UNIVERSITÀ DEGLI STUDI DI PADOVA

CORSO DI LAUREA IN MEDICINA E CHIRURGIA

DIPARTIMENTO DI MEDICINA-DIMED

Direttore: Prof. Roberto Vettor

UOSD Imaging Avanzato Clinico e Traslazionale

Direttore: Prof. Roberto Stramare

TESI DI LAUREA

LA RISONANZA MAGNETICA NELLE MIOPATIE: UN CONFRONTO TRA STIR, DWI E T2 DIXON

Relatore: Dott.ssa Chiara Giraudo

Correlatore: Dott.ssa Giulia Fichera

Candidato:

Pietro Zaffalon

Anno Accademico 2021/2022

INDICE

1. RIASSUNTO 1

2. INTRODUZIONE 7

2.1. Miopatie 7

2.1.1. Distrofie muscolari 8

2.1.1.1. Eziologia e patogenesi 8

2.1.1.2. Tipi di distrofie muscolari 11

2.1.2. Miositi 21

2.2. Il ruolo dell'imaging 26

2.2.1. L'ecografia 26

2.2.2. La TC 27

2.2.3. La risonanza magnetica 28

2.2.4. Sequenze DWI e DIXON 34

2.2.5. Effetti biologici e controindicazioni 37

2.2.6. Ruolo dell'imaging nelle miopatie 39

3. SCOPO DELLO STUDIO 43

4. MATERIALI E METODI 45

4.1. Popolazione 45

4.2. Analisi Statistica 47

5. RISULTATI 49

6. DISCUSSIONE 51

7. CONCLUSIONI 55

BIGLIOGRAFIA 56

1. RIASSUNTO

Background: la diagnosi precoce ed un'accurata caratterizzazione delle miopatie a trasmissione genetica e delle miositi su base autoimmune sono di fondamentale importanza per permettere un adeguato approccio terapeutico e ridurre la progressione del quadro clinico che conduce solitamente ad atrofia muscolare. Sebbene il gold standard nella diagnosi delle miopatie rimanga la biopsia muscolare, la risonanza magnetica (RM) svolge un ruolo fondamentale alla diagnosi e nel follow-up dei pazienti affetti da queste patologie consentendo una precisa valutazione dei segni di infiammazione acuta (i.e., edema) e cronica (i.e., sostituzione fibroadiposa del tessuto muscolare). Anche se le sequenze Short Tau Inversion Recovery (STIR) garantiscono un'ottima performance diagnostica, sono affette da ridotta risoluzione spaziale rispetto ad altre sequenze sensibili ai fluidi e non consentono l'estrazione di dati quantitativi.

Scopo dello studio: L'obiettivo di questo studio è stato di valutare le alterazioni muscolari acute in pazienti affetti da miopatia mediante le sequenze Diffusion Weighted Imaging (DWI), STIR e T2 DIXON.

Materiali e metodi: È stato eseguito uno studio retrospettivo selezionando pazienti adulti con diagnosi o sospetto diagnostico di miosite o di miopatia che afferivano presso l'Azienda Ospedaliera di Padova per la diagnosi o il follow-up. Sono stati inclusi solo pazienti che avessero eseguito una RM degli arti inferiori il cui protocollo includesse DWI, STIR e T2 DIXON. Con ogni sequenza si è valutato il grado di edema dei compartimenti muscolari interessati secondo una scala a 5 punti progressiva. Mediante una scala da 0 (pessima qualità, immagine non valutabile) a 10 (qualità eccellente, immagini prive di artefatti) è stata valutata la qualità delle immagini di ogni sequenza.

Utilizzando una region of interest (ROI) di circa 1 cm sono state estratte informazioni quantitative dalle mappe di coefficiente di diffusione apparente (ADC) nel muscolo con maggiore edema in ogni paziente. L'analisi di varianza (ANOVA) è stata utilizzata per confrontare lo score dell'edema e la qualità delle immagini mediante ciascuna sequenza. Il coefficiente di Spearmann è stato utilizzato per valutare la relazione tra le variabili ADC (ADCmean e ADCmin) e il grading di edema nelle sequenze STIR e T2 DIXON. È stato utilizzato il t-test per variabili indipendenti per confrontare i valori di ADC tra pazienti con miosite e resto della popolazione. Per le analisi statistiche è stato utilizzato il software SPSS (SPSS, IBM, v.27) applicando $p<0,05$ come livello di significatività.

Risultati: Trentotto pazienti (13 donne; età media 48±19 anni), di cui otto con diagnosi di miosite, hanno soddisfatto i criteri di inclusione. Il muscolo che si è riscontrato avere il maggiore grado di edema è il gastrocnemio mediale; nel confronto tra le varie sequenze a tale livello è emersa una differenza staticamente significativa tra DWI 2,09±0,8, STIR 1,56±1 e T2 DIXON 1,66±1 ($p<0,05$ per ciascuno). La sequenza T2 DIXON ha dimostrato valori medi più elevati di qualità delle immagini (7,8) rispetto a STIR (6,8) e DWI (5,3) con una differenza statisticamente significativa nel confronto tra le tre ($p<0,001$). Non è emersa alcuna correlazione tra i valori di ADCmin e ADCmean ed il grading ($p>0,05$ ciascuno). I pazienti affetti da miosite hanno dimostrato valori significativamente più bassi di ADCmin (836±169 vs 1025±220x10^{-6} mm^2/s , $p=0,022$) rispetto ai pazienti con miopatia in generale.

Conclusioni: La sequenza T2 DIXON ha dimostrato di essere in grado di fornire immagini di qualità superiore rispetto alle altre sequenze. La

DWI ha dimostrato una qualità delle immagini significativamente più bassa rispetto alle sequenze del protocollo standard con una tendenza alla sovrastima del processo edemigeno e pertanto potrebbe essere caratterizzata da una maggiore variabilità nella valutazione del quadro muscolare dei pazienti. L'utilizzo di variabili quantitative estratte dalle mappe ADC potrebbe essere utile soprattutto nei pazienti con miosite come biomarker di malattia.

ABSTRACT

Background: The early and accurate diagnosis of genetic myopathies and myositis is essential to guarantee a prompt therapeutic approach and reduce the risk of disease progression considering that these groups of disease may lead to severe muscle atrophy. Although muscle biopsy is still the gold standard, Magnetic Resonance (MR) plays nowadays a significant role in at diagnosis and during the follow-up of these patients. Indeed, it allows a precise detection of acute inflammation, represented by muscle edema at imaging, and chronic changes, represented by muscle atrophy. The Short Tau Inversion Recovery (STIR) sequence allows a good diagnostic performance of edema but it's affected by lower spatial resolution than other fluid sensitive sequences and does not permit to collect quantitative information.

Aim of the study: To assess acute muscle changes (i.e.,edema) in patients with myopathies, including myositis, with STIR, Diffusion Weighted Imaging (DWI), and T2 DIXON.

Materials and methods: Patients referring to our tertiary center for myopathy or myositis who underwent an MR scan of the legs including STIR, DWI and T2 DIXON were included in this retrospective study. For each patient, each muscle of the leg was scored for edema according to a five-point progressive scale. Moreover, for each sequence the quality of the images has been evaluated using a 10 point scale (0 poor quality with severe artifacts – 10 excellent quality without artifacts). Using a 1 cm region of interest apparent diffusion coefficient values

(i.e., ADCmin and ADCmean) have been extracted from the muscle with the highest grade of edema. The Spearmann coefficient was used to assess the relationship among ADCmin and ADCmean and muscle edema with STIR and T2 DIXON. The independent T-test was used to assess if any difference in ADCmin and/or ADCmean occurred between patients with myopathy or myositis. The ANOVA test was used to compare muscle edema grading and the score of image quality. All statistical analyses were performed with SPSS (IBM SPSS Statistics version 26, IBM Armonk, NY, USA v 27) using $p<0.05$ as significance level.

Results: Thirty-eight patients met the inclusion criteria (13 females; mean age±SD 48±19 years old); eight with myositis. The gastrocnemius medialis was mostly affected. Comparing all sequences a statistical significant differences occurred (DWI 2.09±0.8, STIR 1.56±1 e T2 Dixon 1.66±1; $p<0.05$ each). The T2 DIXON sequence showed the highest average level of quality (T2 DIXON 7.8; STIR 6.8; and DWI 5.3; $p<0.001$, each. No statistically significant correlation occurred regarding ADCmin, ADCmean and the grading of edema ($p>0.05$, each). Patients with myositis had significantly lower values of ADCmin (836±169 vs 1025±220 $x10^{-6}$ mm^2/s, $p=0.022$).

Conclusions: The sequence T2 DIXON demonstrated high quality for muscle assessment while DWI may lead to an overestimation of muscle edema. The use of quantitative data might be useful as biomarker for patients affected by myositis.

2 INTRODUZIONE

2.1 MIOPATIE

Le miopatie sono un insieme di patologie caratterizzate dalla presenza di un progressivo danneggiamento della muscolatura striata. Con il passare del tempo il tessuto muscolare del paziente va incontro ad un processo di degenerazione con lo sviluppo di edema, in una prima fase, e successivamente di una graduale sostituzione con tessuto fibro-adiposo con conseguente diminuzione della capacità contrattile e lo sviluppo di limitazioni che possono avere un significativo impatto sulla qualità della vita.

Queste patologie possono essere divise in due differenti gruppi sulla base della diversa genesi:

- miopatie ereditarie: comprendenti distrofie muscolari, miopatie congenite, canalopatie e degenerazioni ad origine metabolica.
- miopatie acquisite: comprendenti processi ad origine infiammatoria, alterazioni del sistema endocrino e intossicazioni da tossine o farmaci.

Con lo sviluppo della biologia molecolare si è sviluppata una sempre maggiore capacità di individuare un'ampia varietà di mutazioni genetiche associabili alle diverse tipologie di miopatie, consentendo quindi una migliore capacità diagnostica e terapeutica.[1]

2.1.1 DISTROFIE MUSCOLARI

2.1.1.1 EZIOLOGIA E PATOGENESI

Le distrofie muscolari sono un gruppo di patologie geneticamente determinate nelle quali si ha una progressiva perdita della funzionalità muscolare in relazione alla presenza di processi di degenerazione del tessuto.

Esistono numerose distrofie muscolari che differiscono tra loro per localizzazione clinica, gravità dell'interessamento muscolare e per la differente tipologia di trasmissione ereditaria.

Nelle distrofie si verifica uno squilibrio tra la degenerazione del tessuto muscolare e la sua riparazione. Tale alterazione determina solitamente una degenerazione del tessuto muscolare con progressiva sostituzione da parte di tessuto fibro-adiposo.

Nel tempo sono state identificate numerose forme di distrofia muscolare che differiscono tra loro sia per la progressione della degenerazione muscolare sia per il pattern di presentazione del danno a livello dei muscoli interessati; nello studio di queste sono state identificate numerose alterazioni a livello di geni differenti, molti di questi però risultano essere associati alla produzione di proteine che formano un legame strutturale tra la F-actina citoscheletrica e la matrice extracellulare del muscolo, permettendo la trasmissione della contrazione.[2]

Queste mutazioni interessano solitamente la funzionalità di proteine strutturali compromettendone la stabilità meccanica e rendendole quindi più soggette allo sviluppo di danni.[3]

Il complesso glico-proteico più interessato da alterazioni nello sviluppo delle distrofie risulta essere il complesso distrofina-glicoproteine di membrana (figura 1). È un complesso, altamente espresso nel sarcolemma del muscolo scheletrico, nel quale si possono identificare numerosi componenti sia transmembrana che periferici. Mutazioni in geni codificanti per componenti di questo possono comportare una completa perdita dell'espressione o della funzione del complesso stesso.

Il distroglicano è la proteina centrale del complesso, questa attraversa il sarcolemma e si lega a ligandi presenti a livello della lamina basale attraverso α-distroglicano e alla distrofina all'interno della cellula tramite il β-distroglicano. La distrofina a sua volta lega l'actina submembrana e filamenti cistoscheletrici completando quindi il legame tra il citoscheletro e la matrice extracellulare.[4,5]

Oltre a distrofina e distroglicano, nel muscolo scheletrico risultano essere importanti anche quattro sarcoglicani: α, β, γ e δ e la proteina sarcospan che contribuiscono alla stabilizzazione del complesso con il sarcolemma.[6,7]

Questo complesso risulta essere di fondamentale importanza per l'adeguata funzionalità del muscolo scheletrico dato che permette di trasmettere la contrazione alla matrice extracellulare.

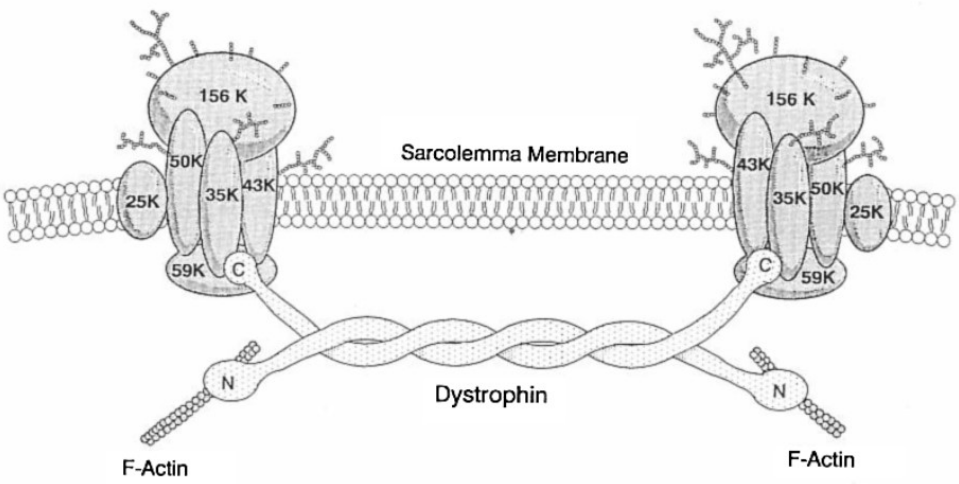

Fig.1 – Modello del complesso distrofina-glicoproteine.[6] *Ervasti JM, Campbell KP. Membrane organization of the dystrophin-glycoprotein complex. Cell. 1991;66(6):1121-1131. Doi:10.1016/0092-8674(91)90035-w.*

Nonostante siano presenti varie tipologie di distrofia muscolare con differenti elementi alterati, i muscoli affetti seguono un meccanismo di compromissione molto simile: si ha generalmente un iniziale perdita di creatinchinasi e un eccesso di calcio, la fibra muscolare affetta perde quindi integrità diventando più debole e degenerando.

Con il progredire del quadro sono si possono poi presentare due differenti scenari:

- si può verificare un accorciamento delle fibre e dei tendini associati, con sviluppo di atrofia muscolare.
- Si può verificare un rimpiazzo delle fibre muscolari con tessuto fibro-adiposo.

I gruppi muscolari non affetti o interessati in maniera minore potranno andare incontro ad ipertrofia nel tentativo di bilanciare la perdita di forza che si è generata per la degenerazione dovuta alla distrofia.[3]

2.1.1.2 TIPI DI DISTROFIA MUSCOLARE

Le distrofie muscolari sono caratterizzate da una grande variabilità in termini di età di insorgenza, sede, evoluzione e severità ed esistono diversi sottotipi, quali:

- Distrofia muscolare di Duchenne,
- Distrofia muscolare di Becker,
- Distrofia muscolare dei cingoli,
- Distrofia muscolare facio-scapolo-omerale.

La **distrofia muscolare di Duchenne** è la forma di disordine neuromuscolare più frequente con incidenza globale di 1:3600 maschi, le femmine portatrici sono solitamente asintomatiche ma alcune potrebbero manifestare sintomi molto leggeri e nel 20% potrebbero sviluppare cardiomiopatia isolata.

È una patologia progressiva, non presente alla nascita, l'età media alla diagnosi è di circa 4 anni, età durante la quale si manifestano i primi sintomi; la patologia progredisce velocemente fino a impedire al paziente la deambulazione entro i 20 anni nella maggior parte dei soggetti e, in quelli con quadri più severi, entro i 10 anni.[8]

È una patologia X-linked recessiva causata da una mutazione nel gene DMD codificante per la distrofina, una grande proteina che connette l'actina del sarcomero contrattile con un complesso glicoproteico che si connette a sua volta alla membrana extracellulare, è quindi importante per l'integrità funzionale e strutturale del muscolo.

Dal punto di vista genetico il gene codificante per la distrofina è il gene più grande mai descritto nel genoma umano: è 10 volte più grande del

secondo gene per dimensione, pur non codificando per la proteina più grande dell'organismo.

Nella distrofia di Duchenne avvengono delle mutazioni, a livello di questo gene, che determinano un frameshift con conseguente formazione di un allele non funzionante che verrà eliminato completamente tramite un meccanismo di nonsense-mediated decay; questo comporta una completa assenza di distrofina.

Nella maggioranza dei casi la diagnosi può essere eseguita sulla base di una combinazione di segni clinici, della valutazione dei livelli di creatinchinasi plasmatica e della ricerca di mutazioni genomiche con analisi genetica[9]

Il tessuto muscolare nella distrofia di Duchenne va incontro a numerosi cicli di degenerazione e rigenerazione muscolare con progressiva sostituzione fibro-adiposa e perdita di funzione progressiva (figura 2).

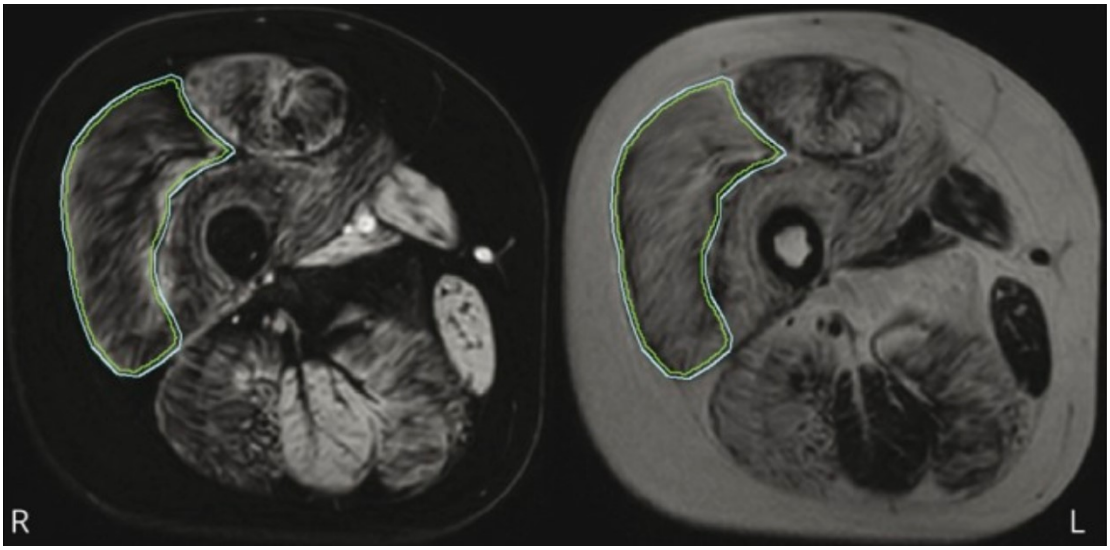

Fig.2 – Esempio di degenerazione del vasto laterale in un soggetto affetto da distrofia muscolare di Duchenne con imaging RM a soppressione del grasso (a sinistra) e soppressione dei liquidi (a destra).[10] *Naarding KJ, Reyngoudt H, van Zwet EW, et al. MRI vastus lateralis fat fraction predicts loss of ambulation in Duchenne muscular dystrophy. Neurology. 2020;94(13):e1386-e1394. Doi:10.1212/WNL.0000000000008939*

Non esiste nessun trattamento terapeutico per la distrofia di Duchenne: ad oggi sembrano essere presenti delle evidenze del fatto che un precoce trattamento con glucocorticoidi sia in grado di diminuire la scoliosi e ritardare lo sviluppo di complicanze cardiache o respiratorie. Non si può sottovalutare il fatto che la terapia con glucocorticoidi si associa però a effetti collaterali quali l'aumento di peso, alterazioni del sistema endocrino ed osteoporosi.[11]

Un altro approccio terapeutico si basa sull'exon skipping, una metodica di ingegneria genetica che utilizza oligonucleotidi antisenso nel tentativo di ristabilire il reading frame, permettendo quindi di trascrivere il gene producendo una distrofina alterata ma presente, e quindi di convertire il quadro di distrofia di Duchenne in un quadro più simile alla distrofia di Becker, nel quale la proteina è presente ma alterata. Sono presenti alte speranze per questo trattamento ma è ancora presente una lunga strada per la sua affermazione.[12]

Risulta importante anche l'esecuzione di attività fisica regolare, in modo tale da cercare di mantenere la funzione e la forza di contrazione più a lungo possibile, permettendo una più lenta degenerazione della funzionalità muscolare.

La **distrofia muscolare di Becker** è una severa distrofia X-linked caratterizzata da elevata variabilità sia per l'età di insorgenza, sia per la gravità dei sintomi, la velocità di progressione e i tessuti che possono essere affetti (figura 3).

I sintomi possono variare dalla presenza di debolezza a livello dei cingoli alla perdita della capacità deambulatoria nella seconda decade, possono

verificarsi anche mialgie. Solitamente è una patologia che determina disabilità del soggetto affetto nell'età adulta.

Come nella distrofia di Duchenne anche nella distrofia di Becker è presente una mutazione a livello del gene codificante la distrofina, questa non determina però un frameshift e permette quindi la trascrizione di una distrofina alterata ma presente che quindi riuscirà, almeno in parte, a svolgere la sua funzione.

Per la presenza della distrofina mutata si ha che la distrofia di Becker è solitamente meno aggressiva della Duchenne dato che in quest'ultima la distrofina è completamente assente.

Nella distrofia di Becker non risulta utile utilizzare l'exon skipping, pertanto la terapia si basa sulla somministrazione di glucocorticoidi nel tentativo di diminuire la degenerazione fibro-adiposa andando ad agire sui meccanismi infiammatori.

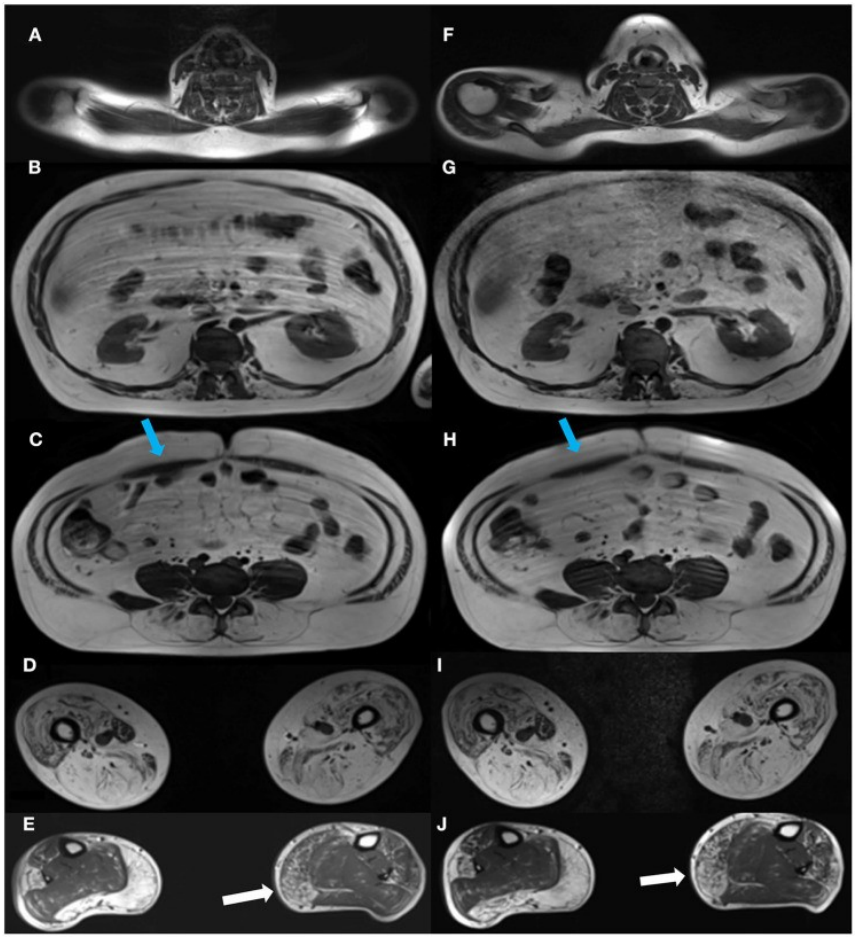

Fig.3 – Sezioni trasversali di RM in soggetto affetto da distrofia di Becker. La colonna sinistra (A-E) raffigura immagini acquisite alla diagnosi della patologia mentre la colonna destra (F-J) riporta immagini acquisite durante il follow up. Le immagini sono a acquisite a livello delle vertebre C6 (A,F), T12 (B,G) e L4/L5 (C,H), delle cosce (D,I) e delle gambe (E,J).[13]

Le **distrofie dei cingoli** sono un gruppo eterogeneo di disordini progressivi del muscolo scheletrico con un primario e predominante interessamento della muscolatura del cingolo pelvico o della spalla (figura 4). Dal punto di vista clinico sono caratterizzate dallo sviluppo di debolezza progressiva e simmetrica della muscolatura pelvica, delle spalle o del tronco, spesso possono portare alla perdita della capacità deambulatoria nella seconda decade di vita ma la variabilità clinica è significativa: si possono trovare

soggetti con rapida progressione della degenerazione come soggetti che svilupperanno la sintomatologia solamente in età avanzata.

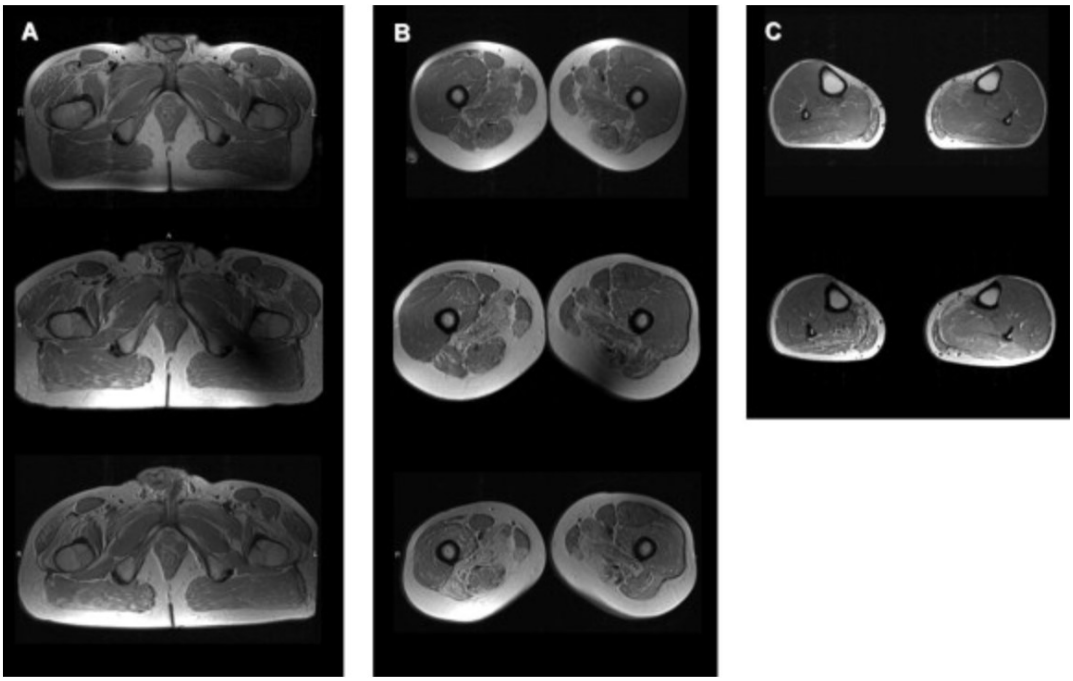

Fig.4 – Studi sequenziali di RM in soggetto affetto da distrofia dei cingoli: scansione del cingolo pelvico (A), delle cosce (B) e delle gambe (C) eseguite nello stesso soggetto all'età di 27 anni (pannello superiore), 30 anni (pannello centrale) e 33 anni (pannello inferiore).[14] *Sarkozy A, Deschauer M, Carlier RY, et al. Muscle MRI findings in limb girdle muscular dystrophy type 2L. Neuromuscul Disord. 2012;22:S122-S129. Doi:10.1016/j.nmd.2012.05.012*

I criteri diagnostici per l'identificazione di una distrofia dei cingoli includono: la ricerca di un aumento dei livelli di creatinchinasi, la valutazione di un quadro miopatico all'esecuzione di elettromiografia, l'esecuzione di biopsie muscolari sulle quali si può valutare sia il quadro degenerativo e si possono anche ricercare alterazioni nel contenuto proteico tramite l'esecuzione di western blotting.

Sono stati identificati almeno 17 geni dei quali 10 autosomici recessivi e 7 autosomici dominanti che si associano allo sviluppo della patologia. Nel 90% dei casi questa patologia si sviluppa per trasmissione di geni recessivi.

Sulla base delle modifiche genetiche che determinano la patologia è possibile identificare due diverse forme di distrofia dei cingoli:

La distrofia dei cingoli 2° è la più frequente distrofia dei cingoli recessiva (30%), il suo locus genetico è stato identificato nel cromosoma 15q15.1 ed interessa il gene CAPN3 codificante per la calpaina-3 (figura 5), una proteasi calcio dipendente specifica del muscolo scheletrico.[15]

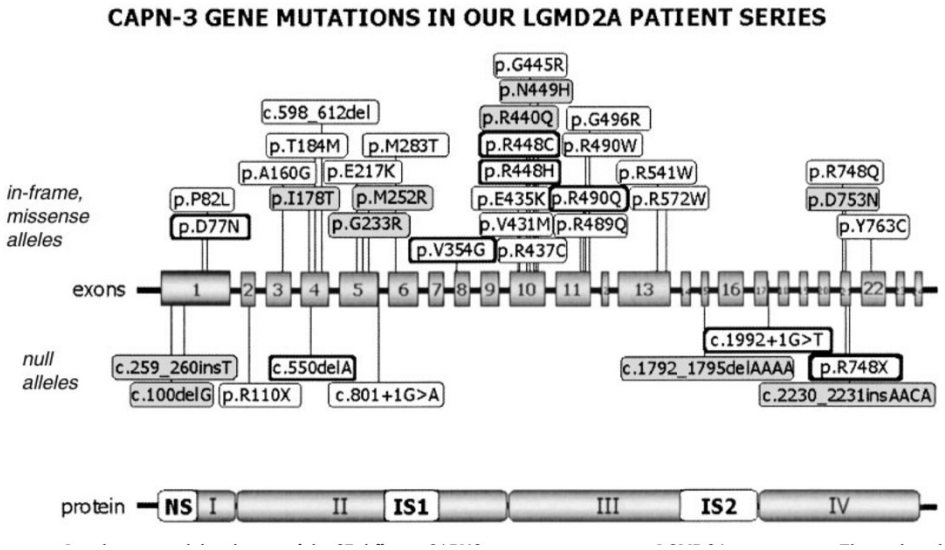

Fig.5 – Localizzazione e distribuzione di 37 differenti mutazioni del gene CAPN3 in pazienti LGMD2A. I riquadri grigi indicano nuove mutazioni mentre i riquadri con il bordo indicano le mutazioni più frequenti nella popolazione. Gli esoni 1, 4, 5, 10, 11 e 21 sono interessati da un numero maggiore di mutazioni.[15] *Fanin M, Fulizio L, Nascimbeni AC, et al. Molecular diagnosis in LGMD2A: mutation analysis or protein testing? Hum Mutat. 2004;24(1):52-62. Doi:10.1002/humu.20058*

Sulla base dell'età di presentazione i pazienti possono essere divisi in 3 diversi fenotipi clinici:

- Esordio precoce → in soggetti che hanno interessamento del cingolo pelvico con debolezza che insorge prima di avere raggiunto i 12 anni.
- Esordio intermedio → in soggetti che hanno interessamento del cingolo pelvico-femorale o della spalla in un età compresa tra 13 e 29 anni.
- Esordio tardivo → in soggetti che hanno esordio della sintomatologia dopo i 30 anni di età.

All'esordio solitamente i pazienti possono presentare ipertrofia dei polpacci e contratture articolari che influenzano anche la marcia del paziente che avrà un'andatura ondeggiante, questi pazienti hanno difficolta a rimanere in piedi sui talloni e presentano solitamente iperlordosi[16].

La distrofia dei cingoli 2B invece è la seconda forma per frequenza; si genera in relazione alla presenza di una mutazione autosomica recessiva a livello del cromosoma 2p13 che interessa il gene DYSF codificante per la disferlina.

La disferlina è una proteina espressa prevalentemente a livello del muscolo scheletrico e localizzata a livello della membrana plasmatica, questa non si associa alla funzione del complesso distrofina-glicoproteine.

Tipicamente la LGMD2B interessa inizialmente il cingolo pelvico e si manifesta anche a livello del cingolo della spalla dopo alcuni anni.

Spesso questa patologia si manifesta durante la seconda o la terza decade di vita in pazienti che prima dell'esordio non lamentavano alcuna problematica.[17]

La diagnosi di distrofia dei cingoli si esegue a partire da un sospetto clinico in un soggetto che lamenta debolezza della muscolatura dell'anca o della spalla. Si potranno eseguire degli esami per approfondire il quadro, tra questi:

- Valutazione dei livelli plasmatici di cretinchinasi che risulteranno essere aumentati in relazione alla presenza del danno muscolare progressivo.
- Valutazione della funzionalità muscolare con elettromiografia.
- Biopsia muscolare per l'esecuzione di accertamenti istopatologici alla ricerca della presenza di un pattern distrofico o miopatico.
- Western blotting per valutare la presenza di alterazioni nella concentrazione di calpaina-3 e disferlina.
- Analisi molecolari alla ricerca di mutazioni caratteristiche.

La **distrofia fascio-scapolo-omerale** è una delle forme più comuni di distrofia muscolare.

È una patologia che si forma in relazione alla presenza di una lesione genetica che comporta la perdita di un numero critico di sequenze microsatelliti a livello della regione subtelomerica del cromosoma 4q35. Una riduzione dei microsatelliti determina un rilassamento della cromatina che permette la trascrizione del gene DUX4, normalmente espresso solo nelle cellule della linea germinale.[18]

DUX4 è un regolatore della trascrizione e i suoi target sono geni tossici per il muscolo scheletrico, pertanto si stanno studiando dei farmaci in grado di determinare un blocco nella trascrizione di DUX4 o nella sua

capacità di agire su specifici target a valle, in modo tale da cercare di preservare la funzionalità muscolare.[19]

Dal punto di vista clinico i soggetti affetti da questa distrofia hanno un esordio in età giovanile: 16 anni in media per i maschi e 20 per le femmine. Il pattern di distribuzione è tipico: si potrà rilevare la presenza di un interessamento della muscolatura facciale già nelle prime fasi della patologia, a questo si associa anche un deficit di forza prossimale degli arti superiori ed un deficit distale a livello degli arti inferiori.

Un'altra caratteristica tipica è la presenza di ipotono e ipostenia della porzione inferiore del muscolo retto dell'addome; una contrazione della muscolatura addominale determina quindi un movimento verso l'alto dell'ombelico, il segno di Beevor.

Classicamente il paziente affetto da questa distrofia non è in grado di abdurre le spalle oltre i 60 gradi, si può valutare inoltre la presenza di ipotrofia dei muscoli pettorali, l'assunzione di una posizione rettilinea della clavicola ed una risalita del margine anteriore della scapola nel tentativo di abdurre la spalla.

La debolezza facciale può essere valutata chiedendo al paziente di contrarre fortemente i muscoli orbicolari; il paziente non riesce a farlo, le ciglia non rientrano completamente nella palpebra e, se l'operatore prova a forzare l'apertura dell'occhio del soggetto, riesce a vedere le sclere che in un soggetto normale non sono invece visibili.[20]

2.1.2 MIOSITI

Le miositi sono un gruppo eterogeneo di patologie autoimmunitarie idiopatiche che include:

- Dermatomiosite
- Polimiosite
- Miosite da corpi inclusi
- Miosite necrotizzante

In queste patologie la manifestazione clinica classica è l'insorgenza di debolezza muscolare in relazione alla degenerazione progressiva della muscolatura; possono però essere coinvolti anche altri organi oltre al tessuto muscolare striato, tra questi: i tendini, la cute, i polmoni , il cuore ed il tratto gastrointestinale. Le miositi sono quindi delle malattie infiammatorie sistemiche, nelle quali l'interessamento muscolare si può accompagnare a manifestazioni quali artrite, rash cutanei e interstiziopatia polmonare.

I pazienti con miosite possono presentare altre patologie autoimmunitarie come il Lupus eritematoso sistemico, la sindrome di Sjögren e la sclerosi sistemica[21-22]

L'incidenza di queste patologie varia tra 11 e 660 pazienti con nuova diagnosi su 1.000.000 persone l'anno[23-24] e tra 2,9 e 34 su 100.000 pazienti sviluppano patologia conclamata.[25-26]

Non sono presenti variazioni chiare dell'incidenza e della prevalenza in diverse regioni o etnie ma si è identificata, sia in Europa che in Nord America, la presenza di un gradiente nord-sud che si associa ad una maggiore prevalenza di queste patologie in vicinanza dell'equatore.[27]

La diagnosi di queste patologie si basa sulla valutazione del quadro clinico

del paziente associata all'esecuzione di esami di laboratorio e strumentali quali:

- Valutazione dei valori di creatinchinasi
- Esecuzione di elettromiografia
- Valutazione di prelievi istologici di muscolatura striata
- Pattern riconoscibili alla RM
- Ricerca di autoanticorpi miosite specifici presenti in circa il 60% dei pazienti.

La **dermatomiosite** è una miopatia che colpisce prevalentemente soggetti di sesso femminile e di età avanzata sebbene possa svilupparsi anche una forma giovanile.[21]

Questa patologia si presenta con una debolezza muscolare prossimale e simmetrica che si sviluppa nell'arco di settimane o mesi, classicamente associata allo sviluppo di lesioni cutanee che si manifestano fino a due mesi prima del coinvolgimento muscolare.

Le manifestazioni cutanee caratteristiche sono:

- Rash eliotropo peri-orbitale: rash eritematoso che interessa la cute peri-orbitale in modo simmetrico, associato o meno ad edema della zona. Questo segno può essere di difficile identificazione in relazione al fatto che spesso potrebbe presentarsi solo come una leggera perdita del colore della cute nella zona del margine palpebrale.
- Papule di Gottron: lesioni che si sviluppano a livello delle prominenze ossee, in particolare a livello delle giunzioni metacarpo-falangee, interfalangee prossimali e distali, piuttosto che a livello dei gomiti, delle ginocchia e dei piedi.

Le lesioni cutanee associate alla dermatomiosite sono probabilmente fotosensibili e si aggravano in relazione all'esposizione solare.
Il coinvolgimento muscolare interessa la muscolatura prossimale in modo solitamente simmetrico con una lenta e progressiva degenerazione durante un periodo che può variare da settimane a mesi.
I sintomi iniziali includono la presenza di mialgia, facile affaticamento e debolezza che si riflettono in una sempre maggiore difficolta nell'esecuzione di azioni quotidiane quali ad esempio radersi o salire le scale. Si può verificare anche un interessamento della muscolatura striata dell'esofago superiore e della faringe con insorgenza di disfagia e polmoniti ab ingestis.[28]

La **polimiosite** è una patologia infiammatoria della muscolatura prossimale caratterizzata dalla presenza di linfociti T $CD4^+$ e $CD8^+$a livello dell'endomisio della muscolatura striata senza la presenza di lesioni cutanee associate al quadro di coinvolgimento muscolare.[29]
Si tratta di una patologia rara dato che molti pazienti ai quali in passato era stata diagnosticata questa condizione oggi rientrano in altre classi di miositi sulla base della presenza di anticorpi che permettono una maggiore specificità nella diagnosi.[22]

La **miosite da corpi inclusi** è una patologia caratterizzata da debolezza asimmetrica della muscolatura prossimale e distale che, in alcuni casi, può arrivare a interessare la muscolatura dei flessori lunghi delle dita.

Si sviluppa principalmente in soggetti di età superiore ai 50 anni e, circa nel 50% dei casi, si associa allo sviluppo di disfagia; altre manifestazioni extra muscolari sono particolarmente rare.
Dal punto di vista istopatologico, alla valutazione bioptica con immunofluorescenza si può valutare la presenza di linfociti T a livello dell'endomisio e vacuoli costituiti da materiale citoplasmatico.
Spesso si può associare a patologie reumatologiche quali la sindrome di Sjögren ed altre connettivopatie.
Il decorso della patologa risulta essere lentamente progressivo nel corso di decenni e, solitamente, non risponde in maniera adeguata alla terapia immunosoppressiva.[29]

La **miosite necrotizzante** è caratterizzata dalla presenza di debolezza muscolare ad esordio e distribuzione simmetrica. Dal punto di vista laboratoristico, a livello sierico si possono rilevare valori molto elevati di enzimi muscolari, liberati in seguito alla necrosi delle fibre della muscolatura striata, raramente i pazienti possono manifestare anche artrite e rash cutanei.
L'elettromiografia rileva pattern caratterizzati da isole di tessuto necrotico e di tessuto di rigenerazione con una infiltrazione linfocitaria minima alla valutazione immunoistochimica.
Si possono identificare tre diversi sottogruppi di miosite necrotizzante sulla base della diversa tipologia di autoanticorpi presenti nel soggetto:

- Anti-HMGCR: si associano ad una forma caratterizzata da una maggiore degenerazione del tessuto muscolare e manifestazioni extramuscolari tra le quali un coinvolgimento cardiaco e disfagia.

- Anti-SRP: si associano ad una forma caratterizzata da una maggiore degenerazione del tessuto muscolare e manifestazioni extramuscolari tra i quali un coinvolgimento cardiaco e disfagia.
- Autoanticorpi negativi, per i quali bisogna valutare l'eventuale presenza di un'azione lesiva esercitata da tossine o farmaci.

Questa patologia si sviluppa spesso in relazione all'assunzione per lungo tempo di statine anche se è possibile identificarla pure in soggetti che non sono mai stati esposti a tale terapia.[30]

Le miositi sono quindi un insieme di condizioni eterogenee che vengono suddivise in sottogruppi sulla base di dati ricavati dal fenotipo clinico, dalla valutazione istopatologica, strumentale e del profilo auto-anticorpale del soggetto in esame[29-31]

Dal punto di vista clinico esistono molte condizioni che potrebbero essere confuse con un quadro di miosite. Il sintomo principale, la debolezza muscolare, non è infatti specifico ed è quindi molto frequente la presenza di diagnosi errate, specialmente in pazienti che non manifestano un interessamento di altre aree come la cute.[32]

Per questo motivo risulta quindi necessario inquadrare il paziente in maniera approfondita sottoponendolo a valutazioni laboratoristiche, strumentali e di imaging, senza basare la diagnosi solo sull'apparenza clinica del paziente.

Esistono anche dei fattori di rischio predisponenti per lo sviluppo di queste patologie tra i quali la presenza di una storia familiare per miositi o di una progressiva diminuzione della funzionalità muscolare in un soggetto con il trascorrere degli anni.[33]

2.2 IL RUOLO DELL'IMAGING

2.2.1 L'ECOGRAFIA

L'ecografia è una tecnica diagnostica che si basa sull'utilizzo di fasci di ultrasuoni per ottenere immagini morfologiche e funzionali di strutture corporee. Per ottenere queste informazioni il macchinario valuta l'intensità del fascio di onde che viene riflesso dei tessuti durante il loro attraversamento in relazione al fascio prodotto in partenza.

È una metodica molto utilizzata dato che risulta essere di veloce esecuzione e che, utilizzando onde sonore, non determina l'esposizione a radiazioni ionizzanti del paziente.

Tra le principali criticità della metodica si ha la necessità di interpretazione immediata dell'esame e la dipendenza dello stesso dalle capacità esecutive e di valutazione dell'operatore che la svolge.

Il tessuto osseo e la presenza di aria risultano essere i principali ostacoli alla propagazione degli ultrasuoni, non permettono quindi di raggiungere una adeguata definizione di tessuti localizzati profondamente rispetto a questi.

L'ecografia risulta essere la tecnica di studio di primo livello per molti distretti corporei ma incontra varie difficoltà nello studio dell'encefalo e del torace in relazione alla presenza di interfacce critiche (osso ed aria).

Questa metodica si è rivelata essere utilizzabile nella identificazione dei cambiamenti patologici, quali la degenerazione fibro-adiposa, che avvengono nelle patologie neuromuscolari, può inoltre accurare i movimenti muscolari quali fascicolazioni.[34-35]

Va però sottolineato che l'ecografia ha un ruolo marginale nelle miopatie e nelle miositi vista la sua settorialità ed incapacità di fornire immagini panoramiche del distretto muscolare. Inoltre, l'ecografia è strettamente operatore dipendente.

2.2.2 LA TC

La TC è una tecnica radiologica che, dalla sua introduzione, ha assunto un ruolo sempre più importante nella diagnostica per immagini, è una metodica in grado di valutare in maniera efficace le lievi differenze di contrasto presenti tra strutture di densità elettronica vicina a quella delle parti molli, verso le quali la radiografia e la tomografia convenzionale non risultano in grado di avere un livello accettabile di discriminazione.

La TC è una metodica che produce un'immagine digitale andando a valutare l'attenuazione di un fascio di raggi X di energia (intensità tra 120-140Kv) in infinite traiettorie attraverso la zona di studio. Tramite un software di calcolo si valuta la componente di attenuazione presente in ogni voxel e, tramite un ulteriore software, si sviluppa un'immagine digitale visiva rappresentante le variazioni dell'energia in relazione alla variabile capacità dei diversi tessuti di assorbire l'energia della radiazione emessa durante la metodica. L'attenuazione del fascio di raggi X utilizzato dipende in maniera direttamente proporzionale alla densità elettronica del tessuto preso in esame.

Il coefficiente lineare di attenuazione ottenuto viene poi valutato in relazione a quello dell'acqua, sostanza utilizzata come riferimento. La grandezza che ne risulta è definita valore di attenuazione ed è espressa in unità Hounsfield (Hu).

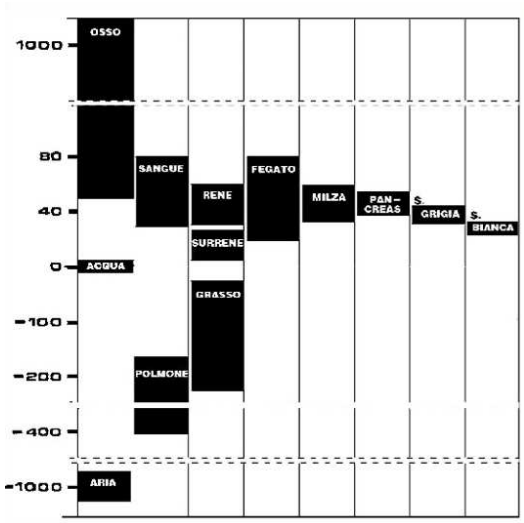

Fig.6 – valori di attenuazione in UH di alcuni organi e tessuti. *Diagnostica per immagini e radioterapia*[34] */ G. Cittadini, G. Cittadini, F. Sardanelli. – Genova : Ecig, 2008 May. – ISBN 9788875441388.*

Questa metodica però non viene solitamente utilizzata nella valutazione della degenerazione muscolare nelle miopatie dato che la risonanza magnetica risulta avere una maggiore risoluzione di contrasto senza determinare alcuna esposizione del paziente ai raggi X [34-36]

2.2.3 LA RISONANZA MAGNETICA

La risonanza magnetica (RM) è una metodica di diagnostica per immagini non invasiva che non utilizza radiazioni ionizzanti ma campi magnetici ed onde a radiofrequenza e pertanto non risultano essere presenti controindicazioni degne di nota alla sua esecuzione.

Questa metodica si basa sul fatto che i nuclei degli atomi, quando introdotti in un campo magnetico uniforme, assorbono una parte dell'energia

elettromagnetica proveniente dall'esterno nel momento in cui questa viene ad essere erogata con una opportuna frequenza.

La frequenza di risonanza risulta essere variabile tra diverse tipologie di nuclei e anche in relazione all'intensità del campo magnetico.

I nuclei contenenti un numero dispari di protoni e/o neutroni sono dotati di una proprietà detta spin, che può essere assimilata al momento angolare di un sistema rotante.

Il nucleo dell'atomo di idrogeno (H), come altri nuclei di interesse, ha spin ½ e può essere osservato in due diversi stati:

- spin in su
- spin in giù

la rotazione alla quale sono assoggettate le cariche elettriche nucleari conferisce al nucleo dell'H un momento magnetico con direzione e verso uguali alla direzione e al verso del vettore momento angolare.

In presenza di un campo magnetico esterno il singolo spin viene forzato ad assumere un orientamento nella direzione del campo in maniera:

- parallela → stato spin in su, energeticamente favorito perché a più bassa energia potenziale
- antiparallela → stato spin in giù, energeticamente sfavorito

La presenza del campo magnetico, per ragioni quantistiche, spinge quindi lo spin degli atomi ad allinearsi alla direzione del campo stesso e ad assumere una direzione parallela o antiparallela. L'allineamento però in realtà non risulta essere perfetto e per questo motivo il nucleo, sottoposto alla forza di spin e alla trazione del campo, acquisisce un moto di precessione attorno al campo stesso.

La frequenza di precessione, definita frequenza di Larmor, è direttamente proporzionale all'intensità del campo magnetico secondo l'equazione:

$$\omega 0 = \gamma/2\pi \, B0$$

Nell'esecuzione di una risonanza magnetica al campo magnetico B0 è sottoposto un gradiente di campo positivo o negativo B, variabile nello spazio e nel tempo.

La frequenza di precessione sarà quindi influenzata da B0 ± B1, cioè all'intensità del campo che viene ad essere sperimentata a livello locale.

La frequenza di Larmor definisce quindi:

- la velocità con la quale è necessario inseguire i nuclei in precessione per permettere di cedere a questi l'energia necessaria a forzarli ad un cambiamento di stato;
- la frequenza alla quale i nuclei emettono il segnale in RM.

La somma vettoriale dei momenti magnetici dei nuclei risulta in un vettore somma disposto longitudinalmente lungo il campo magnetico con verso variabile in relazione alla prevalenza del vettore su o del vettore giù.

La misura della magnetizzazione macroscopica è possibile solo su di un piano trasversale rispetto alla direzione del campo magnetico esterno; poiché in condizioni di equilibrio questa è longitudinale, è necessario allontanarla dall'equilibrio tramite radiazioni a radiofrequenza dirette trasversalmente con frequenza prossima alla frequenza di Larmor.

In questo modo i singoli spin vengono forzati a procedere in coerenza di fase e ad assorbire energia variando quindi la direzione del loro spin.

Il segnale di RM ha intensità iniziale direttamente proporzionale al numero di nuclei di H presenti; una volta cessato l'impulso di eccitazione l'intensità diminuisce esponenzialmente a causa dello sfasamento degli spin, un fenomeno definito rilassamento trasversale.

La successione e la durata degli impulsi a radiofrequenze e dell'accensione e spegnimento del sistema dei gradienti di campo magnetico costituiscono le sequenze RM.

Terminato l'eccitamento dovuto alla stimolazione con radiofrequenze ogni tessuto tende a tornare al suo stato di equilibrio:

- il tempo di rilassamento spin-reticolo detto T1 è il tempo necessario a ridurre la differenza tra la magnetizzazione longitudinale ed il valore di equilibrio;
- Il rilassamento trasversale è determinato dal progressivo sfasamento dello spin dei nuclei ed è osservabile come una diminuzione della magnetizzazione trasversale e del segnale secondo una costante detta T2.

Le dimensioni delle molecole influenzano in modo importante il loro comportamento all'interno del campo magnetico:

- Grandi molecole come le proteine hanno uno spettro ristretto di frequenze di rotazione, poche tra queste ruotano ad una frequenza prossima a quella di Larmor.
- Molecole medie come i lipidi hanno un ampio spettro di frequenze di rotazione e ruotano ad una frequenza prossima alla frequenza di Larmor contribuendo in modo importante al rilassamento T1.
- Molecole piccole come quelle di acqua hanno uno spettro molto ampio di frequenze di rotazione e la frazione di molecole che ruota alla frequenza di Larmor è intermedia.

I valori tessutali di T1 e T2 dipendono principalmente dal contenuto di grassi e acqua libera e legata che sono in grado di influire in modo più rilevante sui tempi di rilassamento, ciò ci permette di ottenere informazioni importanti per la caratterizzazione tissutale.

È possibile utilizzare i diversi valori di T1 e T2 nei vari tessuti per generare immagini pesate rispetto a questi in modo tale da avere una maggiore definizione del tessuto di interesse (figura 6), solitamente si utilizzano:

- Sequenze T1 pesate per la valutazione di tessuto adiposo, emorragia subacuta, fluidi ricchi di proteine, sostanze paramagnetiche come gadolinio, manganese, rame.
- Sequenze T2 pesate per la valutazione di tessuti contenenti un alta componente liquida come nell'edema, infarto, infiammazione, può essere utilizzata anche per valutare accumuli di metaemoglobina nella zona extracellulare delle emorragie subacute.

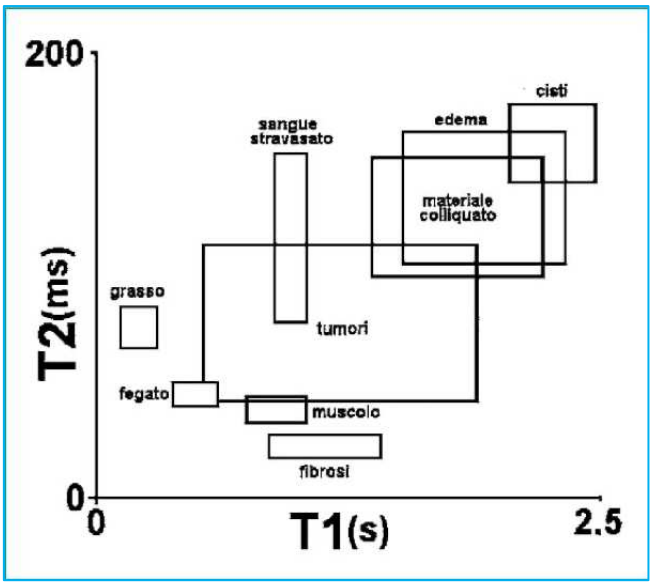

Fig.7 – Valori di T1 e T2 per alcuni tessuti ed entità patolgiche. *Diagnostica per immagini e radioterapia*[34] */ G. Cittadini, G. Cittadini, F. Sardanelli. – Genova : Ecig, 2008 May. – ISBN 9788875441388.*

La capacità di scegliere il T1 nell'esecuzione dell'esame rende possibile realizzare immagini fortemente pesate in esso oppure di cogliere il

momento di passaggio della magnetizzazione di specifiche componenti tissutali da valori negativi a valori positivi, con la possibilità di annullarne il segnale.

Sono state individuate delle sequenze specifiche quali:

- La sequenza a T1 corto che consente di ridurre il segnale proveniente dal tessuto adiposo;
- La sequenza FLAIR (Fluid Attenuated Inversion Recovery) che consente di ridurre il segnale proveniente dal liquido cerebrospinale.

Il componente fondamentale della RM è il magnete che produce un campo statico la cui intensità e misurata in tesla, è possibile utilizzare diverse tipologie di magneti in relazione alle diverse strutture che si vuole andare a studiare:

- campo 0,2-1T è utilizzato per lo studio di piccole articolazioni con apparecchiature aperte;
- campo 1-3T viene utilizzato per l'imaging generale;
- campo >3T viene utilizzato prevalentemente a scopo di ricerca;
- all'aumentare dell'intensità del campo utilizzato aumenta, non in modo lineare, il rapporto tra segnale e rumore e, conseguentemente, la qualità delle immagini.

Nella volontà di rilevare delle immagini di qualità è molto importante l'omogeneità del campo magnetico e anche la capacità di eliminare artefatti che si generano in relazione al movimento respiratorio e cardiaco. Questo può essere fatto con due diversi processi:

- mediante sincronizzazione a tali movimenti ciclici, l'acquisizione può avvenire in fasi predefinite del ciclo;

- con modalità continua e successiva selezione solo delle informazioni relative alle fasi desiderate, in un processo che viene definito di sincronizzazione retrospettiva.

È inoltre possibile sopprimere il segnale proveniente da zone corporee o tessuti non di interesse o potenziale fonte di artefatti erogando dei preimpulsi che saturano gli spin in modo tale che non generino segnale durante lo svolgimento dell'esame.

Erogando pre-impulsi sintonizzati sulla frequenza di risonanza del grasso si possono ottenere immagini con saturazione spettrale del tessuto adiposo.

2.2.4 SEQUENZE DWI E DIXON

Dal punto di vista clinico stanno assumendo grande importanza le sequenze pesate in diffusione (*Diffusion Weighted Images* – DWI) con numerose implicazioni dal punto di vista neuroradiologico e oncologico.

I moti browniani delle molecole di liquido determinano una dislocazione spaziale nel tempo dei nuclei di H dell'acqua, nei tessuti questi moti sono ostacolati da strutture quali macromolecole e membrane e tendono quindi ad assumere direzioni preferenziali. Per misurare questo fenomeno occorre utilizzare sequenze SE (Spin Echo) -EPI (gradiente echo) con gradienti addizionali simmetrici accesi prima e dopo l'impulso a 180°: i nuclei che vanno incontro a diffusione nella direzione del gradiente non vengono rifocalizzati dell'impulso a 180° con generazione di un segnale ridotto, viceversa se la diffusione dovesse essere ristretta il segnale risulterà aumentato.

Per la valutazione della diffusione è necessario che vengano acquisite almeno due immagini: una pesata in T2 e non in diffusione, le altre con

potenza del gradiente di diffusione crescente in modo tale da calcolare la mappa di diffusione.
Se le molecole di acqua diffondono localmente lungo una direzione si può ritenere che la maggior parte della fibre presenti siano orientate in quella direzione, ciò risulta particolarmente utile nella volontà di mappare fibre nervose, fibre muscolari o tubulari come il parenchima renale o il sistema duttale mammario.
Più numerose sono le direzioni esplorate maggiore risulterà essere il contenuto informativo dell'esame ma risulterà anche necessario un maggiore tempo di acquisizione e conseguentemente la necessita di utilizzare il macchinario più a lungo per un singolo paziente.[34]

La tecnica DIXON è stata sviluppata nel 1984 e si basa sul fatto che le frequenze di risonanza dei protoni di acqua e grasso risultano essere diverse e, conseguentemente, i tessuti risultano essere periodicamente sfasati tra di loro.
In seguito ad una stimolazione a 90° la magnetizzazione dei protoni nelle molecole di acqua e nelle molecole CH2 del tessuto adiposo è diretta nella stessa direzione, questa situazione però non perdura dato che i protoni all'interno dell'acqua assumono nuovamente la loro condizione iniziale tra 3 e 4 parti per milione più velocemente dei protoni del tessuto adiposo, con una frequenza di circa 50Hz se esposti ad un campo di 0,35T.[37]
Nell'esecuzione della metodica si eseguono due diverse acquisizioni:

- la prima viene acquisita quando i protoni di acqua e grasso sono nella stessa fase e viene chiamata SIP (signal in phase);

- la seconda nel momento in cui si ha lo sfasamento tra i protoni dell'acqua e quelli del grasso, chiamata SOP (signal out of phase).

Valutando la somma di SIP e SOP si produce un immagine che permette di valutare i protoni dell'acqua, con una soppressione del tessuto adiposo, mentre, eseguendo una sottrazione tra SIP e SOP, si produce un immagine che mostra i protoni del tessuto adiposo (figura 7).

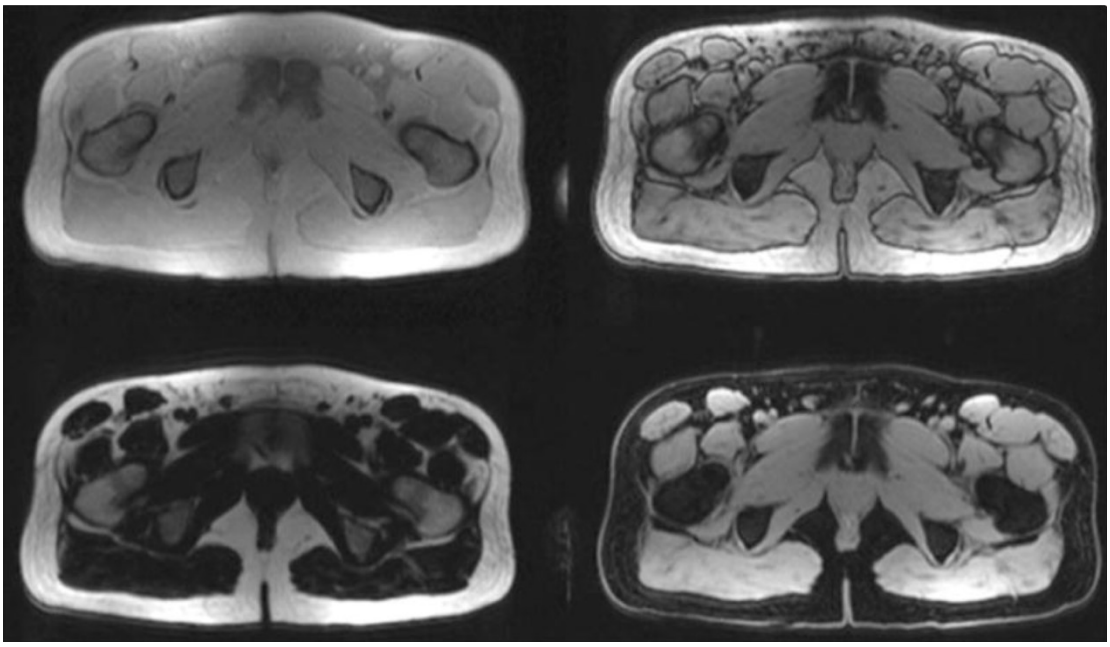

Fig.8 – Sezione trasversale di bacino di un soggetto sano acquisita utilizzando una sequenza T2 DIXON. Le immagini superiori sono acquisite nel momento in cui acqua e grasso risultano essere entrambe in fase (a sinistra) e fuori fase (a destra). Le immagini inferiori evidenziano il grasso (a sinistra) e l'acqua (a destra) sfruttando lo sfasamento tra i protoni dei tessuti.[38] *Kalia V, Leung DG, Sneag DB, Del Grande F, Carrino JA. Advanced MRI Techniques for Muscle Imaging. Semin Musculoskelet Radiol. 2017;21(4):459-469. doi:10.1055/s-0037-1604007*

Uno dei punti di forza di questa metodica è che la soppressione adiposa risulta essere molto omogenea se comparata alle altre tecniche con lo stesso fine e meno soggetta ad alterazioni associate a variazioni del campo magnetico principale.

Nella metodica DIXON, a differenza di altri metodi, la soppressione del grasso non avviene durante l'acquisizione ma tramite post processamento. Pur essendo una metodica ideata negli anni ottanta da DIXON si è evoluta nel tempo grazie al miglioramento dei sistemi hardware e software assumendo una sempre crescente qualità nell'immagine[39].

Al contrario la risonanza magnetica con sequenza STIR (figura 8) sopprime il segnale sulla base del corto T1 proveniente dal tessuto adiposo ma potrebbe sopprimere il segnale proveniente anche da altri tessuti caratterizzati dall'avere un T1 corto.

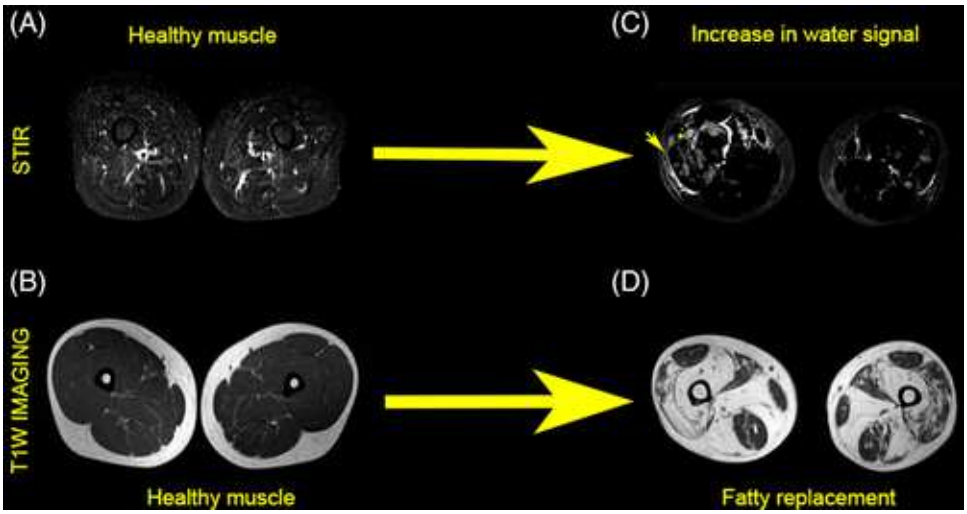

Fig.9 – Immagini MR di tessuto scheletrico pesate in T1(B,D) e STIR (A,C). Nella sequenza STIR il segnale muscolare è ipointenso rispetto a quello proveniente dai vasi mentre nelle immagini pesate in T1 si ha una migliore capacità di discriminazione del tessuto adiposo da quello muscolare.[40] *Díaz-Manera J, Walter G, Straub V. Skeletal muscle magnetic resonance imaging in Pompe disease. Muscle Nerve. 2021;63(5):640-650. doi:10.1002/mus.27099*

2.2.5 EFFETTI BIOLOGICI E CONTROINDICAZIONI

La risonanza magnetica, pur essendo una metodica che non si basa sull'esposizione a radiazioni ionizzanti, non permette di escludere con certezza eventuali rischi biologici.

Nel corpo umano sono presenti numerose entità che possono essere in grado di interagire con il campo magnetico statico utilizzato nello svolgimento dell'esame diagnostico, tra queste:

- metallocomplessi all'interno di enzimi, vitamine o molecole di deposito;
- magnetosomi;
- membrane cellulari;
- acidi nucleici;
- proteine filamentose;

potenzialmente il campo statico potrebbe coinvolgere anche i cromosomi durante la mitosi andando a determinare errori di distribuzione del materiale genetico.

I campi magnetici dinamici invece sono in grado di interagire maggiormente con tessuti conduttori, in particolare con il tessuto di conduzione cardiaco e con le fibre del tessuto nervoso nei quali si possono determinare delle correnti indotte.

Bersagli delle radiazioni a RF sono le molecole polari dell'acqua tissutale.

Ad oggi la valutazione di dati provenienti dall'uso intensivo della RM in varie parti del mondo sembra rilevare che questa non sia in grado di determinare danno genetico in modo significativo.

Nel passato un limite all'utilizzo della risonanza magnetica era costituito dalla presenza di device quali pacemaker, questi non erano progettati per potere sopportare l'esposizione al campo magnetico e alle RF e potevano quindi andare incontro a malfunzionamenti e surriscaldamento, con potenziale insorgenza di problematiche aritmiche nel soggetto in esame. Ad oggi esistono dei dispositivi compatibili con la possibilità di eseguire esami di RM.[41]

Un'altra problematica è data dal fatto che l'utilizzo di un campo magnetico di intensità estremamente elevata, come quello utilizzato per l'esame, può rendere pericoloso qualsiasi oggetto metallico introdotto nella sala, come forcine, monete o chiavi che possono accelerare in pochi metri ed assumere velocità significative; tutta la strumentazione che viene ad essere utilizzata nella sala dell'esame deve quindi essere stata sottoposta ad una valutazione di idoneità.

È richiesta cautela anche in soggetti con tatuaggi cutanei contenenti coloranti a contenuto ferromagnetico che potrebbero andare incontro allo sviluppo di ustioni nel territorio interessato.

2.2.6 IL RUOLO DELL'IMAGING NELLE MIOPATIE

La risonanza magnetica è uno strumento importante per il processo diagnostico di valutazione delle alterazioni muscolari ma deve essere associata ad altri accertamenti come elettromiografia e prelievi bioptici.

La RM risulta avere una maggiore capacità diagnostica nell'individuazione dei processi di degenerazione muscolare progressiva nei quali potrà essere possibile individuare specifici pattern di alterazione del tessuto (figura 9).

Quadri nei quali si ha un interessamento blando, episodico o severo ed estensivo non permettono di identificare un pattern preciso e, conseguentemente, la risonanza può risultare essere di più difficile valutazione.

Essa permette di evidenziare in modo molto marcato i tessuti molli e permette una valutazione dettagliata dei cambiamenti del tessuto muscolare in termini di forma, volume e architettura tissutale nel tempo.

Nella valutazione di una RM muscolare sarà possibile identificare diversi pattern[42]:

- Atrofia → perdita di tessuto muscolare che si manifesta generalmente con un aumento dell'infiltrazione fibro-adiposa e l'aumento del tessuto connettivo, un aumento dello spessore della fascia muscolare e una diminuzione della dimensione del muscolo.[43] La risonanza ha una risoluzione eccellente per la caratterizzazione dei cambiamenti tipici dell'atrofia.
- Ipertrofia → incremento focale o generale del volume muscolare che può essere trovato anche in alcune miopatie geneticamente determinate come la distrofia dei cingoli. Questi cambiamenti possono essere rilevati frequentemente nel muscolo gracile, nel sartorio e nella muscolatura posteriore del polpaccio, probabilmente in relazione ad un tentativo di compensare la funzione perduta a causa dell'atrofia degli altri muscoli del distretto;
- Pseudoipertrofia → infiltrazione intramuscolare di tessuto adiposo associata ad un aumento del volume muscolare che può essere confuso con un quadro ipertrofico dal punto di vista clinico;
- Fascite → aumento del contenuto di acqua ed inspessimento del muscolo e/o delle fasce subcutanee, solitamente associato a stati di infiammazione attiva; può essere accompagnato da dermatite, ematomi intramuscolari e ascessi;
- Edema e miosite → la presenza di edema nel tessuto muscolare viene identificata come un segno precoce della presenza di un disturbo neuromuscolare o di un cambiamento di tipo distrofico del tessuto in esame. La presenza di edema è inoltre segno della presenza di un quadro infiammatorio tissutale ma può essere anche

un reperto aspecifico associabile a condizione infettive piuttosto che traumatiche o neoplastiche.

La risonanza magnetica assume particolare validità nella valutazione della muscolatura di un soggetto affetto da distrofia muscolare nel quale sarà possibile sia valutare i cambiamenti tissutali associati al danno progressivo che si sta generando, sia identificare dei modelli di coinvolgimento del tessuto che possono essere associati a distrofie specifiche, dato che diversi tipi di distrofia sono caratterizzati dall'avere un coinvolgimento prevalente di diversi muscoli o gruppi muscolari.

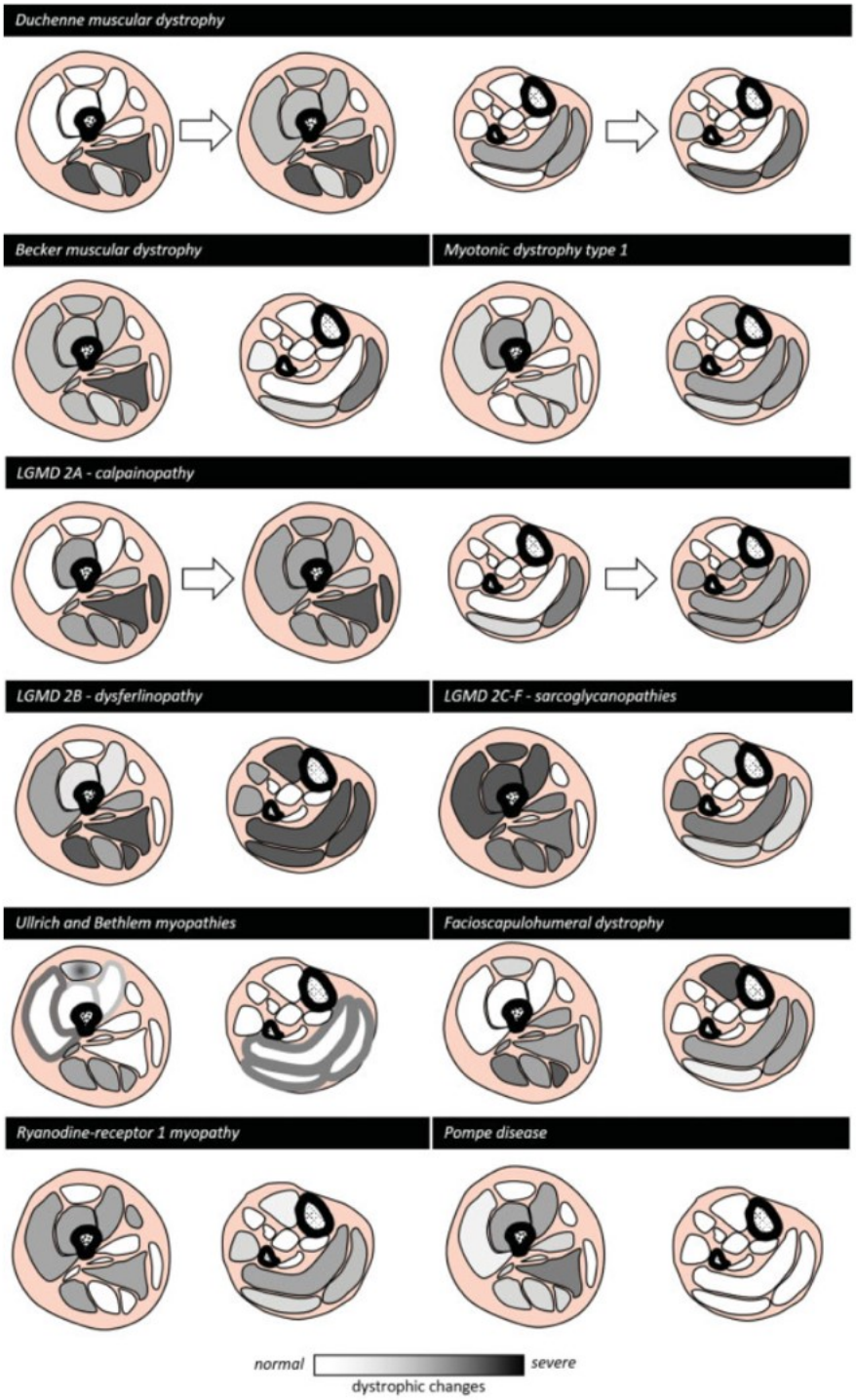

Fig.10 – Modelli di coinvolgimento dell'arto inferiore nelle distrofie ereditarie di maggiore diffusione.[42]

Caetano AP, Alves P. Advanced MRI Patterns of Muscle Disease in Inherited and Acquired Myopathies: What the Radiologist Should Know. Semin Musculoskelet Radiol. 2019;23(3):e82-e106. doi:10.1055/s-0039-1684022

3 SCOPO DELLO STUDIO

L'obiettivo di questo studio è stato di valutare le alterazioni muscolari acute in pazienti affetti da miopatia mediante le sequenze DWI, STIR e T2 DIXON.

4 MATERIALI E METODI

4.1 POPOLAZIONE

È stato condotto uno studio retrospettivo selezionando pazienti adulti con diagnosi o sospetto diagnostico di miosite o di miopatia che afferivano presso l'Azienda Ospedaliera di Padova per la diagnosi o il follow-up della patologia, che avevano eseguito una valutazione di RM con protocollo T1w, , DWI e T2DIXON.

Successivamente, utilizzando le sequenze STIR, DWI e T2DIXON, è stata eseguita una valutazione semi-quantitativa del grado di edema applicando una scala a 5 punti validata in letteratura.[44-45]

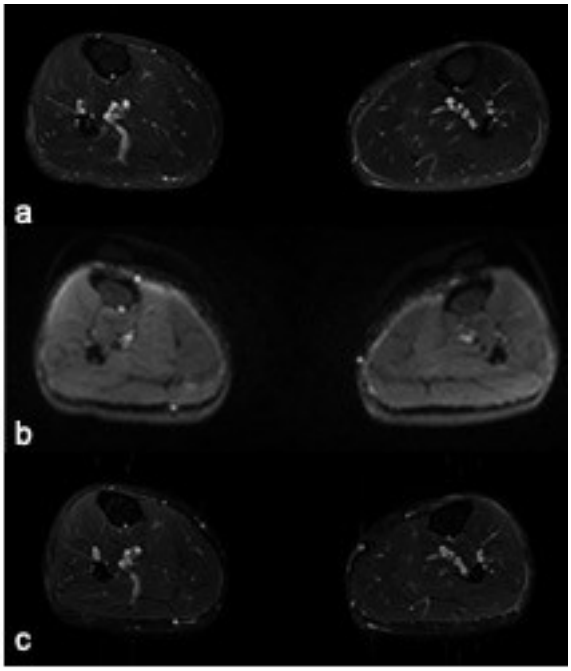

Fig. 11 – Maschio, 43 anni, affetto da miopatia muscolare sottoposto ad esame RM di follow-up presso il nostro centro. L'esame RM standard è eseguito con sequenze STIR (a), a cui sono state aggiunte le sequenze assiali DWI e T2DIXON (rispettivamente in b e c).

Per ciascun paziente, ogni compartimento muscolare delle gambe è stato singolarmente valutato attribuendo un grado di estensione dell'edema muscolare secondo la scala applicata:

- Stadio 0: edema assente
- Stadio 1: edema lieve, interfascicolare.
- Stadio 2a: lieve, intrafascicolare e segmentato
- Stadio 2b: lieve, intrafascicolare e globale
- Stadio 3a: moderato, intrafascicolare e segmentato
- Stadio 3b: moderato, intrafascicolare e globale[46]

La qualità delle immagini è stata valutata tramite una scala con un intervallo di valori che va da 0 a 10, tenendo conto dell'omogeneità della soppressione del tessuto adiposo, della definizione del tessuto muscolare e della presenza di artefatti (e.g., 0 bassa qualità, immagini pressoché non valutabili; 10 qualità eccellente, immagini prive di artefatti).

È stata inoltre disegnata manualmente una Regione Di Interesse (ROI) di circa 1 cm sul muscolo con maggiore edema valutato con la sequenza STIR e sono stati estratti i valori di ADCmean e ADCmin. Questi ultimi rappresentano l'espressione locale dei valori del coefficiente di diffusione apparente.

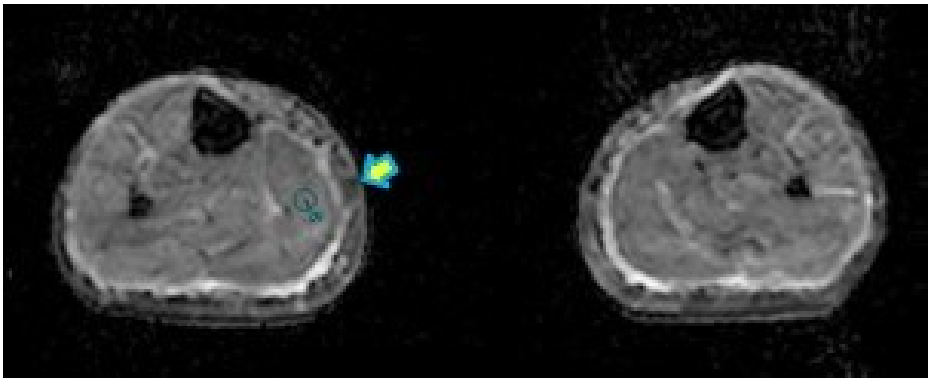

Fig. 12 – Mappa ADC in sezione assiale in paziente donna di 79 anni affetta da miopatia muscolare, in corrispondenza del muscolo gastrocnemio mediale della gamba destra è stata eseguita una ROI manuale (freccia azzurra) in sede di maggior interessamento di edema muscolare, successivamente sono stati estratti i valori di ADCmean e ADCmin.

4.2 ANALISI STATISTICA

È stata eseguita un'analisi statistica descrittiva.

Mediante l'esecuzione di un'analisi di varianza (ANOVA) sono stati quindi confrontati i risultati ottenuti con le tre sequenze di risonanza magnetica su ogni muscolo della gamba in termini di punteggio dell'edema secondo una scala a 5 punti progressiva[46] e in termini di qualità delle immagini.

Utilizzando il coefficiente di Spearman è stata poi studiata la relazione tra i valori di ADCmin e ADCmean ed il grado di edema con le sequenze STIR e T2 DIXON.

Tramite t-test indipendente sono state poi valutate anche le eventuali differenze di valori del coefficiente di diffusione apparente tra i pazienti con miosite e quelli con miopatia.

Le analisi statistiche sono state effettuate mediante SPSS (IBM SPSS Statistics version 27, IBM Armonk, NY, USA) applicando $p<0,05$ come livello di significatività.

5 RISULTATI

Sono stati esaminati 38 pazienti (13 donne; età media 48±19 anni) di cui otto con diagnosi di miosite.

Il muscolo con edema di maggior grado (utilizzando la sequenza STIR come riferimento) è risultato essere il gastrocnemio mediale (18 pazienti su 38, 47,3%). A tale livello il valore mediano di grading è risultato 2 con tutte le sequenze, mentre la media è risultata di 2,09±0,8 con DWI, 1,56±1 con STIR e 1,66±1 con T2 DIXON con una differenza statisticamente significativa nel confronto tra DWI e le altre due sequenze, con $p<0,05$ per ciascun confronto.

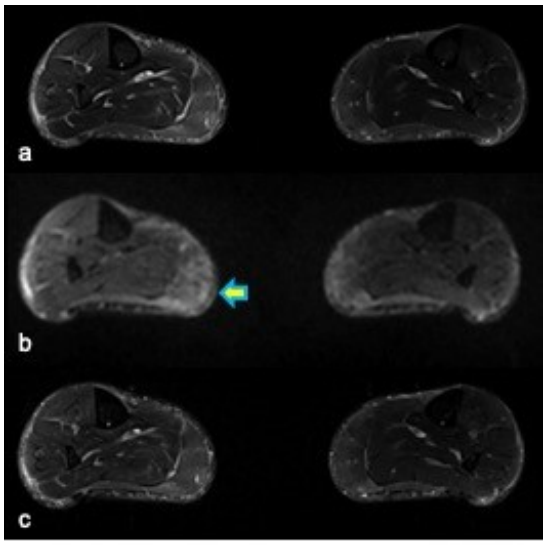

Fig.13 – RM in paziente femmina di 70 anni affetta da miopatia muscolare. Lo score per il grado di edema in corrispondenza del muscolo gastrocnemio mediale della coscia destra risulta più basso nelle sequenze STIR e T2DIXON (1) (rispettivamente in a e in c) e con valore più alto (2a) in DWI (freccia gialla in b).

Anche per il muscolo gastrocnemio laterale è emersa una differenza statisticamente significativa in termini di grading tra le tre sequenze: 1,5 DWI, 1 STIR, 1,1 DIXON con $p<0,01$.

Non sono emerse altre differenze significative di grading valutando gli altri muscoli ($p>0,05$).

La sequenza T2 DIXON ha dimostrato i valori medi più alti di qualità delle immagini (7,8) rispetto alla STIR (6,8) e alla DWI (5,3) con una a differenza statisticamente significativa nel confronto tra le tre sequenze ($p<0,001$).

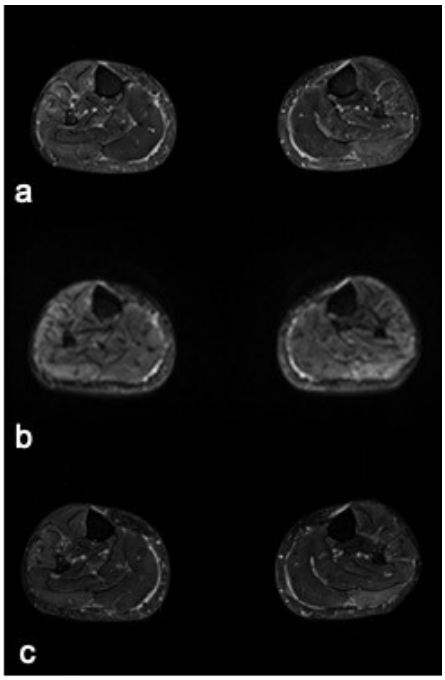

Fig. 14 – In termini di qualità delle immagini: la sequenza T2 DIXON (c) ha dimostrato valori medi più alti di qualità delle immagini rispetto alle sequenze STIR (a) e DWI (a).

I valori medi di ADCmean e ADCmin sono risultati essere rispettivamente 1385±124 e 953±217 $x10^{-6}$ mm^2/s. Non è emersa alcuna correlazione statisticamente significativa tra i valori di ADCmean e/o ADCmin e il grading ($p>0,05$).

I pazienti con miosite hanno dimostrato valori significativamente più bassi di ADC min degli altri (836±169 vs 1025±220 $x10^{-6}$ mm^2/s; $p=0,022$). Non sono emerse differenze per l'ADCmean (1322±106 Vs 1386±99 $x10^{-6}$ mm^2/s; $p=0.79$).

6 DISCUSSIONE

Negli ultimi anni la risonanza magnetica ha acquisito sempre maggiore importanza nella diagnosi e nel follow up delle patologie muscolari ereditarie. L'imaging morfologico basato sulle sequenze pesate in T1, T2 e sulla sequenza STIR ha permesso di definire la distribuzione anatomica della degenerazione muscolare in numerose patologie, tra le quali la distrofia muscolare di Duchenne, le miositi e le miopatie. Nonostante la biopsia rimanga comunque il gold standard per la diagnosi definitiva, l'imaging muscolare risulta essere uno strumento sempre più importante nell'identificazione e nella quantificazione della degenerazione del tessuto muscolare.[47,48]

La risonanza magnetica risulta essere importante anche nel processo di distinzione tra miopatie acquisite ed ereditarie, per questo può potenzialmente influire significativamente nella gestione medica dei pazienti; potrebbe avere anche un ruolo determinante nell'identificazione della patogenicità del quadro clinico di un paziente e nel processo di valutazione della muscolatura di un soggetto affetto da una miopatia di incerto significato, identificata tramite test genetici.

La risonanza magnetica è in grado di acquisire immagini anatomiche ad alta definizione per il tessuto muscolare scheletrico, permette infatti di valutare singolarmente i vari muscoli del distretto interessato in contrasto con il tessuto adiposo, che viene soppresso. È in grado, inoltre, di distinguere quadri di edema tissutale associati ad un processo infiammatorio acuto da quadri di degenerazione fibro-adiposa che si generano in relazione alla presenza di processi cronici, permettendo quindi di acquisire importanti informazioni diagnostiche.

Essa è una metodica che risulta molto promettente nell'esecuzione di trial clinici e studi di tipo longitudinale dato che non comporta l'esposizione a radiazioni ionizzanti ed è per questo ripetibile e non invasiva. Le immagini acquisite possono inoltre essere nuovamente valutate da altri specialisti anche in condizioni di cecità relativamente alla patologia del paziente.

Il limite principale della risonanza magnetica è dato dal fatto che la sua valutazione si basa sull'esperienza clinica e sulla preparazione dell'osservatore; diversi specialisti potrebbero infatti valutare in modo differente l'edema secondo la scala di Stramare a partire dalla stessa immagine radiologica.

Nello studio condotto dal nostro gruppo di ricerca è stato implementato il protocollo standard per la valutazione del tessuto muscolare (T1w e STIR) utilizzando anche le sequenze DWI e T2 DIXON, confrontando rispetto ad esso la qualità delle immagini ottenute e il grading dell'edema nel tentativo di identificare delle sequenze che possano permettere di diminuire quanto più possibile la variabilità operatore dipendente nella valutazione della degenerazione muscolare.

Come riscontrato anche in letteratura,[49,50] nelle nostre rilevazioni il muscolo che risulta essere più interessato dall'edema nei processi di degenerazione muscolare della gamba è il gastrocnemio mediale.

La valutazione della qualità delle immagini ottenute ha rilevato una sensibilmente maggiore definizione delle immagini acquisite in T2 DIXON con valore medio di 7,8 rispetto a STIR 6,8 e DWI 5,3. Si può presumere quindi che questa sequenza, seppure non utilizzata nella valutazione di routine delle degenerazioni muscolari, possa avere una più precisa e precoce capacità di inquadrare il tessuto in esame. La sequenza DWI è invece risultata essere quella con la più bassa qualità delle immagini

ottenute e questo potrebbe essere associabile alla tendenza alla sovra valutazione dell'edema rilevata con l'utilizzo di questa sequenza rispetto alle altre.

Nello studio delle sequenze in DWI è stato possibile andare anche ad eseguire delle valutazioni riguardanti il coefficiente di diffusione apparente nella regione di interesse selezionata, caratterizzata dall'essere apparentemente più edematosa, andando a valutare ADCmean ed ADCmin. Non si è identificata una differenza significativa in relazione al grading, pertanto tali coefficienti non sembrano essere efficaci nel loro utilizzo come strumenti ausiliari nel processo di classificazione dell'edema. La valutazione dei valori di ADC ha però permesso di rilevare la presenza di valori significativamente più bassi di ADCmin nei pazienti affetti da miosite; questo potrebbe essere significativo della presenza di zone in cui il tessuto è più degenerato a livello focale con conseguente diminuzione significativa della capacità di diffusione delle molecole di acqua nella zona. Non è però presente una variazione dell'ADCmean e ciò implica quindi che non ci sia una reale differenza nel quadro di degenerazione complessivo dei gruppi muscolari presi in esame dei soggetti con miosite rispetto a quelli con altre miopatie.

7 CONCLUSIONI

La sequenza T2DIXON applicata nel protocollo di imaging RM ha dimostrato di fornire delle immagini di qualità superiore rispetto alle altre. La sequenza DWI è risultata meno sensibile nella valutazione dell'edema muscolare rispetto alle sequenze STIR e T2 DIXON, sovrastimando per alcuni muscoli il processo patologico edemigeno. Tuttavia l'utilizzo della diffusione potrebbe essere giustificato per l'estrazione di variabili quantitative che sembrano essere utili soprattutto nei pazienti con miosite come biomarker di malattia.

Studi futuri da eseguire su un campione di pazienti più ampio sono necessari per verificare i nostri risultati preliminari.

BIBLIOGRAFIA

1. Shieh PB. Muscular dystrophies and other genetic myopathies. *Neurol Clin*. 2013;31(4):1009-1029. doi:10.1016/j.ncl.2013.04.004

2. Poliachik SL, Friedman SD, Carter GT, Parnell SE, Shaw DW. Skeletal muscle edema in muscular dystrophy: clinical and diagnostic implications. *Phys Med Rehabil Clin N Am*. 2012;23(1):107-122, xi. doi:10.1016/j.pmr.2011.11.016

3. Gumerson JD, Michele DE. The dystrophin-glycoprotein complex in the prevention of muscle damage. *J Biomed Biotechnol*. 2011;2011:210797. doi:10.1155/2011/210797

4. Ervasti JM, Campbell KP. A role for the dystrophin-glycoprotein complex as a transmembrane linker between laminin and actin. *J Cell Biol*. 1993;122(4):809-823. doi:10.1083/jcb.122.4.809

5. Campbell KP. Three muscular dystrophies: loss of cytoskeleton-extracellular matrix linkage. *Cell*. 1995;80(5):675-679. doi:10.1016/0092-8674(95)90344-5

6. Ervasti JM, Campbell KP. Membrane organization of the dystrophin-glycoprotein complex. *Cell*. 1991;66(6):1121-1131. doi:10.1016/0092-8674(91)90035-w

7. Ozawa E, Mizuno Y, Hagiwara Y, Sasaoka T, Yoshida M. Molecular and cell biology of the sarcoglycan complex. *Muscle Nerve*. 2005;32(5):563-576. doi:10.1002/mus.20349

8. Falzarano MS, Scotton C, Passarelli C, Ferlini A. Duchenne Muscular Dystrophy: From Diagnosis to Therapy. *Molecules*. 2015;20(10):18168-18184. doi:10.3390/molecules201018168

9. Annexstad EJ, Lund-Petersen I, Rasmussen M. Duchenne muscular dystrophy. *Tidsskrift for Den norske legeforening*. Published online August 5, 2014. doi:10.4045/tidsskr.13.0836

10. Naarding KJ, Reyngoudt H, van Zwet EW, et al. MRI vastus lateralis fat fraction predicts loss of ambulation in Duchenne muscular dystrophy. *Neurology*. 2020;94(13):e1386-e1394. doi:10.1212/WNL.0000000000008939

11. Matthews E, Brassington R, Kuntzer T, Jichi F, Manzur AY. Corticosteroids for the treatment of Duchenne muscular dystrophy. *Cochrane Database Syst Rev*. 2016;(5):CD003725. doi:10.1002/14651858.CD003725.pub4

12. Wein N, Alfano L, Flanigan KM. Genetics and Emerging Treatments for Duchenne and Becker Muscular Dystrophy. *Pediatric Clinics of North America*. 2015;62(3):723-742. doi:10.1016/j.pcl.2015.03.008

13. Sheikh AM, Rudolf K, Witting N, Vissing J. Quantitative Muscle MRI as Outcome Measure in Patients With Becker Muscular Dystrophy—A 1-Year Follow-Up Study. *Front Neurol*. 2021;11:613489. doi:10.3389/fneur.2020.613489

14. Sarkozy A, Deschauer M, Carlier RY, et al. Muscle MRI findings in limb girdle muscular dystrophy type 2L. *Neuromuscular Disorders*. 2012;22:S122-S129. doi:10.1016/j.nmd.2012.05.012

15. Fanin M, Fulizio L, Nascimbeni AC, et al. Molecular diagnosis in LGMD2A: mutation analysis or protein testing? *Hum Mutat*. 2004;24(1):52-62. doi:10.1002/humu.20058

16. Zatz M, Vainzof M, Passos-Bueno MR. Limb-girdle muscular dystrophy: one gene with different phenotypes, one phenotype with different genes. *Curr Opin Neurol*. 2000;13(5):511-517. doi:10.1097/00019052-200010000-00002

17. Fanin M, Angelini C. Muscle pathology in dysferlin deficiency. *Neuropathol Appl Neurobiol*. 2002;28(6):461-470. doi:10.1046/j.1365-2990.2002.00417.x

18. Tawil R. Facioscapulohumeral muscular dystrophy. *Handb Clin Neurol*. 2018;148:541-548. doi:10.1016/B978-0-444-64076-5.00035-1

19. Hamel J, Tawil R. Facioscapulohumeral Muscular Dystrophy: Update on Pathogenesis and Future Treatments. *Neurotherapeutics*. 2018;15(4):863-871. doi:10.1007/s13311-018-00675-3

20. Statland JM, Tawil R. Facioscapulohumeral Muscular Dystrophy. *Neurol Clin*. 2014;32(3):721-ix. doi:10.1016/j.ncl.2014.04.003

21. Po C, J S. Diagnosis, pathogenesis and treatment of myositis: recent advances. *Clinical and experimental immunology*. 2014;175(3). doi:10.1111/cei.12194

22. Lundberg IE, Fujimoto M, Vencovsky J, et al. Idiopathic inflammatory myopathies. *Nat Rev Dis Primers*. 2021;7(1):86. doi:10.1038/s41572-021-00321-x

23. Furst DE, Amato AA, Iorga ŞR, Gajria K, Fernandes AW. Epidemiology of adult idiopathic inflammatory myopathies in a U.S. managed care plan. *Muscle Nerve*. 2012;45(5):676-683. doi:10.1002/mus.23302

24. Yu KH, See LC, Kuo CF, Chou IJ, Chou MJ. Prevalence and incidence in patients with autoimmune rheumatic diseases: a nationwide population-based study in Taiwan. *Arthritis Care Res (Hoboken)*. 2013;65(2):244-250. doi:10.1002/acr.21820

25. Dobloug C, Garen T, Bitter H, et al. Prevalence and clinical characteristics of adult polymyositis and dermatomyositis; data from a large and unselected Norwegian cohort. *Ann Rheum Dis*. 2015;74(8):1551-1556. doi:10.1136/annrheumdis-2013-205127

26. Bernatsky S, Joseph L, Pineau CA, et al. Estimating the prevalence of polymyositis and dermatomyositis from administrative data: age, sex and regional differences. *Ann Rheum Dis*. 2009;68(7):1192-1196. doi:10.1136/ard.2008.093161

27. Hengstman GJ, van Venrooij WJ, Vencovsky J, Moutsopoulos HM, van Engelen BG. The relative prevalence of dermatomyositis and polymyositis in Europe exhibits a latitudinal gradient. *Ann Rheum Dis*. 2000;59(2):141-142. doi:10.1136/ard.59.2.141

28. Callen JP. Dermatomyositis. *The Lancet*. 2000;355(9197):53-57. doi:10.1016/S0140-6736(99)05157-0

29. Schmidt J. Current Classification and Management of Inflammatory Myopathies. *J Neuromuscul Dis*. 2018;5(2):109-129. doi:10.3233/JND-180308

30. Allenbach Y, Benveniste O, Stenzel W, Boyer O. Immune-mediated necrotizing myopathy:

clinical features and pathogenesis. *Nat Rev Rheumatol*. 2020;16(12):689-701. doi:10.1038/s41584-020-00515-9

31. Fujimoto M, Watanabe R, Ishitsuka Y, Okiyama N. Recent advances in dermatomyositis-specific autoantibodies. *Curr Opin Rheumatol*. 2016;28(6):636-644. doi:10.1097/BOR.0000000000000329

32. Michelle EH, Mammen AL. Myositis Mimics. *Curr Rheumatol Rep*. 2015;17(10):63. doi:10.1007/s11926-015-0541-0

33. Selva-O'Callaghan A, Pinal-Fernandez I, Trallero-Araguás E, Milisenda JC, Grau-Junyent JM, Mammen AL. Classification and management of adult inflammatory myopathies. *Lancet Neurol*. 2018;17(9):816-828. doi:10.1016/S1474-4422(18)30254-0

34. G. Cittadini, F. Sardanelli. *Diagnostica per Immagini e Radioterapia*. ecig.; 2008.

35. Wijntjes J, van Alfen N. Muscle ultrasound: Present state and future opportunities. *Muscle Nerve*. 2021;63(4):455-466. doi:10.1002/mus.27081

36. Goodwin DW. Imaging of skeletal muscle. *Rheum Dis Clin North Am*. 2011;37(2):245-251, vi-vii. doi:10.1016/j.rdc.2011.01.007

37. Dixon WT. Simple proton spectroscopic imaging. *Radiology*. 1984;153(1):189-194. doi:10.1148/radiology.153.1.6089263

38. Kalia V, Leung DG, Sneag DB, Del Grande F, Carrino JA. Advanced MRI Techniques for Muscle Imaging. *Semin Musculoskelet Radiol*. 2017;21(4):459-469. doi:10.1055/s-0037-1604007

39. Guerini H, Omoumi P, Guichoux F, et al. Fat Suppression with Dixon Techniques in Musculoskeletal Magnetic Resonance Imaging: A Pictorial Review. *Semin Musculoskelet Radiol*. 2015;19(4):335-347. doi:10.1055/s-0035-1565913

40. Díaz-Manera J, Walter G, Straub V. Skeletal muscle magnetic resonance imaging in Pompe disease. *Muscle & Nerve*. 2021;63(5):640-650. doi:10.1002/mus.27099

41. Vijayalaxmi null, Fatahi M, Speck O. Magnetic resonance imaging (MRI): A review of genetic damage investigations. *Mutat Res Rev Mutat Res*. 2015;764:51-63. doi:10.1016/j.mrrev.2015.02.002

42. Caetano AP, Alves P. Advanced MRI Patterns of Muscle Disease in Inherited and Acquired Myopathies: What the Radiologist Should Know. *Semin Musculoskelet Radiol*. 2019;23(3):e82-e106. doi:10.1055/s-0039-1684022

43. Weber MA, Wolf M, Wattjes MP. Imaging Patterns of Muscle Atrophy. *Semin Musculoskelet Radiol*. 2018;22(3):299-306. doi:10.1055/s-0038-1641574

44. Díaz-Manera J, Llauger J, Gallardo E, Illa I. Muscle MRI in muscular dystrophies. *Acta Myol*. 2015;34(2-3):95-108.

45. Nakayama T, Ishiyama A, Murakami T, Kimura E, Kuru S. Automatic calculation of Mercuri grades from CT and MR muscle images. *Brain and Development*. 2019;41(10):870-877. doi:10.1016/j.braindev.2019.06.008

46. Stramare R, Beltrame V, Dal Borgo R, et al. MRI in the assessment of muscular pathology: a comparison between limb-girdle muscular dystrophies, hyaline body myopathies and myotonic dystrophies. *Radiol Med*. 2010;115(4):585-599. doi:10.1007/s11547-010-0531-2

47. Arrigoni F, De Luca A, Velardo D, et al. Multiparametric quantitative MRI assessment of thigh muscles in limb-girdle muscular dystrophy 2A and 2B. *Muscle Nerve*. 2018;58(4):550-558. doi:10.1002/mus.26189

48. Wattjes MP, Kley RA, Fischer D. Neuromuscular imaging in inherited muscle diseases. *Eur Radiol*. 2010;20(10):2447-2460. doi:10.1007/s00330-010-1799-2

49. Leung DG. Magnetic resonance imaging patterns of muscle involvement in genetic muscle diseases: a systematic review. *J Neurol*. 2017;264(7):1320-1333. doi:10.1007/s00415-016-8350-6

50. Mercuri E, Pichiecchio A, Allsop J, Messina S, Pane M, Muntoni F. Muscle MRI in inherited neuromuscular disorders: past, present, and future. *J Magn Reson Imaging*. 2007;25(2):433-440. doi:10.1002/jmri.20804