Università degli Studi di Padova

CORSO DI LAUREA IN FISIOTERAPIA
PRESIDENTE: *Ch.ma Prof.ssa Veronica Macchi*

TESI DI LAUREA

PROTESI DI RIVESTIMENTO METALLO–POLIETILENE IN UNA GIOVANE EX ATLETA PROFESSIONISTA DI PALLACANESTRO: RECUPERO FUNZIONALE E RITORNO ALL'ATTIVITÀ SPORTIVA NON AGONISTICA – UN CASE REPORT

(Metal–polyethylene hip resurfacing in a young female former professional basketball player: functional recovery and return to recreational sports – a case report)

RELATORE: Ft., Dott., Prof. Daniele Ceron
Correlatrice: Caterina Dotto

LAUREANDA: Elisa Pilli

Anno Accademico 2024/2025

INDICE

INTRODUZIONE *1*

1. LA SINDROME DA CONFLITTO FEMORO ACETABOLARE *2*

1.1 Definizione e classificazione 2

1.2 Prevalenza 4

1.3 Eziologia 5

1.4 Valutazione 7

1.5 Imaging 12

1.5 Trattamento 19

2. PROTESI DI RIVESTIMENTO *24*

2.1 Definizione e confronto con protesi totale 24

2.2 Protesi di rivestimento metallo-polietilene (MoP): indicazioni, criteri d'inclusione 26

2.3 Riabilitazione post-operatoria 27

2.4 Ritorno allo sport – Return to sport (RTS) 31

3. MATERIALI E METODI *33*

3.1 *Case report* 33

3.2 Misure di *outcome* 34

3.3 Trattamento riabilitativo 35

4. RISULTATI *38*

5. DISCUSSIONE E CONCLUSIONE *41*

BIBLIOGRAFIA *44*

ALLEGATO 1: percorso riabilitativo post-operatorio dopo artroprotesi di rivestimento dell'anca *48*

RIASSUNTO

Background: la sindrome da impingement femoro-acetabolare (FAIS) è una condizione patologica dell'anca caratterizzata da un'anomalia a livello del rapporto tra femore e acetabolo. Il conflitto meccanico che ne consegue causa usura articolare, dolore e disfunzioni associate, fino allo sviluppo di osteoartrosi precoce. Le morfologie vengono classificate in base al distretto interessato: acetabolo, testa femorale o entrambi, distinguendosi rispettivamente in morfologia *pincer, cam* o mista. Nonostante le cause siano ancora incerte, la prevalenza del FAIS è più elevata nella popolazione sportiva, soprattutto tra gli atleti che praticano attività che richiedono flessioni d'anca ripetute, rotazioni e movimenti oltre i gradi fisiologici. Quando i trattamenti conservativi e l'artroscopia d'anca si rilevano inefficaci, se non fallimentari, e l'osteoartrosi raggiunge fasi avanzate, la sostituzione protesica rappresenta l'unica opzione terapeutica possibile.

Disegno dello studio: *case report*

Descrizione del caso: la paziente è un'ex giocatrice professionista di pallacanestro di 32 anni, sottoposta a protesi di rivestimento metallo-polietilene a causa di osteoartrosi avanzata secondaria a FAIS.

Obiettivi dello studio: descrivere una proposta di protocollo riabilitativo e di ritorno allo sport (RTS) non professionistico dopo protesi di rivestimento MoP, basandosi sulle evidenze scientifiche correnti e sulle indicazioni fornite dall'*equipe* medica della paziente. L'obiettivo è quindi quello di verificare se, a seguito di un'adeguata riabilitazione, l'ex atleta sia in grado di tornare a praticare sport ad alta intensità e impatto senza dolore, né limitazioni funzionali, raggiungendo buone prestazioni.

Materiali e metodi: l'efficacia del trattamento proposto è stata valutata attraverso la riduzione del dolore e il miglioramento delle funzioni e del livello di attività fisica, utilizzando le seguenti misure di *outcome*: *Numeric Pain Rating Scale* (NPRS), *Harris Hip Score* (HHS) e UCLA *Activity Score*. La prima valutazione è stata eseguita in fase preoperatoria, mentre i successivi *follow-up* sono stati effettuati a 3, 6 e 12 mesi. Inoltre, al fine di monitorare la progressione e l'efficacia del trattamento, nella fase finale prima del RTS sono state utilizzate anche le pedane di forza.

Risultati: i risultati ottenuti dalle misure di *outcome* hanno mostrato miglioramenti clinicamente significativi. A dodici mesi dall'intervento di protesizzazione, il dolore (scala NPRS) ha subito una riduzione da 9/10 a 0/10; i punteggi dell'HHS, inizialmente scarsi (<70%), sono risultati eccellenti (>90%); e il livello di attività fisica e sportiva (UCLA *Activity Score*) è aumentato da 4/10 a 10/10.

Conclusioni: i risultati di questo *case report*, suggeriscono l'efficacia dell'impianto di protesi di rivestimento MoP, del protocollo riabilitativo e di RTS proposti, fornendo una possibile alternativa più conservativa rispetto all'artroprotesi totale d'anca. Tuttavia, sono necessari studi a medio-lungo termine per valutarne la reale efficacia e la sopravvivenza dell'impianto nel tempo.

ABSTRACT

Background: Femoroacetabular impingement syndrome (FAIS) is a pathological condition of the hip characterized by an abnormal relationship between the femur and the acetabulum, resulting in a mechanical conflict that leads to articular wear, pain, and functional impairments, progressing to early osteoarthritis. The morphologies are classified according to the affected area: acetabulum, femoral head, or both, and are respectively defined as pincer, cam, or mixed types. Although the exact causes remain uncertain, FAIS shows a higher prevalence among athletes, particularly in sports involving repetitive hip flexion, rotational movements, and motions that exceed physiological limits. When conservative treatments and hip arthroscopy fail, and osteoarthritis reaches an advanced stage, hip replacement becomes the only viable therapeutic option.

Study design: Case report.

Case description: The patient is a 32 year-old former professional basketball player who underwent a metal-on-polyethylene (MoP) hip resurfacing arthroplasty due to advanced osteoarthritis secondary to FAIS.

Study objectives: To describe a proposed rehabilitation and return-to-sport (RTS) protocol following MoP hip resurfacing in a non-professional athletic context, based on current scientific evidence and the recommendations of the patient's medical team. The aim was to verify whether, after appropriate rehabilitation, the former athlete could return to high-intensity and high-impact sports without pain or functional limitations, while achieving good performance levels.

Materials and methods: The effectiveness of the proposed treatment was assessed through pain reduction and improvements in function and physical activity level, using the following outcome measures: Numeric Pain Rating Scale (NPRS), Harris Hip Score (HHS), and UCLA Activity Score. The first assessment was performed preoperatively, followed by evaluations at 3, 6, and 12 months postoperatively. Additionally, to monitor progress and treatment effectiveness, force plates were used in the final phase before RTS.

Results: The outcome measures demonstrated clinically significant improvements. At twelve months postoperatively, pain (NPRS) decreased from 9/10 to 0/10; HHS scores, initially poor (<70%), improved to excellent levels (>90%); and physical and sports activity level (UCLA Activity Score) increased from 4/10 to 10/10.

Conclusions: The results of this case report suggest the effectiveness of the MoP hip resurfacing implant, the proposed rehabilitation protocol, and the RTS program, offering a potentially more conservative alternative to total hip arthroplasty. However, medium- to long-term studies are needed to assess the actual effectiveness and implant survival over time.

INTRODUZIONE

Le patologie degenerative e traumatiche dell'anca hanno un impatto rilevante sulla qualità della vita e sulla partecipazione ad attività sportive ad alto impatto nei soggetti giovani e attivi. A causa dell'aumento dei casi in età giovanile, negli ultimi anni la ricerca si è concentrata sullo sviluppo di soluzioni protesiche adatte anche alla popolazione più giovane, che consentano non solo il controllo del dolore, ma anche il rapido recupero funzionale e il ritorno ad attività motorie impegnative.

In questo contesto, la protesi di rivestimento dell'anca è emersa come alternativa alla protesi totale nei pazienti giovani e sportivi. Le prime generazioni di impianti metallo-metallo, tuttavia, hanno evidenziato limiti importanti, legati soprattutto al rischio di metallosi e all'aumento sistemico degli ioni metallici, rendendone problematica l'indicazione in particolare nelle donne in età fertile. La recente introduzione della protesi di rivestimento metallo–polietilene (MoP) con polietilene ad alta reticolazione (XLPE), rappresenta un importante evoluzione poiché riduce i rischi legati agli impianti metallo-metallo, ma mantiene i vantaggi tipici del rivestimento rispetto alla protesi totale. Tra questi vantaggi ci sono una maggiore conservazione del femore prossimale, che facilita eventuali revisioni future; un ripristino più fisiologico della biomeccanica articolare, con conseguente migliore funzionalità; una maggiore stabilità, con ridotto rischio di lussazione; e la possibilità di un ritorno a sport di alto livello. Tuttavia, allo stato attuale dell'arte le evidenze risultano ancora limitate, sia per quanto riguarda la protesi di rivestimento MoP, sia in relazione alle indicazioni riabilitative e ai criteri di ritorno allo sport nei pazienti giovani e attivi.

Il presente elaborato si propone di descrivere il percorso riabilitativo e i risultati funzionali fino a dodici mesi dall'impianto di protesi di rivestimento metallo-polietilene in una giovane ex atleta professionista di pallacanestro. Nella prima parte di questo elaborato viene presentato un excursus sulla sindrome da conflitto femoro-acetabolare (FAIS), sulla valutazione clinica, gli approcci diagnostici e i principali trattamenti disponibili per la patologia. Nel secondo capitolo segue un approfondimento sulle indicazioni della protesi di rivestimento, in particolare quella MoP, un confronto con l'artroprotesi totale, una proposta riabilitativa post-operatoria e un *return to sport*, basati sulle più recenti evidenze scientifiche. Il terzo capitolo è dedicato al *case report*, con la descrizione del trattamento riabilitativo e delle misure di *otucome* utilizzate. Infine, quarto e quinto capitolo si riservano rispettivamente di analizzare i risultati ottenuti e di discutere e trarre le conclusioni finali.

1. LA SINDROME DA CONFLITTO FEMORO ACETABOLARE

1.1 Definizione e classificazione

La sindrome da conflitto femoro-acetabolare (*femoroacetabular impingement syndrome* – FAIS in inglese) è una condizione cronico-patologica dell'anca caratterizzata da un'anomalia morfologica a livello del rapporto tra femore e acetabolo che comporta un conflitto meccanico durante i normali gradi di movimento. Il conflitto, determinando un continuo stress meccanico sull'articolazione femoro-acetabolare porta nel tempo ad un danneggiamento delle strutture intra-articolari, in particolare del labbro acetabolare e della cartilagine, con conseguente dolore e progressiva riduzione della funzionalità articolare, favorendo l'instaurarsi di osteoartrosi precoce (1).

Le morfologie del FAIS sono classificate in base alle caratteristiche in *pincer, cam* e miste, rappresentate schematicamente in figura 1 (2): anca normale; morfologia di tipo *pincer* con la zona rossa a rappresentare la copertura eccessiva della testa del femore da parte dell'acetabolo; morfologia di tipo *cam* in cui la zona in rosso evidenzia l'alterata conformazione della testa del femore, caratterizzata da una prominenza ossea che entra in conflitto con la cartilagine acetabolare; e la morfologia mista rappresentata dalla combinazione della morfologia *cam* e *pincer*.

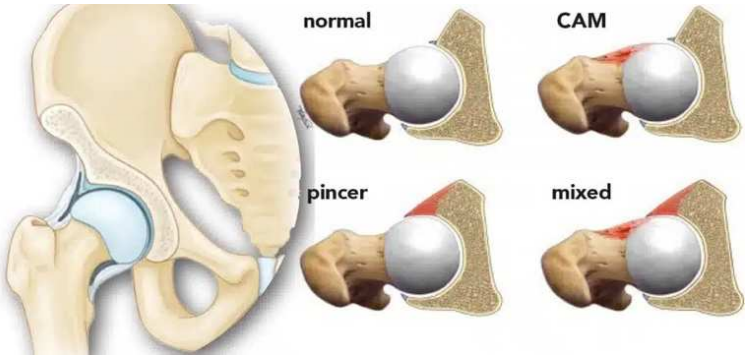

Figura 1. Vista superiore di un'anca destra. Confronto tra: anca normale; morfologia *cam,* con prominenza ossea della testa femorale (rosso); morfologia *pincer* con copertura eccessiva della testa femorale; morfologia mista.

Impingement cam

La deformità di tipo *cam* consiste in una prominenza ossea localizzata più frequentemente nella regione antero-superiore della giunzione testa-collo femorale, che risulta in una testa femorale non sferica. Nei soggetti con morfologia *cam*, durante la flessione e la rotazione interna dell'anca si verifica un *impingement* tra la protuberanza della testa del femore e la regione superiore dell'acetabolo (3). Nel tempo, questo conflitto può portare a una delaminazione della cartilagine articolare e a un danno del labbro acetabolare.

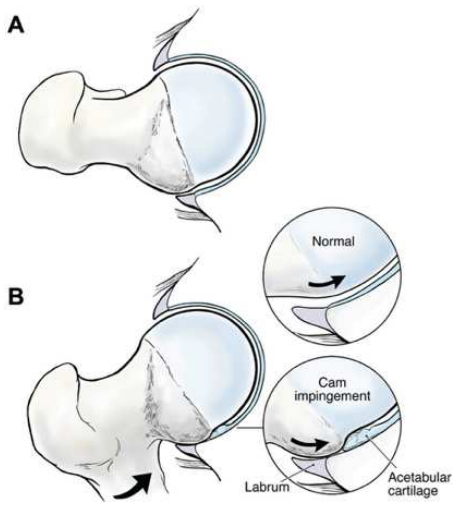

Figura 2. (A) Una lesione *cam* è caratterizzata da una prominenza ossea nella regione antero-laterale della giunzione testa-collo femorale. (B) L'*impingement cam* avviene con la flessione d'anca quando la porzione non sferica della testa femorale scivola al di sotto del labbro, incontrando il margine della cartilagine, con conseguente progressiva delaminazione. In una fase iniziale il labbro risulta relativamente preservato, mal col tempo verrà secondariamente danneggiato. (4)

Impingement pincer

La deformità *pincer*, spesso secondaria ad una retroversione acetabolare o una coxa profunda (5), è causata da un'eccessiva copertura della testa femorale da parte dell'acetabolo che presenta una prominenza. Può essere globale oppure focale ed è solitamente localizzata nella regione anterolaterale del margine acetabolare. Nel caso in cui si verifichi quest'ultimo caso, studi recenti suggeriscono che la causa potrebbe essere un insufficiente sviluppo della porzione posteriore dell'acetabolo piuttosto che una crescita anteriore eccessiva (6).

Nei soggetti con morfologia *pincer*, durante la flessione e la rotazione interna dell'anca, si verifica un contatto precoce tra la porzione prossimale del femore e il margine acetabolare, con conseguenti microtraumi ripetuti che nel tempo danneggiano labbro e cartilagine acetabolare.

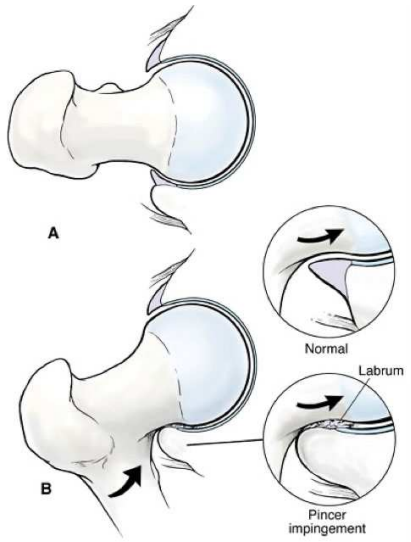

Figura 3. (A) Copertura eccessiva della testa femorale da parte dell'acetabolo, alla base dell'*impingement* di tipo *pincer*. (B) Durante la flessione dell'anca, il labbro acetabolare anteriore entra in contatto prematuro con il collo femorale. Nel tempo si verifica un danno articolare secondario. In condizionali normali, invece, lo spazio tra labbro e collo femorale è sufficiente a permettere la flessione senza conflitto (4).

Impingement misto

L'ultima tipologia è rappresentata dalla combinazione delle morfologie *cam* e *pincer*, che risulta essere sia la forma più comune (3) sia quella più frequentemente osservata negli individui sintomatici (1). Proprio questo tipo di *impingement* misto caratterizza l'atleta descritta nel *case report* che segue.

1.2 Prevalenza

Data la difficoltà nel trovare una definizione standard e la frequenza di soggetti asintomatici, in letteratura si riscontra una carenza di studi che valutino la reale incidenza del FAIS. Molti studi riportano reperti radiografici su popolazioni asintomatiche, mentre altri si basano sulla prevalenza clinica, ossia di soggetti sintomatici. Questo porta a grandi discrepanze nelle stime tra i vari studi.
In una revisione sistematica Dickenson et al. analizzando oltre trenta studi hanno trovato un range di prevalenza della deformità di tipo *cam* dal 5 al 75% della popolazione (7). Per quanto riguarda la deformità *pincer*, invece, Frank et al. hanno rilevato una prevalenza del 67%, con un range dal 61 al 76% tra i vari studi (8).
Uno studio recente di Hale et al., ha registrato che dall'anno 2000 la diagnosi di FAIS è in continuo aumento con un tasso di 54,4 diagnosi su 100.000 individui anno (6). Un dato interessante è la presenza di FAIS bilaterale. In un'analisi su 641 pazienti sottoposti a chirurgia per FAIS, il 21% presentava sintomi bilaterali (9). Tuttavia, in un altro studio, evidenze radiografiche di FAIS sono state riscontrate in entrambe le anche nel 78% dei pazienti, sebbene solo il 26% presentasse sintomi bilaterali (6).
Nonostante la difficoltà nel verificare con precisione la prevalenza del FAIS, risultati comuni in diversi studi evidenziano come la prevalenza vari in base al sesso e all'attività svolta.

Prevalenza in base al sesso

È importante considerare le differenze anatomiche dell'articolazione coxo-femorale e del bacino tra maschi e femmine. In particolare, le donne presentano generalmente angoli α ridotti e una maggior antiversione acetabolare e femorale rispetto agli uomini, caratteristiche che sembrano ridurre la probabilità di sviluppare una deformità di tipo *cam*.
Una revisione del 2023 ha evidenziato che la deformità *cam* è effettivamente più comune negli uomini, con una prevalenza compresa tra il 9 e il 25%, mentre nelle donne varia tra il 3 e il 10%. Al contrario, le lesioni di tipo *pincer* risultano più frequenti nelle donne, colpendo il 19,6% delle anche femminili rispetto al 15,2% di quelle maschili (1).
I risultati della revisione precedente sono confermati anche da Owen et al., che hanno analizzato pazienti con FAIS e riportato la prevalenza per sesso. La deformazione *cam* è stata riscontrata nel 61,5% delle anche maschili (740/1204) e nel 41,6% di quelle femminili (586/1410). D'altra parte, la morfologia *pincer* è risultata più frequente nelle donne con una prevalenza del 50,6% (385/761), rispetto al 30,8% (376/1219) registrato negli uomini. In questo studio è stata riportata anche la frequenza dell'*impingement* misto, osservato nel 39,4% delle anche maschili (388/984) e nel 27,2% di quelle femminili (330/1214) (10).

Prevalenza in base all'attività

Diversi studi hanno dimostrato che la frequenza del FAIS varia significativamente in base al livello e al tipo di attività svolta. Nella popolazione sportiva la prevalenza della deformità *cam* è risultata pari al 54,8% negli atleti rispetto al 23,1% nei non atleti. La lesione di tipo *pincer*, invece, è stata riscontrata nel 49,5% della popolazione atletica (1).

È stato inoltre rilevato che la pratica di determinati sport durante la fase di crescita, in particolare quelli che comportano ripetute sollecitazioni dell'anca in massima flessione (3), può favorire alterazioni a livello del collo femorale, determinando un aumento dell'angolo α e un maggior rischio di sviluppare una deformità *cam* (11).

In letteratura sono presenti numerosi studi che indagano il FAIS in relazione a singoli sport, mentre sono più rari quelli che ne confrontano la prevalenza tra discipline differenti. Analizzando comunque i dati disponibili, si osserva che alcuni sport presentano una maggiore incidenza di FAIS rispetto ad altri. In particolare, la prevalenza della morfologia *cam* è da 2 a 8 volte più elevata negli atleti che praticano sport ad alto impatto, come calcio, hockey, basket e football americano (3). Nello specifico, queste prevedono movimenti di perno e taglio ("*pivoting and cutting*"), flessione ripetuta, adduzione e rotazione interna dell'anca, oppure movimenti che portano l'articolazione a gradi estremi, oltre la soglia fisiologica (12). Il conflitto di tipo *cam* è abbastanza comune tra gli atleti giovani ma in particolare nei maschi attivi (13) che praticano gli sport sopra citati.

Se quanto sopra è valido per la morfologia *cam*, si sa molto meno sullo sviluppo della morfologia *pincer*, per la quale attualmente mancano studi che ne valutino l'associazione con fattori sportivi o di sviluppo (3). La morfologia mista, invece, è la più comune con un'incidenza del 73% sul totale dei casi di FAIS analizzati da uno studio (11).

È importante sottolineare che il FAIS non è sempre sintomatico e, per questo motivo, la sua identificazione non è immediata. Ne consegue una difficoltà nel fornire una stima accurata della sua reale prevalenza.

1.3 Eziologia

Nonostante sia evidente una maggior prevalenza di FAIS tra i giovani atleti rispetto alla popolazione generale, le attuali evidenze suggeriscono che sia una condizione multifattoriale, in cui diversi fattori concorrono ad aumentarne il rischio. Tra questi, predisposizione genetica, patologie dell'anca, giovane età e, soprattutto, la pratica di sport ad alta intensità durante l'adolescenza.

La teoria più accreditata riguarda il sovraccarico generato da attività ad alto impatto tipiche di alcuni sport, svolte in un periodo critico per lo sviluppo scheletrico. Secondo la legge di Wolff, infatti, "l'osso viene depositato nelle aree sottoposte a elevato carico e riassorbito in quelle a carico ridotto"

(13), lo stress ripetuto determinerebbe una risposta ipertrofica del tessuto osseo a livello della giunzione testa-collo femorale, favorendo un'eccessiva formazione ossea. Inoltre, il carico elevato durante l'adolescenza può alterare il processo di chiusura della placca di crescita della porzione prossimale del femore (13). Praticare attività sportive ad elevata intensità e frequenza durante la fase di immaturità scheletrica può, dunque, favorire deformità a livello del collo femorale con conseguente aumento dell'angolo α, maggiore rischio di lesioni di tipo *cam* (11) e nel lungo termine di coxartrosi. Questa ipotesi è stata confermata anche da O'Rourke et al. (1), i quali hanno osservato che gli adolescenti impegnati in sport ad alta intensità presentano una probabilità dieci volte superiore di sviluppare una deformità *cam* e *impingement* rispetto ai loro coetanei che non praticano sport ad alta intensità.

Un'ulteriore ipotesi eziologica è quella genetica. In uno studio di Pollard *et al*. (14) sono stati messi a confronto 96 fratelli di 64 pazienti trattati per FAIS con 77 individui del gruppo controllo, costituito dai coniugi dei pazienti. I fratelli dei pazienti con deformità *cam* presentavano un rischio 2,8 maggiore di sviluppare la stessa anomalia strutturale, mentre nei fratelli dei pazienti con morfologia *pincer* il rischio relativo era del 2,0. Sebbene questi dati siano interessanti, non consentono di confermare pienamente un ruolo genetico, poiché non è possibile separare il contesto ambientale e sociale dai fattori esclusivamente ereditari.

Un'altra teoria interessante sostiene che il rischio di FAIS sia aumentato dalle patologie che alterano la normale anatomia dell'anca, come la malattia di Legg-Calvé-Perthes (LCPD), l'epifisiolisi o scivolamento dell'epifisi prossimale del femore (SCFE) asintomatica o la displasia dell'anca (DDH). La SCFE e la LCPD determinano una malformazione della testa/collo femorale dovuta rispettivamente allo scivolamento posteriore dell'epifisi o al rimodellamento della fisi per ischemia. La DDH, invece, comporta una deformazione acetabolare che causa un anormale contatto della testa femorale con l'acetabolo stesso. Tuttavia, l'ipotesi di una correlazione diretta tra SCFE e deformità *cam* è stata messa in discussione da alcuni autori (14) (12), i quali sottolineano come le caratteristiche morfologiche delle due condizioni siano differenti. Infatti, la tipica migrazione posteriore del centro della testa femorale e il dislocamento posteriore dell'epifisi caratteristici della SCFE, non si osservano nella deformità *cam* del FAIS.

L'eziologia rimane controversa. Per quanto riguarda questa tesi il focus è posto sull'elevata prevalenza del FAIS negli atleti rispetto alla popolazione generale. In particolare, sport ad alto impatto come il basket, che prevedono salti, sprint, cambi di direzione e movimenti di taglio ripetitivi, che comportano movimenti forzati dell'anca in flessione, abduzione e rotazione esterna. L'esposizione ripetuta a tali carichi è stata associata a lesioni del labbro cartilagineo e alla separazione tra labbro e margine articolare. Di conseguenza, gli atleti con FAIS sottoposti ad attività ripetitive ad

alta intensità, come la pallacanestro, sviluppano maggiori forze di taglio sulla cartilagine acetabolare e sul labbro, aumentando il rischio di danneggiamento di queste strutture e comparsa di sintomi dolorosi (15). Gli atleti con FAIS hanno quindi maggior probabilità di sviluppare sintomi rispetto alla popolazione generale in seguito ai ripetitivi estremi gradi di movimento e alle attività ad alto impatto quali sono sottoposti (12).

Un altro fattore da considerare è la frequenza degli allenamenti fin dall'adolescenza. Doran *et al*. (16) hanno osservato che gli atleti che si allenano con una frequenza maggiore hanno un rischio 2,59 volte superiore di sviluppare FAIS. L'età avanzata è stata inoltre associata a una maggior prevalenza della morfologia *cam* e un aumento dell'angolo α. Una ricerca su giovani calciatori (17) ha evidenziato una relazione dose-risposta tra la frequenza di allenamenti e lo sviluppo della morfologia *cam* durante una fase di immaturità scheletrica e la presenza di una deformità *cam* in età adulta. La prevalenza dell'*impingement* di tipo *cam* era significativamente più bassa nei calciatori che cominciavano a fare quattro allenamenti a settimana dai 12 anni, rispetto a chi faceva quattro allenamenti a settimana da prima dei 12 anni. Tuttavia, tra gli atleti che competevano allo stesso livello, l'età di inizio dell'attività non è risultata statisticamente associata al FAIS, suggerendo che frequenza ed intensità dell'allenamento potrebbero avere un ruolo più determinante.

Comprendere l'eziologia precisa del FAIS permetterebbe di individuare i fattori di rischio potenzialmente modificabili. Ad esempio, conoscere quali movimenti contribuiscono al disequilibrio nello stimolo di crescita ossea potrebbe guidare lo sviluppo di programmi di allenamento alternativi, volti a prevenire l'insorgenza della deformità.

1.4 Valutazione

La valutazione del paziente con sospetta sindrome da conflitto femoro-acetabolare rappresenta una fase complessa dal momento che i sintomi possono sovrapporsi ad altre patologie dell'anca e della regione lombo pelvica. Non è quindi sufficiente concentrarsi esclusivamente sull'articolazione coxofemorale ma è necessario considerare anche eventuali disturbi coesistenti e/o compensatori(4).

La mancanza di criteri diagnostici chiari e condivisi ha portato, nel 2016, alla pubblicazione del *Warwick Agreement*, documento che raccomanda l'utilizzo del termine sindrome da FAI o FAIS per indicare un disordine clinico dell'anca correlato al movimento. Secondo tale consenso, la diagnosi deve basarsi sulla presenza congiunta di una triade costituita da sintomi riferiti dal paziente, segni clinici rilevati all'esame fisico e reperti di *imaging* (18).

Nella pratica clinica, i disturbi dell'anca tendono a passare inizialmente inosservati. Ciò permette lo sviluppo di sintomi e disfunzioni secondarie, come dolore cronico gluteo o laterale dovuto a borsite trocanterica, oppure irritabilità degli abduttori, legati a meccanismi di compenso. All'esame obiettivo,

queste problematiche possono apparire più evidenti e nascondere la disfunzione primaria. Per questo motivo è fondamentale raccogliere un'anamnesi accurata ed eseguire una valutazione approfondita, così da giungere a una diagnosi differenziale corretta ed escludere altre patologie dal sospetto di FAIS.

Anamnesi – sintomi

L'inizio dei sintomi associati al FAIS è variabile sia in termini di tempo che in modalità di presentazione. Nella popolazione generale riguarda solitamente pazienti al di sotto dei 50 anni, con esordio graduale di dolore inguinale o gluteo e riduzione del *range of motion (ROM)* negli ultimi gradi di movimento dell'anca (19). Negli atleti, invece, i sintomi compaiono più precocemente, tra i 20 e i 30 anni, e con un decorso più rapido (4). Di solito gli atleti riportano un episodio o un evento acuto prima del quale erano relativamente asintomatici, se non per un dolore aspecifico nella zona inguinale. Molti atleti riferiscono di non aver mai avuto la stessa flessibilità dei coetanei fin dall'adolescenza, pur senza risentirne a livello funzionale (4).

Il dolore è il sintomo più comune del FAIS, tipicamente di natura meccanica e localizzato nella regione inguinale anche se alcuni pazienti riferiscono dolore nella regione laterale dell'anca, nei glutei, alla coscia o persino alla zona lombare o al ginocchio (6). Il dolore viene spesso percepito come interno e profondo. Un segno caratteristico è il cosiddetto segno della "C". I pazienti pongono la mano a coppa sopra il grande trocantere con le dita che afferrano la regione inguinale anteriore ad indicare un dolore che si estende dall'area anteriore a quella laterale dell'anca.

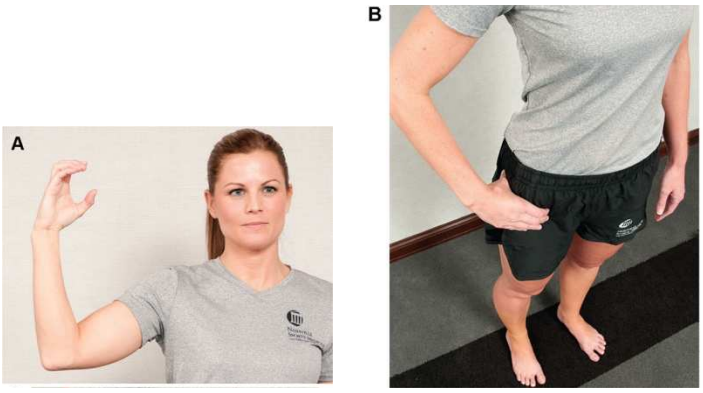

Figura 4. Il segno della "C". (A) Rappresenta la forma della mano quando il paziente descrive dolore profondo e interiore all'anca. (B) La mano avvolge a coppa il grande trocantere col pollice indirizzato posteriormente e le dita che afferrano profondamente la regione inguinale anteriore (4).

Nei casi con lesioni intrarticolari spesso compaiono sintomi meccanici, caratterizzati da dolore acuto e intermittente, descritto come una fitta accoltellante. Altri sintomi riferiti sono scrosci, blocchi articolari, rigidità, limitazione del *ROM* o sensazione di cedimento dell'anca (3), che negli atleti si verificano soprattutto in movimenti di torsione, *pivoting* (rotazione su una gamba) o spostamenti laterali (4). La massima flessione risulta dolorosa così come l'estensione dell'anca flessa contro resistenza, ad esempio al momento di rialzarsi da una posizione accovacciata (squat) o seduta. Quando i sintomi diventano più costanti, meno intermittenti e aumentano durante l'attività fisica, la

degenerazione potrebbe già essere cronica (4). Riconoscere i sintomi precocemente è fondamentale per guidare l'esame clinico e distinguere il FAIS da altre condizioni dell'anca.

Esame fisico – segni clinici

La caratteristica principale riscontrabile nell'esame fisico di pazienti con FAIS è ridotto ROM in intrarotazione o adduzione durante la flessione dell'anca (19). Oltre ai test fisici che vedremo in seguito, è importante osservare la postura del paziente, il cammino, come fa le scale e il passaggio in piedi-seduto in quanto è risaputo che in questi tipi di pazienti la biomeccanica dell'anca è alterata. Nei pazienti in cui è possibile, come gli atleti, è molto utile testare anche squat, equilibrio monopodalico e squat monopodalico. Nei pazienti con FAIS si rileva una velocità d'esecuzione minore quando richiesto uno squat, mentre nello squat mono-podalico non solo si osserva una velocità d'esecuzione più lenta ma anche una riduzione del picco di adduzione dell'anca e momenti articolari inferiori di abduzione ed estensione dell'anca (20). Inoltre, nei pazienti sintomatici con FAIS è stata documentata una riduzione della flessione della colonna vertebrale a fronte di una flessione dell'anca normale o aumentata. La ridotta flessione a livello della colonna viene compensata con un incremento del tilt pelvico e della flessione dell'anca durante la posizione seduta, meccanismo che può generare o accentuare l'impingement (6).

Al di fuori dell'osservazione e richiesta dei gesti motori sopra citati, per un'accurata diagnosi del FAIS è utile svolgere una combinazione di test clinici. I test più utilizzati sono i seguenti (4) (20):

- **Log roll test**

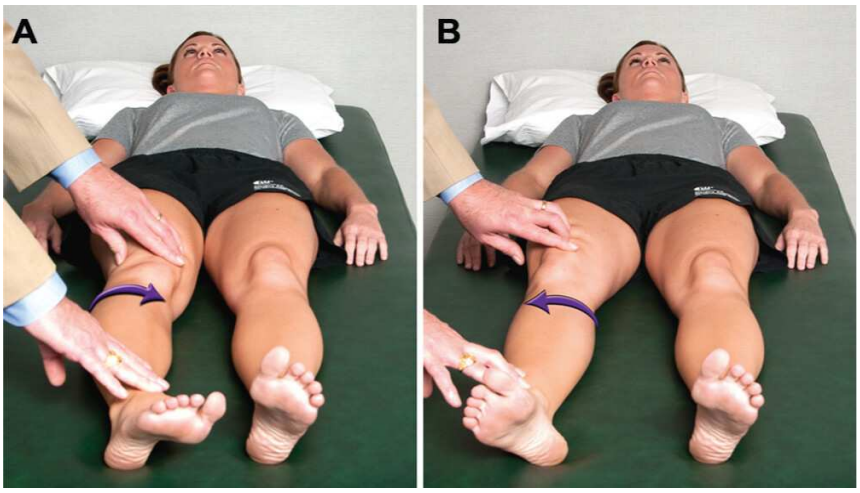

Figura 5. Il paziente è supino con le ginocchia estese. Il test consiste nel ruotare passivamente la coscia internamente (A) ed esternamente (B). In questo modo la testa del femore ruota rispetto all'acetabolo e alla capsula articolare senza sollecitare le strutture circostanti (4).

Sebbene non sensibile (56%), è il test più specifico per gli infortuni dell'anca, indipendentemente dalla loro causa. Il test è considerato positivo se provoca dolore o se nel piano assiale l'angolo tra piede e lettino è inferiore a 20°.

- **Flexion-Adduction-Internal Rotation test – FADIR o FADDIR**

Figura 6. Il test viene eseguito a paziente supino e consiste in una forzata flessione, adduzione e rotazione interna passive dell'anca sintomatica (20).

Il test è volto a riprodurre il dolore nella regione dell'anca, portando passivamente l'articolazione a flessione, adduzione e intrarotazione forzate. In questo modo, la porzione antero-laterale della testa femorale si avvicina alla rima acetabolare antero-superiore, generando *impingemen*t a livello del labbro acetabolare o della cartilagine. Il test è considerato positivo se provoca dolore.

Nonostante una sensibilità dell'80%, la specificità per il FAIS risulta piuttosto bassa. Tuttavia, è comunemente utilizzato per differenziare il dolore intra-articolare da quello extra-articolare (3).

Quando il test viene eseguito con l'anca flessa a 90°, è anche noto come *Anterior Hip Impingement* test. La sensibilità di quest'ultimo varia dal 60% al 100%, con un'elevata riproducibilità tra esaminatori (96%). Nel complesso i test risultano comunque significativi se riproducono il dolore che l'atleta riferisce durante l'attività.

- **Posterior Hip Impingement Test**

Figura 7. Paziente in decubito laterale sul fianco non affetto. Il test viene eseguito portando passivamente l'anca in massima estensione, abduzione e rotazione esterna (20).

Questo test viene utilizzato per valutare l'*impingement* posteriore, attraverso la traslazione anteriore della testa del femore. Il test viene considerato positivo quando il paziente riferisce dolore nella regione posteriore dell'anca.

Tuttavia, la sensibilità del test è bassa (21%) e per questo motivo un risultato positivo indica più che altro la presenza di disturbi dell'anca, come ad esempio un'instabilità anteriore della testa del femore o l'intrappolamento di una lesione del labbro acetabolare anteriore.

- **Flexion-Abduction-External Rotation Test – FABER Test**

Figura 8. Il paziente è supino. L'esaminatore flette, abduce ed extraruota l'anca da valutare appoggiando il piede al di sopra del ginocchio controlaterale. Fissando la cresta iliaca controlaterale, per evitare una rotazione del bacino, viene applicata una leggera spinta verso il basso sul ginocchio omolaterale. Raggiunto il fine corsa, se non è ancora presente dolore, ulteriori oscillazioni di piccola ampiezza possono essere applicate (20).

Il test consiste nel flettere, abdurre ed extraruotare l'anca sintomatica. Viene considerato positivo se provoca dolore o se il ROM dell'anca è ridotto rispetto alla controlaterale. La sensibilità e la specificità del test presentano un range piuttosto ampio, rispettivamente dal 41% al 97% e dal 18% al 100%.

- **Resisted Straight Leg Raise (Stinchfield Test)**

Figura 9. Il paziente è supino e flette l'anca a 45° a ginocchio esteso, mentre l'esaminatore applica una spinta verso il basso, alla quale il paziente deve resistere (20).

Il test è considerato positivo se provoca dolore o si verifica una significativa debolezza alla resistenza. È un test poco sensibile nella diagnosi del FAIS (30%).

I test precedentemente menzionati vengono utilizzati dalla maggior parte dei professionisti nella pratica clinica. Tuttavia, è importante considerare che esiste una notevole variabilità clinica nella descrizione e nell'applicazione di tali test, e che sono disponibili poche evidenze riguardanti la loro validità diagnostica e accuratezza nella diagnosi del FAIS (20).
Per questo motivo, il Warwick Agreement del 2016 ha sottolineato l'importanza di basare la diagnosi della sindrome da conflitto femoro-acetabolare, non solo su segni e sintomi, ma anche su reperti di imaging.

1.5 Imaging

Le metodiche di imaging più utilizzate per osservare nel dettaglio l'articolazione coxofemorale e identificare eventuali segni di FAIS sono la radiografia (RX), la risonanza magnetica (RM) e la tomografia computerizzata (TC).

Radiografia

La diagnosi radiologica iniziale nella valutazione della sindrome da conflitto femoro-acetabolare include una proiezione in antero-posteriore (AP) del bacino e proiezioni oblique dell'anca, come la Dunn a 45°, a rana e *cross-table* laterale. Queste proiezioni sono utili non solo per valutare la presenza di *impingement* ma anche per osservare la conservazione dello spazio articolare e identificare eventuali alterazioni ossee (4). La proiezione in AP deve essere correttamente centrata sulla sinfisi pubica, priva di rotazioni o inclinazione pelviche, così da consentire un'adeguata valutazione e comparazione con l'anca controlaterale. La corretta rotazione è confermata dall'allineamento del coccige con la sinfisi pubica, mentre errori di inclinazione possono essere ridotti mantenendo una distanza di 1-2 cm tra la punta del coccige e il margine superiore della sinfisi pubica (4).

Figura 10. Radiografia in AP correttamente centrata: coccige allineato con la sinfisi pubica (linea verticale) a una distanza compresa di 1-2 cm (4).

Al di là delle proiezioni radiografiche più indicate per la diagnosi del FAIS, per una valutazione approfondita è opportuno esaminare l'articolazione coxofemorale analizzando acetabolo e femore prossimale singolarmente.

Le anomalie dell'acetabolo che sottendono la deformità di tipo *pincer* possono riguardare la posizione, l'orientamento, la copertura e/o il grado di degenerazione.
La posizione dell'acetabolo viene valutata in rapporto alla linea ileoischiatica di Kohler. Se la fossa acetabolare si estende medialmente o risulta a contatto con tale linea, l'anca viene classificata come coxa profunda (figura 11). Al contrario, quando la testa del femore si estende medialmente alla linea di Kohler, viene diagnosticata la forma più grave, definita coxa protrusio (figura 12). (4),(19)
Tuttavia, secondo Nepple et al., non è stata riscontrata alcuna differenza significativa nella prevalenza della coxa profunda tra anche normali e anche affette da *impingement* di tipo *pincer*, suggerendo che la coxa profunda possa rappresentare un segno radiografico nella norma (21).

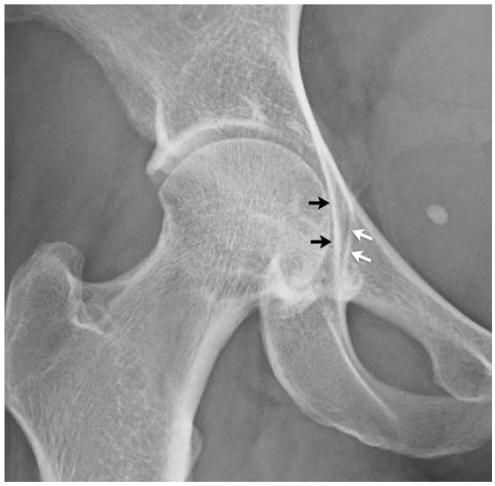

Figura 11. Coxa profunda: il pavimento della fossa acetabolare (frecce bianche) è a contatto o è mediale rispetto alla linea di Kohler (frecce nere).

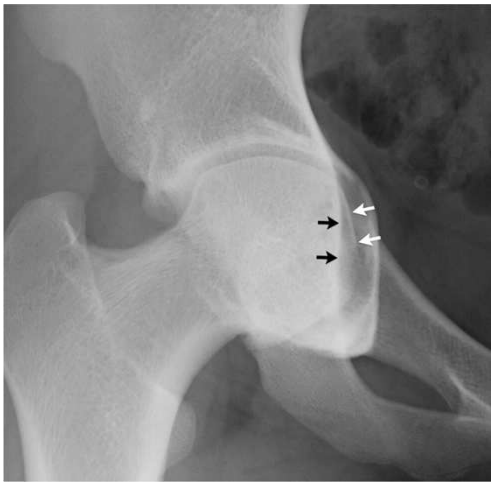

Figura 12. Coxa protrusio: la parte mediale della testa del femore (frecce bianche) è mediale rispetto alla linea di Kohler (frecce nere).

L'eccessiva copertura della testa del femore da parte dell'acetabolo può essere riconosciuta grazie alla presenza del cosiddetto *crossover sign*: una figura a 8 dove il margine antero-superiore si estende lateralmente rispetto alla rima acetabolare postero-superiore.

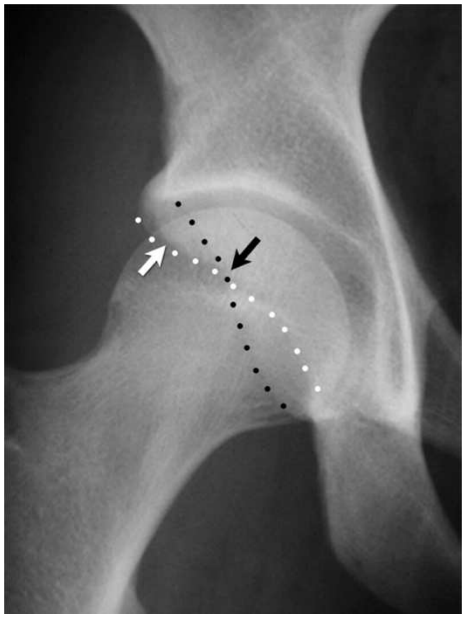

Figura 13. Proiezione AP dell'anca destra. Sono segnati il bordo anteriore (punti bianchi) e quello posteriore (punti neri) dell'acetabolo. La porzione superiore del margine anteriore giace lateralmente rispetto alla porzione superiore del margine posteriore (freccia bianca), indicando un'eccessiva copertura dell'acetabolo. Più inferiormente, il bordo anteriore assume una posizione più mediale, creando il segno del *crossover* (freccia nera), che rappresenta un indicatore positivo di *impingement* di tipo *pincer* (4).

Il segno del *crossover* è solitamente correlato ad una retroversione acetabolare (19), indicata dal segno della parete posteriore e dal segno della spina ischiatica prominente (figura 14, 15) (4).

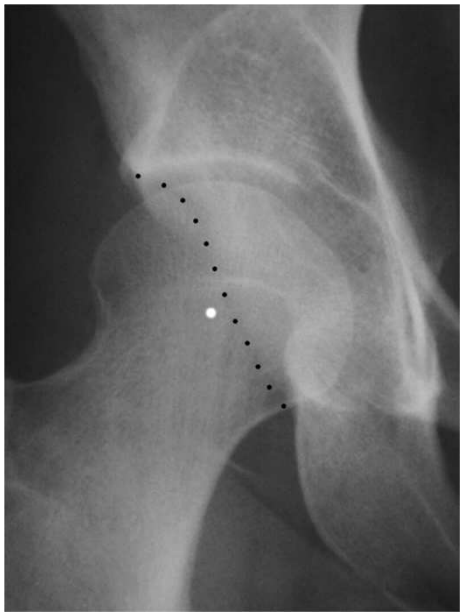

Figura 14. Proiezione AP. Segno della parete posteriore: il bordo posteriore dell'acetabolo (punti neri) giace mediale rispetto al centro di rotazione della testa

Figura 15. La spina ischiatica è solitamente nascosta dietro all'acetabolo. Esiste una correlazione significativa tra la retroversione acetabolare e la prominenza della spina ischiatica (frecce nere), che si estende all'interno della pelvi.

La posizione del *crossover sign* rappresenta un metodo approssimativo per determinare la gravità generale della retroversione acetabolare, con un punto d'incrocio più caudale ad indicare un maggior grado di retroversione. Inoltre, la visibilità della spina ischiatica è anch'essa associata alla presenza di retroversione acetabolare (19).

Un altro dato utile valutabile in AP è l'angolo del margine centrale di Wiberg. Esso è misurato tra la linea verticale che si estende verso l'alto dal centro della testa femorale e una linea che va dal centro della testa femorale al bordo laterale del margine acetabolare (6). Quest'angolo ci dà informazioni sull'orientamento dell'acetabolo sul piano frontale, definendo con che grado l'acetabolo accoglie la parte superiore della testa del femore. Esiste perciò una proporzionalità diretta tra la misura dell'angolo di Wiberg e la copertura acetabolare, con angoli più piccoli ad indicare una riduzione della copertura acetabolare e angoli elevati ad indicare, invece, una copertura acetabolare eccessiva (13). I valori di riferimento sono tra i 26° e i 40° in un'anca normale, <20° per displasia dell'anca, 20-25° per displasia borderline e >40° per morfologia *pincer* (6).

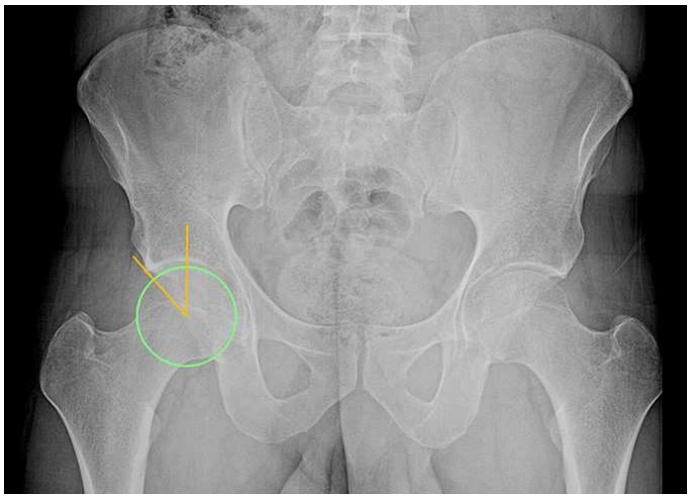

Figura 16. Radiografia in AP che mostra un angolo di Wiberg di 42°, indicativo di una morfologia di tipo *pincer*.

Infine, è importante valutare anche lo stato di degenerazione dell'articolazione. La presenza di cisti intraossee, sclerosi subcondrale e riduzione dello spazio articolare rappresentano segni radiografici indicativi di un processo degenerativo avanzato.

Le anomalie della testa del femore, invece, caratterizzano la morfologia *cam*. Rispetto alla più tradizionale proiezione a rana, la proiezione di Dunn modificata, dove il paziente è posizionato supino con la pelvi in posizione neutra e l'anca affetta è flessa a 90° e abdotta a 20°, è più sensibile (84,2% vs 61,9%) e specifica (90,9% vs 86,7%) nella diagnosi della morfologia *cam (3)*.
Questo tipo di *impingement* mostra un tipico aspetto a *pistol grip* o impugnatura di pistola, visibile nelle radiografie in proiezione AP, dove si può notare che il femore prossimale presenta un *offset* ridotto e una testa femorale di forma non sferica.

Figura 17. Deformità *pistol grip* della testa femorale con lieve migrazione posteriore e inferiore della testa femorale con conseguente *impingement* di tipo *cam* e una riduzione dell'*offset* testa-collo femorale.

Un'altra misurazione utile per la valutazione della morfologia *cam* è l'angolo α che viene osservato nelle proiezioni oblique. Esso consente di valutare il grado di deviazione della testa femorale rispetto alla sua classica forma sferica ed inoltre quantifica la severità della deformità.

Esiste ancora controversia nel valore standard dell'angolo α. Comunemente viene accettato come riferimento di un angolo normale una misura minore di 42°, ma esiste più variabilità nel *cutoff* per angoli compatibili con una morfologia *cam*: alcuni sostengono che è definito da un angolo α >55-60° (3), mentre altri da un angolo α >50° (19). Ad ogni modo, nonostante in letteratura non ci sia ancora uno standard preciso, sappiamo che esiste una correlazione positiva tra un aumento dell'angolo α e la presenza di una deformità *cam*.

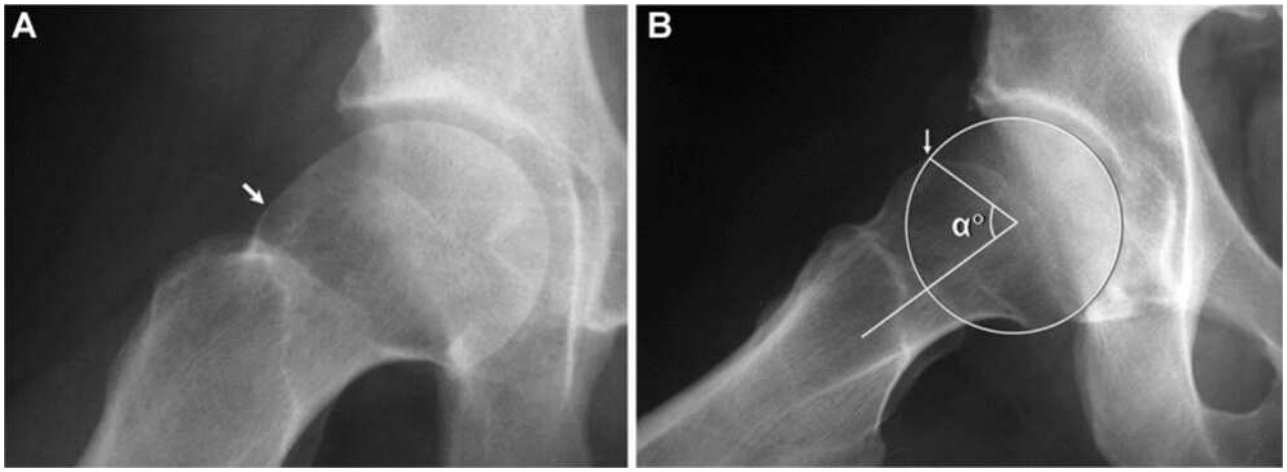

Figura 18. Proiezione laterale a rana dell'anca destra. (A) la deformità *cam* (freccia) è indicata da una convessità anomale a livello della giunzione testa-collo femorale, dove in situazioni normali dovrebbe essere presente una curvatura concava del collo del femore. (B) Per la misurazione dell'angolo α viene posto un cerchio al di sopra della testa femorale. L'angolo è descritto da una linea tracciata lungo l'asse del collo femorale e passante per il centro della testa femorale e una linea che collega centro della testa femorale al punto in cui la testa devia all'esterno del cerchio (freccia) (4).

Inoltre, dalle immagini radiografiche, tra giunzione testa-collo del femore potrebbero essere presenti dei geodi anche chiamati *herniation pit*. La loro prevalenza è stata riporta al 30% nei casi patologici di FAIS ma talvolta sono stati osservati anche in pazienti asintomatici.

Figura 19. Proiezione antero-posteriore di un'anca destra. È visibile, indicato dalla freccia un *herniation pit*, associato all'*impingement* di tipo *cam*.

Risonanza magnetica

Per valutare più approfonditamente un'anca con FAIS è utile eseguire una risonanza magnetica (RM) o un'artro-risonanza (artro-RM), ossia una RM con mezzo di contrasto. Quest'ultime danno informazioni su lesioni del labbro acetabolare, lesioni condrali, lesioni cartilaginee, danni articolari o altre anomalie patologiche dell'articolazione coxofemorale (15). È stato inoltre dimostrato che l'artro-RM presenta maggior sensibilità e specificità rispetto alla RM nella valutazione del labbro acetabolare e della cartilagine articolare (3). Perciò se la RM è indicata nell'identificazione delle diverse patologie intra-articolari dell'anca correlate al FAIS, la artro-RM viene preferita per individuare le alterazioni comunemente associate alla patologia, come lesioni del labbro, cisti paralabrali e da *impingement*, delaminazioni cartilaginee e edema osseo (6).

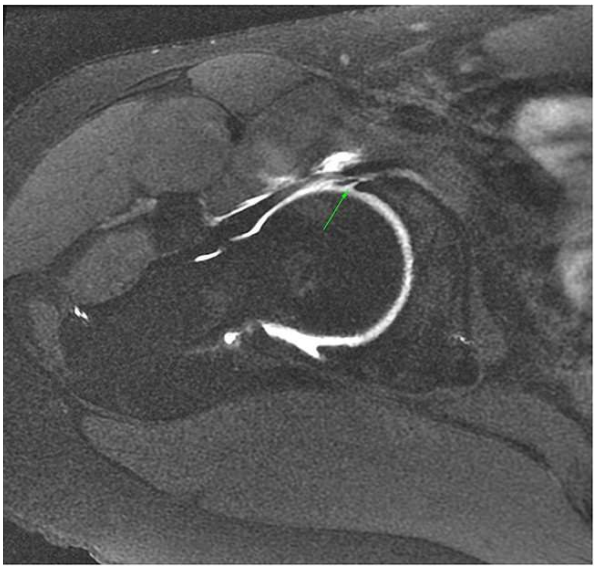

Figura 20. Arto-RM assiale dell'anca destra. Evidenzia una lesione del labbro (freccia) (6)

La capsula articolare che avvolge l'articolazione dell'anca è spessa e poco distendibile, di conseguenza non permette l'accumulo significativo di liquido. Per questo motivo, qualsiasi versamento in un'anca sintomatica è un'evidenza indiretta di una lesione articolare.
L'incremento di segnale nella zona anteriore dell'acetabolo è indicativo di edema subcondrale e deve essere accuratamente valutato poiché potrebbe essere un preoccupante avvertimento di danno articolare. Allo stesso modo, un'iperecogenicità nella regione adiacente a geodi può essere associata ad un processo patologico secondario alla deformità *cam*. (4)

Figura 21. Immagine sagittale di risonanza magnetica T2 dell'anca destra. È presente edema subcondrale dell'acetabolo (frecce), indicante il fallimento articolare sottostante, visto in associazione con *impingement cam*.(4)

Generalmente, altri indicatori di lesioni articolari sono le cisti paralabrali, tipiche delle lesioni del labbro, e le cisti subcondrali, le quali sono solitamente associate ad un danno articolare.

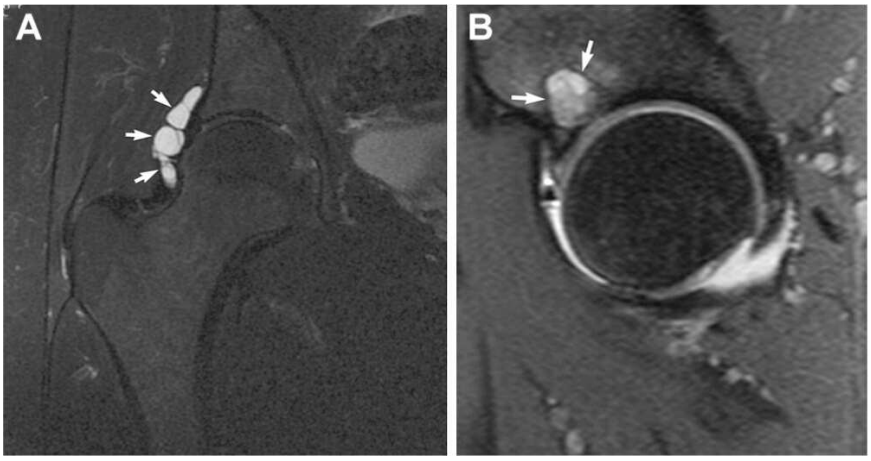

Figura 22. (A) Immagine coronale di risonanza magnetica T2 dell'anca destra che evidenza la presenza di cisti paralabrali (frecce). (B) Immagine sagittale di risonanza magnetica T2 dell'anca destra che mostra la presenza di cisti subcondrali (frecce) (4).

Le principali strutture che dovrebbero venire esaminate con la RM o artro-RM per indagare la sindrome da conflitto femoro acetabolare sono il labbro, la cartilagine, la morfologia ossea, l'osso subcondrale e il midollo osseo. Altre strutture che vale la pena valutare sono il legamento rotondo, la capsula articolare, il tendine dello psoas, i tendini del grande e piccolo gluteo, i tendini degli ischiocrurali e il tendine del retto femorale (22).

Tomografia computerizzata

Le informazioni fornite dalla combinazione di RX e RM/artro-RM sono considerate solitamente sufficienti per l'inquadramento clinico e la pianificazione terapeutica nella maggior parte dei casi di *impingement*. Tuttavia, per uno studio più approfondito e per una ricostruzione tridimensionale delle deformità, la tomografia computerizzata (TC) si dimostra uno strumento molto utile (6).

La ricostruzione tridimensionale può essere vantaggiosa per analizzare l'orientamento acetabolare e femorale, e la morfologia della giunzione testa-collo femorale, soprattutto nei casi di deformità ossee più gravi. Attraverso l'utilizzo di specifici software è inoltre possibile studiare i pattern di movimento dell'articolazione coxofemorale e individuare in una simulazione virtuale del movimento, le potenziali fonti di *impingement* intra- ed extra-articolare. Allo stesso tempo, è possibile eseguire delle simulazioni di trattamento, come la resezione virtuale del margine acetabolare o una osteocondroplastica testa-collo femorale virtuale (23).

Nel *case report* che verrà illustrato in seguito, è stata necessario eseguire una TC preoperatoria per effettuare uno studio approfondito dell'articolazione e realizzare una protesi su misura per la paziente, grazie all'utilizzo della tecnologia della stampante 3D.

1.5 Trattamento

Il trattamento del FAIS può essere conservativo o chirurgico in base alle caratteristiche del paziente, quali morfologia patologica dell'anca, integrità del labbro e della cartilagine, gravità dei sintomi, età, peso corporeo, professione, attività sportiva e obiettivi. In letteratura ci sono poche evidenze che mettono a confronto l'efficacia dei trattamenti. È stato comunque proposto il seguente percorso, raffigurato nella figura 23, per la gestione di paziente affetti da sindrome da conflitto femoroacetabolare (18).

Figura 23. Percorso per la gestione della sindrome da conflitto femoroacetabolare (18).

Trattamento conservativo

Per una buona riuscita del trattamento conservativo è fondamentale un riconoscimento precoce della patologia. È importante tenere conto che molti atleti presentano una soglia del dolore piuttosto elevata e, per questo motivo, anche coloro che continuano a performare ad alto livello possono già presentare un danno articolare significativo (4). Inoltre, anche nella popolazione generale affetta da FAIS, molti pazienti risultano asintomatici e l'iniziale presentazione dei sintomi si verifica spesso quando l'osteoartrosi è già in fase avanzata (19).

Gli obiettivi principali del trattamento conservativo sono la riduzione del dolore e dei sintomi, con lo scopo di ripristinare la salute articolare ed avere dei potenziali benefici a lungo termine sull'evoluzione dell'artrosi. Il trattamento deve quindi concentrarsi sulla gestione dei sintomi e sul miglioramento della qualità di vita, sebbene a livello morfologico non avvengano correzioni (19). Questo è possibile con l'educazione del paziente, modifiche delle attività e dello stile di vita, fisioterapia, analgesici orali inclusi farmaci antinfiammatori non steroidei (FANS) e infiltrazioni intra-articolari di corticosteroidi, plasma ricco di piastrine (PRP) o acido ialuronico (6) (18). Nell'educazione del paziente è importante consigliare di evitare quelle posizioni e atteggiamenti che possono peggiorare i sintomi, per esempio il mantenimento della posizione seduta prolungata, soprattutto a gambe incrociate, che comporta un'eccessiva flessione e intrarotazione dell'anca (24).

Il lavoro sul mantenimento e/o miglioramento della forza muscolare dell'anca e degli arti inferiori, sulla stabilità, sul controllo neuromuscolare e sul pattern di movimento è fondamentale soprattutto negli atleti (18). La fisioterapia migliora la flessibilità, la forza e la funzionalità complessiva

dell'anca, e secondo la letteratura può risultare efficace nel 70% dei casi (6). Tuttavia, se questo è vero nella popolazione generale, gli sportivi che svolgono attività più intense e ad alto impatto articolare necessitano di interventi più specifici per poter tornare alle proprie attività sportive.
Nella pianificazione dei programmi bisogna tenere conto di tutti quei movimenti che possono aggravare la sintomatologia. Lo squat, ad esempio, è un esercizio molto comune nei piani di allenamento, ma risulta dannoso in un'anca a rischio, aumentando lo stress articolare e i sintomi. Quando possibile è consigliabile sostituirlo con altri esercizi. Se sono invece necessari per la preparazione atletica sport-specifica, deve essere modificato limitando la flessione dell'anca a circa 45° per proteggere l'anca da forze eccessive intrarticolari (4).
Un ulteriore aspetto da considerare è la ricerca dell'eventuale presenza di compensi disfunzionali che possono causare problematiche secondarie. L'inserimento di esercizi per il tronco e il *core* nelle sedute ha dimostrato migliorare gli esiti dei trattamenti, favorendo un migliore controllo e coordinazione a livello della colonna e del bacino (6), oltre che agevolare l'atleta ad avere strategie compensatorie più efficaci (4).
Un'altra modificazione di cui tenere conto nella gestione degli atleti è la quantità di allenamenti. Può rendersi infatti necessario, ridurre la frequenza delle sedute di allenamento al fine di preservare l'articolazione. Infine, la letteratura sconsiglia di porre eccessivo focus sull'incremento della mobilità e sullo stretching, poiché possono essere controproducenti stressando la cartilaginea articolare e il labbro acetabolare, aggravando perciò i sintomi (19).
In conclusione, il trattamento conservativo è spesso la prima linea di trattamento per il FAIS, ma quando fallisce nel miglioramento dei sintomi e della funzionalità il trattamento chirurgico deve essere preso in considerazione.

Trattamento chirurgico

Quando il trattamento conservativo fallisce o la condizione patologica dell'anca è grave da causare sintomi che impattano negativamente la quotidianità e lo stile di vita dei pazienti, viene preso in considerazione il trattamento chirurgico.
La gestione chirurgica del FAIS si divide in chirurgia a cielo aperto e artroscopica. Le tecniche a cielo aperto includono la dislocazione chirurgica della testa femorale, l'osteotomia peracetabolare e l'osteotomia derotazionale del femore (6). Questa tecnica viene preferita nei casi di coxa profunda, severe retroversioni acetabolari, protrusioni acetabolari, displasie, ampi danni cartilaginei e deformità femorali prossimali (19) (6).
Come alternativa all'intervento a cielo aperto è stato proposto un metodo mini-open con concomitante artroscopia, che ha raggiunto popolarità in quanto evita i problemi associati all'osteotomia trocanterica (4). È infatti considerato un intervento meno invasivo per quei pazienti che soffrono di

FAIS antero-laterale perché permette di osservare la giunzione testa-collo femorale anteriore senza ricorrere alla lussazione dell'anca. Non è però indicato nei casi di *impingement* postero-inferiore, coxa profunda e patologie circonferenziali, ossia che interessano tutto il margine acetabolare (19).
Sebbene alcune procedure richiedano un approccio a cielo aperto, per molti pazienti può essere preferibile l'artroscopia. Questo intervento è tecnicamente più impegnativo ma è quello meno invasivo, permettendo di minimizzare i danni tissutali e riducendo il rischio di danneggiare l'arteria circonflessa mediale del femore (19). Inoltre, permette un recupero più rapido, una riduzione del dolore associato, una diminuzione del rischio di infezioni e di complicazioni, ma soprattutto per gli atleti un ritorno allo sport più veloce (6).
È bene ricordare che la chirurgia non consente di ripristinare completamente l'articolazione ed è per questo motivo che, in alcuni casi più gravi, caratterizzati da osteoartosi avanzata, può rendersi necessario intervenire con una sostituzione protesica.

Protesi parziale d'anca

La protesi parziale d'anca è una procedura che prevede la sostituzione della sola testa femorale, mantenendo intatto l'acetabolo. Perciò può essere presa in considerazione se la patologia coinvolge esclusivamente la testa/collo femorale e/o il femore prossimale. Secondo la Food & Drug Administration (FDA) (25) le indicazioni per questo tipo di protesi sono: fratture acute della testa/collo femorale che non possono venire trattate con fissazione interna, necrosi avascolare della testa del femore, mancata consolidazione di fratture del collo femorale, fratture del collo femorale negli anziani e in particolare d'interesse per questo studio, l'artrosi degenerativa limitata alla testa femorale, con acetabolo strutturalmente integro.
In base a come la testa protesica si articola con l'acetabolo, le protesi possono essere unipolari (articolazione diretta tra testa e acetabolo) o biarticolari: una testa metallica esterna si muove all'interno di una cupola in polietilene interna, consentendo di ridurre l'attrito con la cartilagine acetabolare e dunque il rischio di degenerazione precoce.
I vantaggi principali di questo impianto sono la velocità dell'intervento, scarsa perdita sanguigna, la rapidità del recupero e il ridotto tempo di degenza (26). La protesi parziale è sconsigliata nei soggetti giovani e/o attivi, in quanto ha un alto rischio di erosione acetabolare ed è prettamente riservata a soggetti anziani con ridotte richieste funzionali (27). Perciò, la letteratura suggerisce che la protesi parziale è indicata principalmente nei pazienti anziani con acetabolo integro, mentre nei soggetti più giovani e/o attivi è consigliabile intervenire con una protesi totale.

Protesi totale d'anca PTA o artroprotesi

La protesi totale d'anca (PTA) mira a migliore la mobilità del paziente e ridurre il dolore, sostituendo la parte articolare danneggiata nei pazienti in cui c'è evidenza di sufficiente presenza di osso sano in grado di supportare i componenti protesici (25). Uno studio di Chapot e colleghi (28) condotto su pazienti adolescenti e giovani adulti con osteoartrosi in fasi avanzate ha dimostrato come la PTA dia miglioramenti significativi della funzionalità articolare e riduzione notevole del dolore a *follow-up* a breve-medio termine.

A differenza della protesi parziale, nella PTA vengono sostituite sia la testa del femore sia l'acetabolo, risultando indicata nei casi in cui quest'ultimo non è conservato.

L'introduzione di materiali innovativi quali componenti ceramica-ceramica e polietilene ad alta reticolazione, ha ridotto l'usura e migliorato la durabilità dell'impianto, rendendo la PTA più indicata anche nei pazienti più giovani con esiti avanzati di osteoartrosi, come osservato nello studio di Zitsch et al. che riporta ottimi risultati clinici e radiologici fino a 20 anni di follow-up (29).

Secondo la FDA (25), le indicazioni per l'artroprotesi comprendono dolore severo e/o disabilità articolare dovuti ad osteoartrosi, artrosi post-traumatica, artrite reumatoide o displasia congenita dell'anca, necrosi avascolare della testa o collo femorale, frattura traumatica della testa/collo femorale, fallimento di precedenti interventi chirurgici all'anca comprese ricostruzioni articolari, fissazioni interne, artrodesi, protesi parziali, artroplastica di rivestimento o precedenti protesi totali, alcuni casi di anchilosi dell'anca e condizioni associate a rischio di lussazione.

Tuttavia, malgrado la miglior indicazione rispetto alle protesi parziali e all'utilizzo di nuovi materiali, nemmeno la PTA è in grado di soddisfare le elevate richieste fisiche dei pazienti giovani e attivi, causando loro una limitazione nelle attività. Infatti, oltre all'importanza della longevità della protesi, nei pazienti più giovani l'esito funzionale risulta spesso ancor più rilevante, poiché il ritorno ad uno stile di vita attivo risulta una priorità. Perciò, nonostante i risultati incoraggianti di durabilità degli impianti di ultima generazione, la letteratura è carente per quanto riguarda gli esiti di PTA in pazienti molto giovani (28) ed è per questo motivo che la protesi di rivestimento rappresenta un'alternativa interessante nella popolazione più giovane, offrendo una maggior conservazione del tessuto osseo, ma soprattutto la possibilità di un ritorno più rapido all'attività sportiva. Questi aspetti verranno approfonditi nel prossimo capitolo.

2. PROTESI DI RIVESTIMENTO

2.1 Definizione e confronto con protesi totale

La protesi di rivestimento dell'anca (HRA) è una valida alternativa alla protesi totale. Inizialmente è stata sviluppata come misura temporanea nei pazienti giovani, in attesa di sottoporsi ad una PTA, ma nel tempo e con le nuove innovazioni e materiali le sue indicazioni si sono ampliate. Il principale punto di forza della HRA è la maggiore conservazione del tessuto osseo a livello del femore prossimale rispetto all'artroprotesi totale. Questo fattore è importante in vista di un'eventuale futura revisione, facilitando la conversione ad una protesi totale convenzionale (30). Altri vantaggi della protesi di rivestimento includono il ripristino di una biomeccanica simile a quella fisiologica, una minore incidenza di dolore alla coscia, un ridotto rischio di lussazione grazie alla presenza di una testa femorale di maggiore diametro, una maggior stabilità e funzionalità articolare, e la possibilità di ritorno a sport ad alto livello (31). Infatti, considerando che nella HRA non viene inserito uno stelo femorale, gli sport ad alto impatto come la corsa, per esempio, possono essere ben tollerati poiché il carico risulta distribuito in maniera uniforme lungo il femore (32).

Una recente revisione sistematica di Palazzuolo e colleghi (2023) (31) suggerisce che i pazienti sottoposti a protesi di rivestimento ottengono un vantaggio funzionale rispetto ai pazienti sottoposti a PTA. Tuttavia, la revisione ha incluso solo protesi di rivestimento MoM, che sono progressivamente cadute in disuso a causa delle preoccupazioni legate agli ioni metallici.

Uno studio del 2025, condotto su 93 pazienti con età inferiore ai 30 anni, per un totale di 103 interventi di HRA, aveva un tasso medio di lussazione pari allo 0% rispetto al 2,4% di un altro studio su pazienti dello stesso *range* d'età ma sottoposti a PTA. Questo dato potrebbe spiegare perché alcuni chirurghi tendano a sconsigliare le attività fisiche o sportive più impegnative dopo una protesi totale. Tuttavia, tali restrizioni sono difficilmente applicabili in pazienti giovani con uno stile di vita attivo. La scelta di una testa femorale di grandi dimensioni, più simile al diametro naturale, come avviene nelle protesi di rivestimento, migliora la stabilità articolare dell'anca, consentendo un ritorno a qualsiasi tipo di attività sportiva (33).

Nonostante i vantaggi, la HRA presenta anche limiti e rischi. Le protesi di rivestimento più utilizzate sono prevalentemente *metal-on-metal* (MoM) e, nonostante i benefici hanno evidenziato problemi quali: rischio di frattura del collo femorale, maggiore incidenza di dolore all'inguine, restringimento del collo femorale e possibili complicazioni causate dallo scorrimento delle componenti metalliche, come pseudotumori, osteolisi peri-impianto e aumento cronico della concentrazione di ioni metallici nel siero. Queste problematiche hanno portato ad una riduzione nell'utilizzo di HRA MoM e al ritiro di alcuni elementi protesici dal mercato (34). Uno studio recente ha evidenziato che la causa maggiore di reazione avversa ai materiali metallici (ARMD) è causata dal mal posizionamento dell'impianto

con inclinazione >55°, rispetto al *range* consigliato tra 40° e 45°, che evita un posizionamento eccessivamente verticale e il conseguente carico concentrato sul bordo (*edge loading*) (33). Tuttavia, nonostante questa recente e interessante dimostrazione da parte di Girard et al., molti chirurghi e pazienti provano ancora preoccupazioni riguardo agli impianti MoM (35). Anche per questi motivi, la ricerca si è spostata verso la rivalutazione di materiali già conosciuti, come il polietilene.

Già negli anni ’70 furono tentate le prime soluzioni protesiche metallo su polietilene (MoP) con polietilene ad altissimo peso molecolare (UHMWPE), le quali però furono abbandonate in favore del MoM a causa dell’elevata incidenza di mobilizzazione asettica e fallimento delle componenti protesiche (35). Con l’introduzione del polietilene ad alta reticolazione (XLPE) e di migliori processi di produzione e sterilizzazione, l’usura è drasticamente migliorata nelle PTA. In uno studio di Thandoni et al. (2025) con 20 anni di follow-up su protesi totali MoP, la probabilità di sopravvivenza complessiva era del 93,5%, mentre quella per revisione dovuta a osteolisi era del 98,6%, evidenziando dunque un eccellente tasso di sopravvivenza a lungo termine (36).

Questo ha portato attenzione sulla possibilità di utilizzare impianti MoP nelle HRA, offrendo tutti i benefici della protesi di rivestimento ma evitando i rischi legati agli ioni metallici, aspetto da considerare nel trattamento di donne in età fertile o di pazienti con sensibilità ai metalli. Le evidenze cliniche a lungo termine su HRA MoP sono al momento limitate, ma diversi chirurghi stanno portando attenzione su questa alternativa. In conclusione, un’attenta selezione della tipologia di impianto in base alle caratteristiche cliniche e richieste funzionali del paziente rimane la strategia più efficace per ridurre complicanze a lungo termine (34).

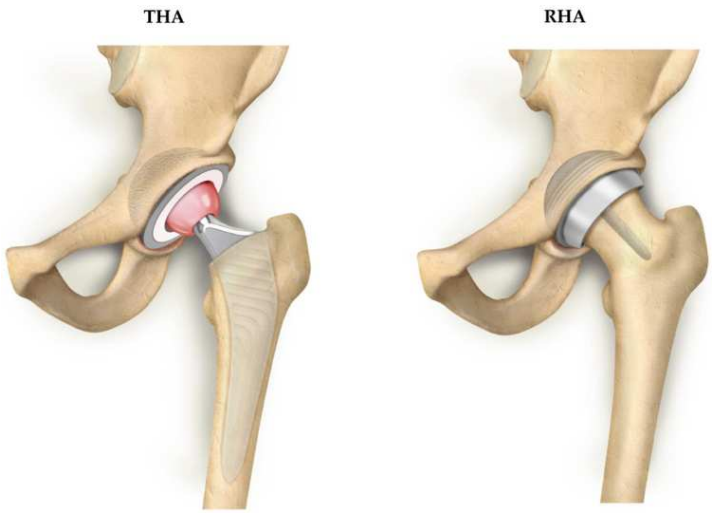

Figura 24. A sinistra: protesi totale d’anca, a destra: protesi di rivestimento.

2.2 Protesi di rivestimento metallo-polietilene (MoP): indicazioni, criteri d'inclusione

Negli ultimi anni, la ricerca si è orientata verso uno studio più approfondito dei materiali per poter mantenere i vantaggi della protesi di rivestimento riducendo però le complicanze. Da questa esigenza si è ritrovato interesse per il polietilene, che era già stato utilizzato in passato con scarsi risultati. Grazie ai progressi tecnologici nella produzione del polietilene ad alta reticolazione e alla sua dimostrata efficacia nelle protesi totali d'anca, si è valutata l'applicazione del materiale anche nelle protesi di rivestimento.

Le nuove tecniche chirurgiche consentono di preservare più osso femorale e acetabolare rispetto ai metodi di rivestimento precedenti, rendendo questo impianto ancora più interessante. Uno studio di Kelly e colleghi ha verificato l'usura del polietilene in base allo spessore utilizzato. È stato rilevato che teste femorali di grandi dimensioni (44 mm) con inserti in polietilene reticolato sottile (3,8 mm) non mostrano tassi di usura maggiori rispetto a inserti più spessi dello stesso materiale (7,9 mm), anche in condizioni vicine all'*impingement* e dopo 5 milioni di cicli. Pertanto, la disponibilità di inserti XLPE più sottili potrebbe consentire di preservare ulteriore osso acetabolare (37).

Tra il 2001 e il 2011 Pritchett ha eseguito 232 protesi di rivestimento MoP su 201 pazienti affetti da artrosi avanzata secondaria a grave insufficienza acetabolare per displasia d'anca. Il sistema protesico era costituito da un guscio in titanio di 2 mm con 1 mm di rivestimento poroso e un inserto in XLPE di 4 mm per la componente acetabolare, mentre la componente femorale aveva spessore di 3 mm ed era posizionata adeguatamente tramite un perno centrale. A *follow-up* medio di 10 anni, 8 anche (3,5%) sono state convertite in PTA di cui: 1 a causa di mobilizzazione acetabolare, 2 per frattura del collo femorale, 2 per osteonecrosi femorale, 2 per infezione e 1 per dolore persistente, con un tasso medio di sopravvivenza degli impianti pari al 96% (38). In relazione a questo studio quindi, la configurazione MoP ha dimostrato buona funzionalità, sopravvivenza a medio termine e basso tasso di complicanze.

In questo tipo di protesi, le componenti acetabolari sono generalmente costituite da un guscio in titanio, che favorisce l'osteointegrazione e riduce il peso, e un inserto interno in XLPE. La componente femorale, invece, è solitamente in cromo-cobalto anche se in alcuni casi viene utilizzata una componente in titanio con rivestimento in nitruro di titanio (TiN) (39).

Figura 25. Impianto di rivestimento formato da un guscio in titanio, un *liner* in polietilene ad alta reticolazione e una componente femorale in cromo-cobalto (40).

Figura 26. Protesi di rivestimento con componenti acetabolari in titanio e XLPE e componente femorale in titanio con rivestimento in TiN.

Come precedentemente menzionato, la protesi di rivestimento viene scelta solo dopo un attento studio del paziente. I criteri d'inclusione comprendono dolore e disfunzione tali da candidare il paziente per una PTA in elezione, diametro della testa femorale compreso tra 40 e 46 mm, età ≤ 65 anni, qualità e morfologia ossea soddisfacenti (struttura ossea in grado di accogliere le componenti di rivestimento senza danneggiare la corticale femorale o fresare eccessivamente l'acetabolo e uno spessore della parete mediale superiore a 5 mm) e un punteggio ≥ 6 nella scala UCLA per il livello di attività (40). I criteri di esclusione includono: bassa qualità ossea femorale con cisti della testa femorale o osteonecrosi > 2 cm, densità ossea inferiore alla norma rilevata tramite RX e la mancata soddisfazione dei criteri d'inclusione (38).

Secondo il protocollo interno adottato dal reparto di Ortopedia e Traumatologia dell' I.R.C.C.S. Ospedale Galeazzi-Sant'Ambrogio di Milano, utilizzato nel progetto di ricerca in corso, al momento in fase di revisione, ulteriori criteri specifici di inclusione sono: coxartrosi primaria, età 18-60 anni, TC preoperatoria per la customizzazione dell'impianto, Body Mass Index (BMI) 18-30 kg/m^2, buona qualità dell'osso (DEXA scan t-score > -1,5 femore e rachide lombare), e volontà e abilità a fornire il consenso informato. I criteri d'esclusione invece, includono: assunzione di farmaci che possano interferire con il metabolismo osseo, metastasi ossee o malattie a livello del sito chirurgico, artrite reumatoide, pazienti sottoposti ad interventi di revisione di protesi dell'anca, infezione attiva o sospetta all'anca, impossibilità a fornire il consenso informato e depressione maggiore.

Nella prossima parte si discuterà del trattamento riabilitativo e del ritorno allo sport.

2.3 Riabilitazione post-operatoria

La riabilitazione post-operatoria è una componente essenziale del recupero funzionale dopo qualunque tipo di intervento chirurgico. Nel presente elaborato l'attenzione sarà rivolta al trattamento riabilitativo successivo all'impianto di protesi di rivestimento metallo-polietilene. Data la scarsità di protocolli riabilitativi specifici in letteratura, in particolare per questa tipologia di impianto, l'obiettivo è quello di integrare le conoscenze derivate dai programmi riabilitativi e di ritorno allo

sport sviluppati per l'artroscopia d'anca, la protesi totale e la protesi di rivestimento metallo-metallo. Lo scopo è fornire un modello di trattamento che favorisca il ritorno all'attività sportiva in condizioni di sicurezza e di funzionalità ottimale nei pazienti più giovani, desiderosi di riprendere attività anche non professionistiche ma ad alto impatto.

Uno studio di Morse et al. (2021) ha esaminato il ritorno allo sport in 8 atleti professionisti sottoposti a protesi di rivestimento per FAIS. Il regime fisioterapico era diviso in tre fasi, comprendenti sia una parte supervisionata sia un programma di esercizi domiciliari. La prima fase era focalizzata sulla protezione dell'arto operato e sulla prevenzione di complicazioni, la seconda cominciava tre settimane dopo l'intervento ed era orientata ad una progressione verso il carico corporeo e al recupero dell'80% delle funzioni pre-intervento, mentre la terza fase, dalla dodicesima settimana post-intervento, mirava al ripristino di forza e di articolarità necessarie per il ritorno allo sport (41).

Per quanto riguarda l'artroscopia d'anca, invece, è stato sviluppato un protocollo riabilitativo suddiviso in 4 fasi: protezione dell'articolazione, ritorno al totale carico corporeo, ritorno alla funzione pre-infortunio e ritorno allo sport. Questo schema, descritto da Kuhns e colleghi (2016) è ampiamente citato nella letteratura sul ritorno allo sport. Sebbene alcuni autori suggeriscano tempistiche per ogni fase, la progressione è basata sulle capacità del paziente e dal raggiungimento degli obiettivi delle singole fasi (42) (43). In entrambi i protocolli è sottolineata l'importanza di individualizzare il programma riabilitativo, rispettare il dolore e monitorare il recupero funzionale del singolo. Per la maggior parte le indicazioni e il focus tra i due protocolli, sebbene con tempistiche diverse, sono molto simili e per questo motivo in questo capitolo si ambisce ad integrarli per adattarli alla protesi di rivestimento MoP.

Fase 1: Protezione dell'arto operato

La prima fase corrisponde alle prime 2-3 settimane post-operatorie. Il focus è sulla protezione dell'arto operato, con l'obiettivo principale di prevenire fratture del collo femorale e complicazioni precoci. Nel periodo post-operatorio è importante focalizzarsi su un recupero precoce ma controllato del movimento per prevenire rigidità dell'anca e atrofia muscolare da disuso (41). A questo fine è essenziale educare il paziente riguardo ai movimenti che devono essere limitati nelle prime due settimane, quali flessione oltre i 90°, intrarotazione e adduzione. In questa fase l'educazione posturale e funzionale comprende consigli su trasferimenti, salita e discesa dall'auto, igiene personale e sull'utilizzo corretto di ausili (bastoni canadesi, rialzo per il wc). L'utilizzo dei bastoni canadesi varia molto tra centri e chirurghi. I protocolli più recenti tendono ad essere più permissivi di quelli tradizionali, evidenziando l'importanza di basarsi sulle caratteristiche del singolo paziente. In generale, nelle prime due settimane viene solitamente consigliato l'utilizzo di due bastoni con carico

parziale, oppure secondo alcuni autori più permissivi, carico a tolleranza con assistenza bilaterale per fornire più sicurezza ed equilibrio (44).
L'assistenza da parte di un caregiver dovrebbe essere incoraggiata in questa fase per garantire una gestione sicura dell'arto operato durante le attività quotidiane come la mobilità a letto, i trasferimenti e l'igiene posturale.
Gli obiettivi primari in acuto sono ridurre edema e dolore, recuperare un range articolare libero dal dolore, normalizzare il passo e il pattern del cammino, rinforzare il controllo del *core,* migliorare l'equilibrio e attivare la muscolatura prossimale dell'anca (41).
La mobilizzazione passiva dell'anca deve essere eseguita precocemente per evitare conseguenze da immobilizzazione come rigidità e formazione di aderenze. Può essere eseguita sia dal fisioterapista che da un dispositivo per la mobilizzazione passiva continua (CPM). Per quanto riguarda il rinforzo muscolare, i primi esercizi includono contrazioni isometriche di glutei e quadricipiti, seguiti da esercizi in catena cinetica chiusa in posizione supina, laterale o seduta.
Dopo la rimozione dei punti di sutura, il fisioterapista deve dare importanza anche alla mobilizzazione dei tessuti molli, in particolare alla mobilizzazione del tessuto cicatriziale per prevenire aderenze (43).

Fase 2: Ritorno al totale carico corporeo

La seconda fase inizia circa 3-4 settimane post-intervento. Da questo momento si inizia a svezzare il paziente dall'utilizzo delle due canadesi, istruendolo all'utilizzo di un solo bastone dalla parte dell'arto non operato. Non appena le incisioni chirurgiche sono completamente guarite, può essere utile introdurre della terapia in acqua, la quale facilita il recupero articolare e del carico grazie alla riduzione della gravità in ambiente acquatico.
In questa fase è fondamentale individuare e correggere eventuali compensi attraverso *cues* verbali e/o tattili, per aumentare la consapevolezza del paziente e promuovere un corretto schema del passo (43).
A questo proposito anche gli esercizi propriocettivi aiutano nel migliorare l'accettazione del carico in fase di appoggio. Infine, quando il paziente dimostra un sufficiente controllo neuromuscolare si può introdurre un *training* graduale per la salita e la discesa delle scale (45). In un primo momento si istruirà il paziente a salire con il piede non operato e a scendere con l'arto operato, eseguendo i gradini uno alla volta.
Gli obiettivi principali di questa fase comprendono: migliorare progressivamente articolarità e flessibilità dell'anca, recuperare la forza muscolare, raggiungere la deambulazione autonoma senza ausili e il recupero dell'80% della funzionalità preoperatoria (41).
Inoltre, vengono introdotti esercizi che mirano a migliorare la rigidità dei tessuti molli dell'anca anteriore, lavorando sulla lunghezza dei flessori d'anca e sull'estensibilità capsulare, attraverso esercizi di stretching, mobilizzazioni dei tessuti molli e massaggio della cicatrice.

Per quanto riguarda il rinforzo muscolare, l'attenzione si concentra su grande e medio gluteo e tensore della fascia lata, fondamentali per la stabilità lombo-pelvica. Progressivamente, prima di passare alla terza fase, vengono introdotti esercizi sempre più funzionali e dinamici per migliorare coordinazione neuromuscolare, equilibrio monopodalico e forza. Gli esercizi vengono inizialmente eseguiti in catena cinetica chiusa, per poi passare a esercizi in catena cinetica aperta con utilizzo anche di pesi leggeri e bende elastiche con resistenze progressive (45). Esempi di esercizi svolti in questa fase sono squat a gradi di flessione d'anca ridotti, ponte glutei, *clam shell*, sollevamento sulle punte dei piedi o *calf raises*, equilibrio monopodalico, rotazioni del tronco da supino (43).
Secondo Domb et al. per il passaggio alla fase successiva è necessario che all'esame muscolare i flessori d'anca raggiungano almeno un grado 4-/5 nella scala MRC, mentre i muscoli abduttori, adduttori, estensori, intrarotatori ed extrarotatori almeno un 4/5 (42).

Terza fase: Ritorno alla funzione pre-infortunio

La terza fase comincia circa 12 settimane dopo l'intervento e ha l'obiettivo di ottenere un ulteriore recupero della forza, della flessibilità e di preparare l'atleta ad un ritorno all'attività sportiva.
Quando tutte le attività della vita quotidiana vengono svolte senza dolore o limitazioni, è possibile introdurre attività a bassa intensità. Le indicazioni relative alla protesi HRA suggeriscono un ritorno a sport a basso impatto come nuoto, bicicletta, sci e golf, circa tre mesi post-intervento. Le attività ad alto impatto che comprendono corsa e salto, sono invece consentite, come riportato in letteratura, non prima dei sei mesi, in accordo con studi precedenti che dimostrano che la densità ossea del collo femorale aumenta a sei mesi dall'intervento (46).
In questa fase si deve porre ulteriore attenzione alle caratteristiche dell'atleta e dello sport praticato, poiché possono influenzare i tempi di recupero. Gli obiettivi alla base di un recupero funzionale efficace sono ristabilire appropriata mobilità, forza e resistenza su tutti i piani di movimento, così come equilibrio e propriocezione. Vengono introdotti esercizi come affondi, camminate laterali e all'indietro, oltre ad esercizi in equilibrio monopodalico più complessi. Inoltre, si raccomanda l'incremento dei carichi, delle ripetizioni e del tempo di lavoro per ottenere un aumento della forza (43).
Prima del ritorno all'attività sportiva, gli atleti devono aver raggiunto una completa articolarità, assenza di dolore o apprensione durante tutte le attività e aver raggiunto una forza muscolare, nella scala MRC, pari almeno a 4+/5 per i flessori d'anca e 5/5 per gli altri gruppi muscolari (42).
Le problematiche più comuni di questa fase sono dovute ad una ripresa troppo precoce delle attività. Per esempio, un prematuro rinforzo muscolare monopodalico senza aver prima raggiunto un adeguato controllo del tronco può risultare in insorgenza di compensi e dolore. È per questo motivo che è essenziale seguire un piano individualizzato e porre massima attenzione a possibili segni di

asimmetria nel passo e/o in fase di appoggio, come aumento della rotazione interna femorale, ginocchio valgo, caduta dell'anca (hip drop) o assenza di triplice estensione (43). In questi casi è sempre preferibile rallentare la progressione e correggere il paziente.

2.4 Ritorno allo sport – Return to sport (RTS)

Il ritorno allo sport è la fase conclusiva del percorso riabilitativo. Generalmente, a circa sei mesi dall'intervento di protesi di rivestimento, i pazienti sono liberi di ritornare a praticare corsa e salti. È importante, però, progredire con criterio senza esagerare durata e frequenza degli allenamenti, dando sempre importanza ad un adeguato riposo. In questa direzione, la corsa deve essere reintegrata progressivamente negli allenamenti, inizialmente a bassa intensità e per tempi ridotti, così da monitorare la risposta dell'atleta alle nuove sollecitazioni. Anche la progressione dei salti è molto importante: si comincia con l'acquisizione di una corretta tecnica di atterraggio prima bipodalico, poi monopodalico, per poi proseguire gradualmente con l'introduzione del salto vero e proprio (47). È fondamentale continuare l'allenamento di rinforzo muscolare sia bilaterale che monolaterale, alternando esercizi ad alto volume con altri più dinamici a volumi più bassi. Allo stesso tempo devono essere ricercate le abilità sport-specifiche, attraverso esercizi mirati che riproducano i gesti tecnici dello sport (43).

Oltre al raggiungimento di un'ottima funzionalità articolare e muscolare, il ritorno allo sport deve essere approvato dal chirurgo in condivisione con il fisioterapista. Il rientro deve essere graduale, con aumento progressivo di intensità, volume e durata degli allenamenti, prima di consentire un ritorno senza restrizioni allo sport, soprattutto in quelli di contatto (43). Infatti, negli sport di contatto, prima del ritorno alle competizioni è previsto un periodo di allenamento senza contatto, per verificare il recupero funzionale ma anche per favorire il recupero della fiducia, ristabilire il ritmo e il tempismo di gioco reali. Successivamente, segue un periodo di allenamenti con contatti progressivi fino ad un rientro completo all'attività sportiva agonistica (41).

Alcuni autori (48) hanno individuato tre elementi, applicabili a qualsiasi disciplina sportiva, che descrivono in modo progressivo e graduale il *return to sport*:

1- Ritorno alla partecipazione: l'atleta riprende gli allenamenti ma non è ancora pronto dal punto di vista medico, fisico e/o psicologico per il RTS.
2- Ritorno allo sport: l'atleta riprende l'attività sportiva ma non è ancora in grado di raggiungere il livello di performance desiderato. Per alcuni atleti può essere soddisfacente raggiungere questo livello.
3- Ritorno alla performance: l'atleta ha recuperato completamente ed è in grado di performare allo stesso livello pre-infortunio o al di sopra.

Test per il ritorno allo sport

A causa della scarsità di evidenze riguardanti test funzionali per il ritorno allo sport dopo protesi di rivestimento, si è scelto di adattare test funzionali validati nel RTS dopo ricostruzione del legamento crociato anteriore (LCA) e già utilizzati nel RTS post artroscopia d'anca (47). Nel protocollo riabilitativo di Serrano, basato su criteri di avanzamento per obiettivi dopo artroscopia d'anca, viene raccomandato l'utilizzo delle pedane di forza (*Vald Performance; Queensland, AU*) come strumento di valutazione per determinare la progressione. Le pedane sono utili per valutare eventuali asimmetrie, la velocità di sviluppo della forza (*Rate of Force Development* - RFD) e la velocità di sviluppo della forza eccentrica. Nello studio sono stati selezionati tre test: *Squat Jump* (SJ), *Countermovement Jump* (CMJ) e *Single Leg hop* (SL). Lo SJ misura la capacità di generare rapidamente forza concentrica, il CMJ valuta l'efficienza nello sviluppo di forza durante i movimenti che coinvolgono il ciclo stiramento-accorciamento e il SL evidenzia asimmetrie tra arto operato e controlaterale (49).

La procedura di test è standardizzata e prevede un riscaldamento iniziale e la prova di 2 movimenti submassimali, dopodiché ogni test viene eseguito per tre volte, e i valori ottenuti vengono elaborati calcolando la media. Tutti i salti vengono effettuati con le mani sui fianchi per ottenere dati più accurati sugli arti inferiori, riducendo l'influenza dello slancio degli arti superiori.

Il parametro più utilizzato per il ritorno allo sport è l'indice di simmetria degli arti (LSI), che dovrebbe raggiungere almeno il 90% per ridurre il rischio di re-infortunio e consentire un RTS in sicurezza (47). Altri parametri utili che misurano l'abilità di forza reattiva fornendo indicazioni sull'efficacia del ciclo di allungamento-accorciamento muscolare sono il *Reactive Strenght Index* (RSI), ottenuto dal rapporto tra il tempo di volo e il tempo di contatto al suolo e il *Modified Reactive Strenght Index* (mRSI), ottenuto dal rapporto tra l'altezza del salto e il tempo di contatto al suolo (50).

Creare un protocollo di riabilitazione con criteri oggettivi e replicabili è di enorme importanza, soprattutto nei giovani pazienti-atleti che desiderano tornare ad uno stile di vita attivo o alla pratica di uno sport specifico. La realizzazione di protocolli volti al ritorno allo sport, professionistico o ricreativo, dopo protesi di rivestimento, rappresenterebbe un importante passo avanti per un ritorno all'attività sportiva in sicurezza, con una riduzione del rischio di complicanze e una gestione più prevedibile dei tempi di recupero.

3. MATERIALI E METODI

3.1 *Case report*

Il seguente *case report* è stato redatto seguendo le linee guida CARE (51).

A seguito di un'analisi della letteratura e aver delineato un percorso riabilitativo per il ritorno allo sport basato su criteri oggettivi e protocolli già proposti da altri autori, si riporta di seguito il caso clinico di una paziente di 32 anni, ex atleta professionista di pallacanestro, sottoposta a protesi di rivestimento d'anca metallo-polietilene a seguito di osteoartrosi secondaria a sindrome da conflitto femoro-acetabolare.

La paziente ha iniziato a manifestare i primi sintomi all'età di 21 anni riferendo dolore, limitazione del ROM, scrosci e schiocchi articolari, prevalentemente all'anca sinistra. Gli esami radiografici hanno evidenziato un FAIS bilaterale misto, inizialmente gestito con trattamento conservativo, comprendente farmaci antinfiammatori non steroidei (FANS), infiltrazioni di plasma ricco di piastrine (PRP) e acido ialuronico, terapia manuale e adattamento del carico negli allenamenti. Tuttavia, a causa del peggioramento dei sintomi, la giocatrice è stata sottoposta ad artroscopia bilaterale: dell'anca sinistra il 20/05/2020 con riparazione del labbro acetabolare, e dell'anca destra il 22/06/2020 con regolarizzazione del labbro per impossibilità di re-inserzione a causa della degenerazione. Dopo un percorso riabilitativo individualizzato, l'atleta è tornata all'attività professionistica nel dicembre 2020, con miglioramento significativo soprattutto dell'anca destra, mentre la sinistra presentava ancora limitazioni articolari, scrosci e schiocchi articolari. A distanza di circa un anno dall'artroscopia, la paziente ha eseguito infiltrazioni periodiche di acido ialuronico, circa ogni tre mesi, ma con efficacia progressivamente ridotta.

Il 31/05/2023 l'atleta si è sottoposta a una seconda artroscopia dell'anca sinistra per estesa condropatia acetabolare di IV grado ed osteofitosi della testa del femore. L'intervento ha previsto: "*shaving* condrale, rimozione degli osteofiti e iniezioni di cellule mesenchimali pluripotenti da prelievo midollare". Il miglioramento è stato minimo, e nella stagione sportiva successiva l'atleta ha continuato con infiltrazioni periodiche bilaterali, di cui l'ultima a marzo 2023. Con il persistere della sintomatologia dolorosa e della limitazione funzionale, la giocatrice ha annunciato il ritiro dall'attività professionistica a maggio 2023.

Dopo mesi di attività leggere e sintomi progressivamente invalidanti, la paziente ha deciso di sottoporsi il 25/07/2024 a intervento di protesi di rivestimento metallo-polietilene custom made, al fine di recuperare la piena funzionalità e poter riprendere attività ad alto impatto. L'intervento è stato eseguito con accesso postero-laterale con impianto di un cotile ADEPT CUSTOM MADE 56 mm *press-fit* con inserto in polietilene pre-assemblato 48 mm e una testa femorale cementata ADEPT CUSTOM MADE 48 mm.

La paziente è rimasta ricoverata per 5 giorni per monitoraggio. Dal giorno successivo all'intervento ha cominciato il programma riabilitativo comprendente mobilizzazioni passive e attive-assistite di anca e ginocchio, rinforzo muscolare in isometria, educazione all'utilizzo dei bastoni canadesi nella modalità "a tre tempi" con carico del 50% sull'arto operato e istruzioni nell'esecuzione delle scale con canadesi (appoggiando per primo, nella salita l'arto sano e nella discesa l'arto operato). Infine, sono state date istruzioni alla paziente per la mobilità a letto e nei trasferimenti con divieto assoluto a specifici movimenti nei primi 14 giorni post-intervento: flessione oltre i 90°, intrarotazione e adduzione.

3.2 Misure di *outcome*

L'efficacia del trattamento è stata valutata tramite la riduzione del dolore e il miglioramento del livello di attività fisica, attraverso l'utilizzo della *Numeric Pain Rating Scale* (NPRS), della UCLA *Activity Score* (University of California at Los Angeles – Activity Score) e della *Harris Hip Score* (HHS).

1- La NPRS è una scala unidimensionale a 11 punti che valuta l'intensità del dolore. La scala è composta da una linea orizzontale con intervalli che vanno da 0 "nessun dolore" a 10 "peggior dolore immaginabile". Al paziente viene richiesto di indicare verbalmente o graficamente il numero che meglio descrive l'intensità del dolore nel momento della valutazione, rendendola una scala di facile e veloce somministrazione. Un cambiamento di 2 punti è considerato clinicamente significativo (*Minimal Clinical Important Change* - MCIC) (52).

2- La UCLA *Activity Score* è un questionario auto-compilato dal paziente di facile e veloce compilazione, che valuta il livello di attività fisica e sportiva. La scala è composta da 10 livelli, da 0 "non attivo fisicamente, dipendente dagli altri" a 10 "partecipa regolarmente in sport di contatto". I punteggi possono essere così interpretati: tra 0 e 4 indica un livello di attività basso, 5-6 un livello moderato-basso, 7-8 un livello moderato-alto e 9-10 un alto livello di attività del paziente (53).

3- L'HHS è stata sviluppata per valutare i risultati degli interventi chirurgici dell'anca. Il questionario viene somministrato dal professionista e analizza quattro domini principali: il dolore, la funzione (attività di vita quotidiana e deambulazione), l'assenza di deformità e il ROM. La scala ha un punteggio massimo di 100 punti suddivisi in dolore (0-44 punti), funzione (0-47 punti), assenza di deformità (4 punti) e ROM (5 punti). Un punteggio più alto indica una migliore funzionalità: punteggio totale <70 è considerato uno scarso risultato, tra 70 e 80 un risultato buono e tra 90 e 100 un risultato eccellente (54). Il *Minimal Clinical Important Change* (MCIC) è di 18 punti a 2 anni dalla protesi totale d'anca (55).

Le tre scale sono state somministrate nel periodo preoperatorio e successivamente a circa 3,6 e 12 mesi post-operatori, con l'obiettivo di monitorare l'andamento del dolore, della funzione e il livello dell'attività fisica della paziente durante il percorso riabilitativo e nelle fasi iniziali di ritorno allo sport.

3.3 Trattamento riabilitativo

La prima fase di riabilitazione è cominciata dal primo giorno post-operatorio. Nei primi cinque giorni la paziente è rimasta ricoverata in ospedale e ha cominciato la fisioterapia. Il focus principale era prevenire la rigidità articolare e il rischio di complicanze. A questo fine è stato cominciato fin da subito l'utilizzo di un dispositivo per la mobilizzazione passiva continua, oltre a mobilizzazioni passive e attivo-assistite e terapia manuale per ridurre l'edema e favorire la riduzione della tensione muscolare. Inoltre, il fisioterapista ha educato la paziente sui movimenti da evitare, ha introdotto i bastoni canadesi con uno schema a tre tempi e fornito consigli sulla mobilità a letto e sull'igiene posturale.

Nella prima settimana sono stati inoltre iniziati esercizi di attivazione muscolare come contrazioni isometriche per i muscoli quadricipiti e glutei, esercizi per ischiocrurali e glutei in posizione prona ed esercizi di spostamento del carico in stazione eretta (massimo 50% sull'arto operato) con supporto degli arti superiori. Rientrata a domicilio, a causa dell'impossibilità di recarsi in un centro fisioterapico, la paziente ha seguito il protocollo riabilitativo post-operatorio fornito dall'*equipe* medica (**vedere Allegato 1**). Il programma era costituito da 12 esercizi per il rinforzo di glutei, adduttori, quadricipiti, ischiocrurali e tricipiti della sura, esercizi per il recupero del ROM articolare ed esercizi di allungamento muscolare da svolgere in autonomia più volte al giorno. Alla terza settimana, la paziente ha cominciato ad utilizzare una sola canadese sul lato opposto a quello operato e a percorrere distanze più lunghe.

Dopo quattro settimane, una volta raggiunta la deambulazione autonoma senza ausili e la guida dell'auto, la paziente ha effettuato il primo accesso in un centro fisioterapico, segnando l'inizio della seconda fase. In questo periodo il focus principale è stato il recupero del ROM articolare e della forza muscolare. Si è continuato ad insistere su esercizi di stretching e mobilità per migliorare la rigidità dei tessuti anteriori dell'anca, con mobilizzazioni dei tessuti molli e trattamento della cicatrice attraverso terapia manuale. Inoltre, sono stati aggiunti esercizi di rinforzo muscolare in isometria, con utilizzo di bende elastiche a resistenze progressive e pesi leggeri, con focus su grande e medio gluteo, quadricipite, ileopsoas, tensore della fascia lata e *core.* Il carico è stato progressivamente aumentato in assenza di dolore, con monitoraggio costante della qualità del movimento. Infine, in uno stadio più avanzato quando la paziente mostrava sicurezza nel movimento, sono stati inseriti degli esercizi

propriocettivi a basso impatto, esercizi di equilibrio monopodalico e *squat* con bilanciere scarico ad angoli ridotti.

La terza fase è cominciata a 18 settimane. In questa parte del protocollo si è posto attenzione sull'ipertrofia muscolare con carichi intermedi e alte ripetizioni (8-12). Si è cominciato con la reintroduzione di esercizi più noti alla paziente, scelti anche per la maggior sicurezza percepita, sia monolaterali che bilaterali, e con aumento progressivo del carico. Alcuni degli esercizi proposti comprendevano *squat* e *calf raises* con bilanciere, *squat* con *hex-bar* e *split squat* con manubri. Si è proseguito con esercizi di mobilità articolare, oltre che di equilibrio e propriocezione soprattutto monopodalici per far aumentare la fiducia. Inoltre, è stato introdotto anche il rinforzo degli arti superiori per un recupero globale.

Dal sesto mese, secondo le indicazioni dell'*equipe* chirurgica, è stato consentito il ritorno ad attività ad alto impatto quali la corsa e i salti. Progressivamente sono stati inseriti lavori di pliometria leggera con salti bipodalici a basse altezze (30 cm), limitati alla sola fase di salita. Per valutare l'efficacia dei trattamenti e monitorare il percorso riabilitativo con dati oggettivi di confronto, sono stati utilizzati i test sulle pedane di forza, tra cui *Squat Jump* (SJ), *Countermovement Jump* (CMJ) e *Single Leg hop* (SL), eseguiti il 29/01/2025 e il 29/07/2025. I parametri su cui ci si è concentrati sono l'mRSI e il *peak landing force asymmetry*. I risultati ottenuti nell'mRSI sono rispettivamente 0,39 m/s e 0,49 m/s, con un aumento della velocità ossia una maggior capacità esplosiva. D'altra parte, il *peak landing force asymmetry* è passato da 9,5%R a 2,5%R, indicando una diminuzione nell'asimmetria, con prevalenza verso l'arto destro (R).

La paziente ha poi ricominciato a correre gradualmente, alternando cammino e corsa a bassa intensità, e ha iniziato a lavorare su piccoli cambi di direzione. A sette mesi l'atleta è dunque passata alla fase di *return to sport*, durante la quale si è affidata a un allenatore di atletica per preparare una mezza maratona. In questa fase è stato quindi inserito un programma di riatletizzazione progressiva, comprendente due allenamenti di sedute in sala pesi (forza, pliometria e andature) e due sedute di corsa a settimana, con l'obiettivo di migliorare la qualità, la resistenza e la velocità della corsa.

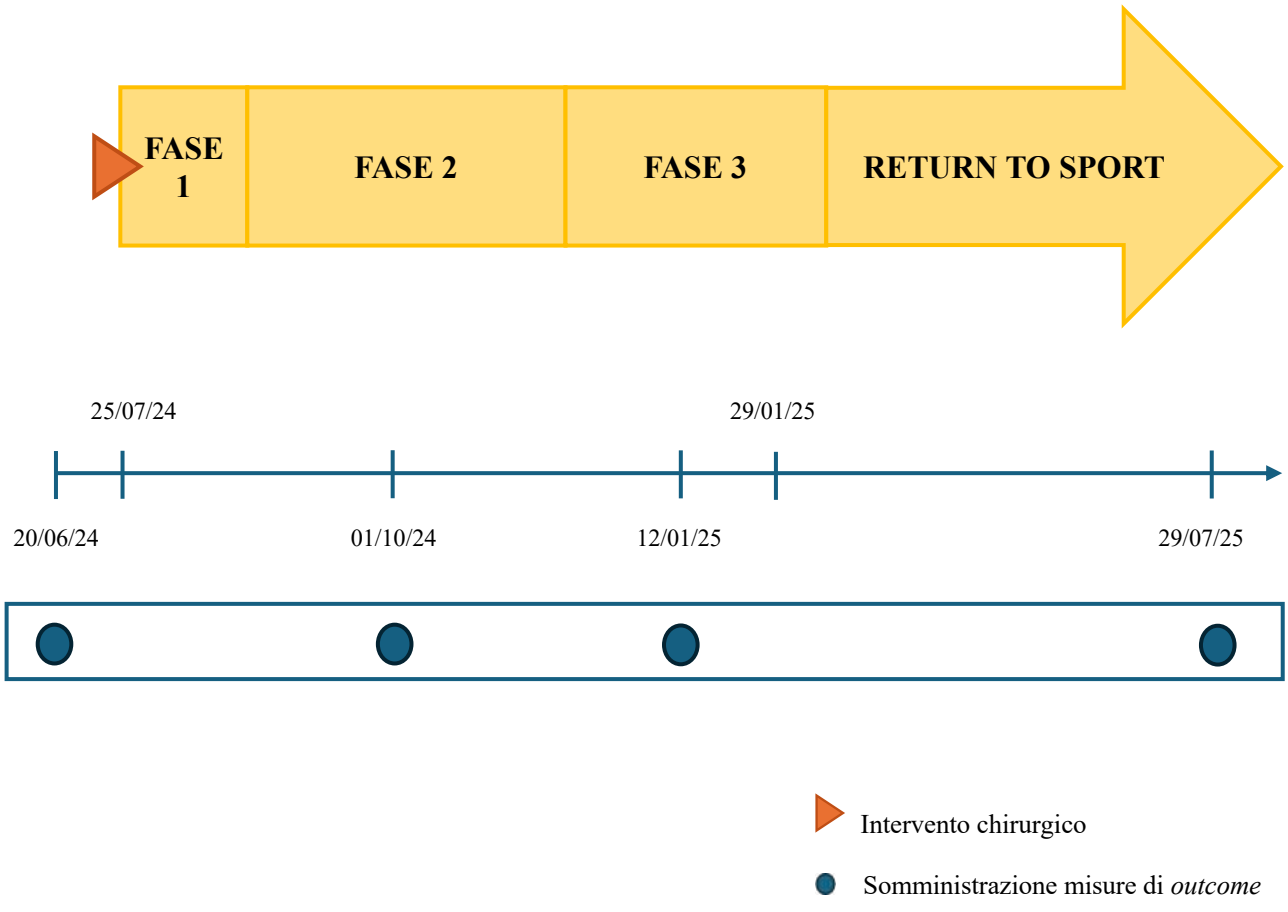

Figura 27. *Timeline*

4. RISULTATI

Prima valutazione

La prima valutazione è stata eseguita il 20/06/2024, prima dell'intervento di protesizzazione. La paziente attribuisce un punteggio di 9/10 nella scala NPRS. Riferisce che il dolore è elevato in tutte le attività della vita quotidiana ma soprattutto dopo attività quali camminate per più di 10 minuti, scendere le scale, mentre altre attività come mettere i calzini e allacciarsi le scarpe talvolta sono quasi impossibile e sempre molto dolorose.

Il livello di attività è stato valutato attraverso la scala UCLA, riportando un livello 4. La disabilità, invece, è stata valutata attraverso la HHS, dove è stato riscontrato un punteggio di 60,30/100. Entrambi i punteggi indicano risultati scarsi di livello di attività e alto livello di disfunzione.

La tabella mostra i risultati in percentuale ottenuti nelle diverse sottoscale della scala HHS.

Sottoscala	**Risultato (%)**
Dolore	22,73%
Funzione	89,36%
Assenza di deformità	100%
ROM	86%

Tabella 1. Risultati in percentuale delle sottoscale della scala *Harris Hip Score*.

Seconda valutazione

La seconda valutazione costituisce il primo follow-up postoperatorio ed è stata eseguita l'1/10/2024, durante la fase 2 del percorso riabilitativo.

La paziente riferisce un dolore di 4/10 per la scala NPRS, mentre il questionario UCLA riporta un livello 3/10 di attività. Per quanto riguarda l'HHS viene registrato un punteggio di 93,90/100, risultato eccellente essendo oltre il 90%. Di seguito la tabella riporta i risultati nelle varie sottoscale relative alla scala HHS.

Sottoscala	**Risultato (%)**
Dolore	90,9%
Funzione	95,74%
Assenza di deformità	100%
ROM	98%

Tabella 2. Risultati in percentuale delle sottoscale della scala *Harris Hip Score*.

Terza valutazione

La terza valutazione è stata eseguita il 12/01/2025, circa sei mesi post-intervento, verso la fine della fase 3. La paziente riferisce un dolore di 0/10 per la scala NPRS, mentre l'HHS riporta un risultato di 100/100. La UCLA è l'unica scala che riporta ancora un limite nelle attività non essendo ancora consentite dal protocollo medico. Il livello raggiunto è 4/10.

Quarta valutazione

La quarta e ultima valutazione è stata eseguita a 12 mesi post-intervento. La paziente riferisce di non aver alcun dolore in nessuna attività da diversi mesi e di aver acquisito un discreto ROM articolare che le consente di cimentarsi anche in attività più intense e ad alto impatto, riportando, infatti, un livello 10 per la scala UCLA. Per coerenza metodologica sono state somministrate anche la NPRS e l'HHS, con risultati rispettivamente di 0 e 100 punti, corrispondenti nuovamente al valore massimo in entrambe le scale.

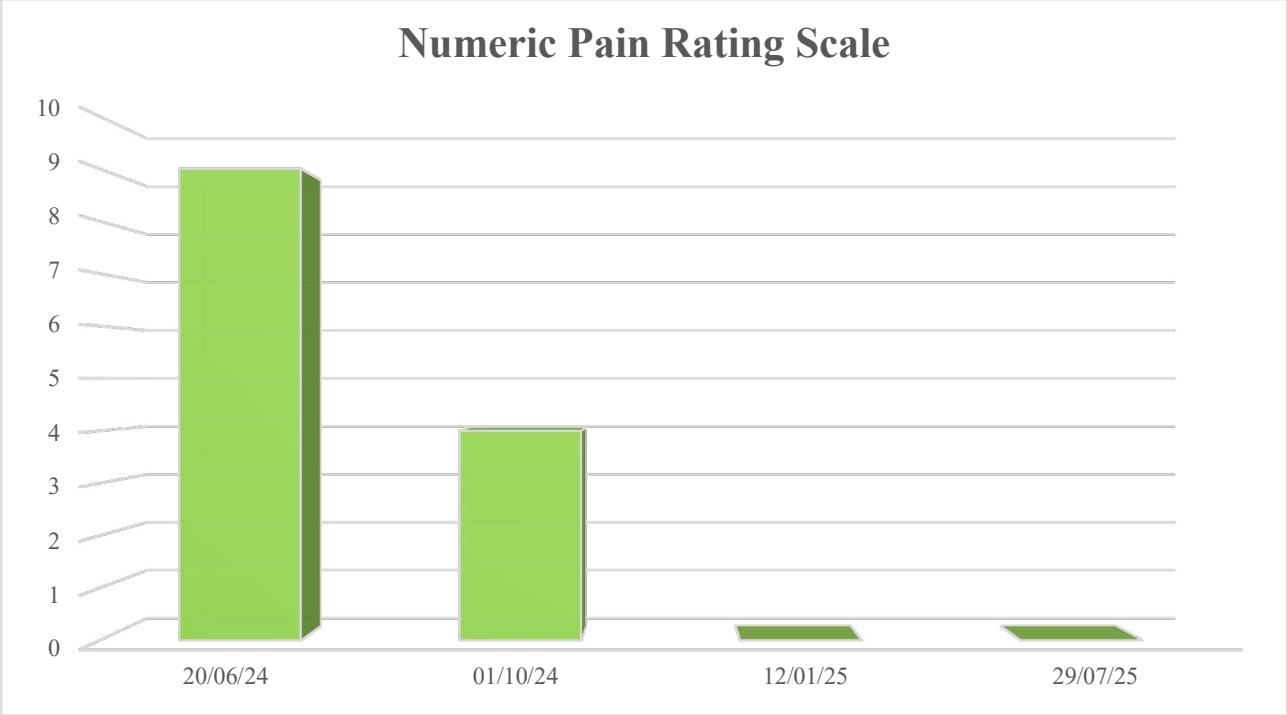

Figura 28. Istogramma dei punteggi della scala NPRS nelle quattro valutazioni effettuate.

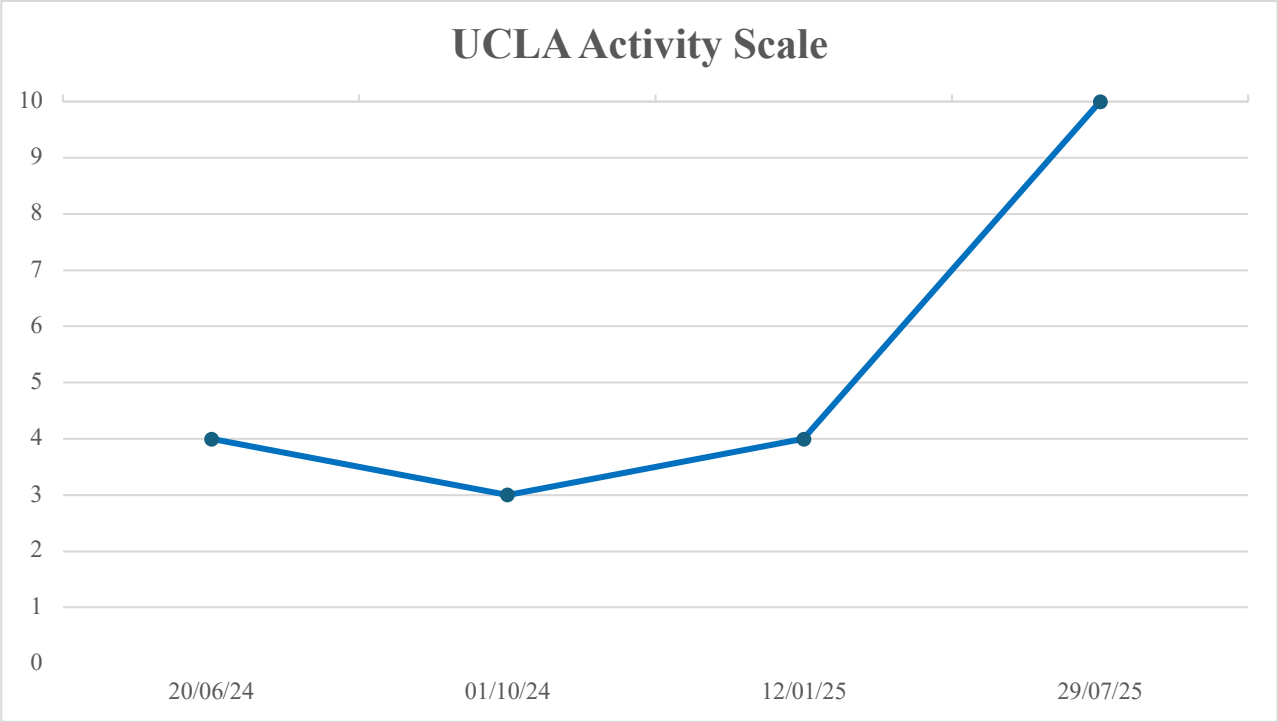

Figura 29. Andamento dei punteggi della scala UCLA nelle quattro valutazioni effettuate.

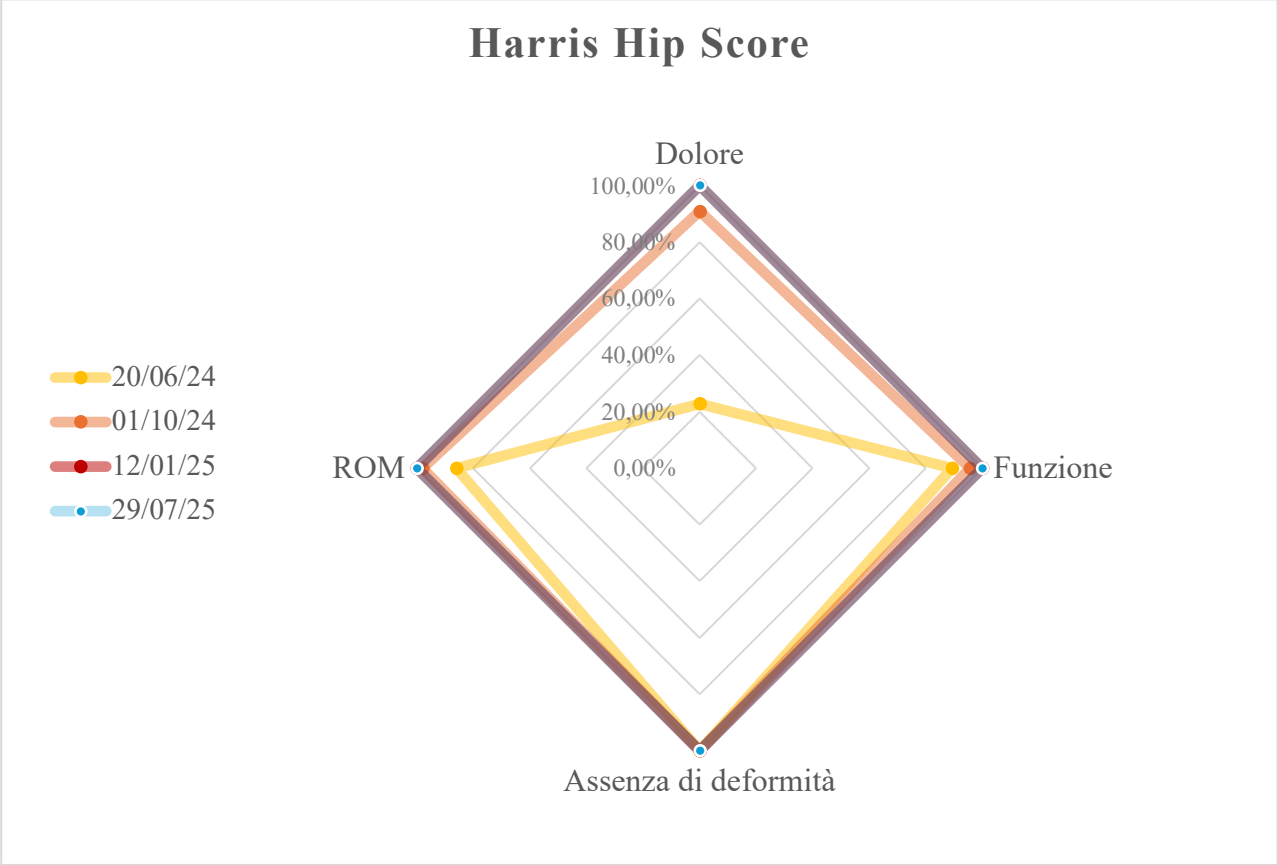

Figura 30. Grafico radar della scala Harris Hip Score nelle quattro valutazioni effettuate, che evidenzia i quattro domini: dolore, funzione, assenza di deformità e ROM.

5. DISCUSSIONE E CONCLUSIONE

Il presente elaborato intende approfondire un argomento ancora poco studiato: la protesi di rivestimento metallo-polietilene. L'incremento di osteoartrosi secondaria alla sindrome da conflitto femoro-acetabolare in atleti giovani rende necessario individuare alternative all'artroprotesi totale che comporta limiti nella partecipazione all'attività fisica. Questo è particolarmente rilevante nei pazienti più giovani con desiderio di tornare a praticare attività più impegnative e ad alto impatto. Per questi motivi, la protesi di rivestimento viene considerata una valida alternativa, in quanto comporta numerosi vantaggi tra cui: maggiore conservazione del femore prossimale che rende più semplice un'eventuale revisione futura con conversione a una protesi totale; scelta di una testa femorale di maggiori dimensioni, più simile al diametro naturale consentendo una maggiore stabilità e minore rischio di lussazione; e ripristino di una biomeccanica più simile a quella fisiologica con conseguente vantaggio funzionale.

D'altra parte, la protesi di rivestimento più utilizza è sempre stata la metallo-metallo, limitata nell'utilizzo a causa dei rischi di rilascio di ioni metallici, soprattutto in donne in età fertile e soggetti sensibili ai metalli. Tuttavia, con la sostituzione dei primi polietileni che causavano un'elevata incidenza di mobilizzazione asettica e fallimento delle componenti protesiche, e con l'introduzione del polietilene ad alta reticolazione (XLPE), l'usura è drasticamente migliorata nelle PTA. Si auspica, quindi un utilizzo sempre più frequente di questo materiale anche nelle HRA.

Allo stato attuale dell'arte, le evidenze sulla riuscita di questo tipo innovativo di artroprotesi metallo-polietilene sono limitate, così come sono ancora scarse le indicazioni riabilitative per pazienti giovani a seguito di intervento di protesizzazione. L'innovatività di questo *case report* risiede nel riportare il trattamento riabilitativo dopo protesi di rivestimento metallo-polietilene in una ex atleta professionista di pallacanestro, desiderosa di tornare a praticare sport ad alto impatto. A causa dell'assenza in letteratura di trattamenti riabilitativi per questo tipo di protesi e per questo tipo di pazienti, questa tesi ambisce a fornire prime linee guida su quello che potrebbe rappresentare un protocollo riabilitativo finalizzato al ritorno allo sport. Il protocollo proposto nel *case report* è stato adattato da protocolli per artroscopie d'anca già presenti in letteratura (43) e dalle indicazioni dell'*equipe* chirurgica che ha seguito la paziente, ed è stato suddiviso in tre fasi riabilitative seguite da un ritorno allo sport progressivo.

Analizzando i risultati delle misure di *outcome* somministrate in fase preoperatoria e a 3, 6 e 12 mesi post-intervento, si osservano ottimi progressi in tutti i domini considerati: dolore, funzione (attività di vita quotidiana e deambulazione), ROM e livello di attività fisica. Per quanto riguarda il dolore, misurato in particolare con la scala NPRS, si evidenzia un importante riduzione nel tempo. Infatti, pre-intervento la paziente riportava un punteggio di 9/10, indicando un dolore quasi massimo, che si

riduceva a 4/10 al primo *follow-up* e addirittura a 0/10 nei successivi controlli a 6 e 12 mesi. È di rilevanza sottolineare come a 12 mesi, l'atleta fosse ritornata ad attività ad alto impatto e non presentasse alcun dolore né prima né dopo le attività, nonostante l'elevata intensità e frequenza degli allenamenti.

Un'altra scala utilizzata è la *Harris Hip Score*, la cui analisi dei domini risulta interessante poiché oltre al dolore, valuta anche la funzione (attività di vita quotidiana e deambulazione), l'assenza di deformità e il ROM. A questo proposito è curioso osservare come in fase preoperatoria nonostante il punteggio complessivo fosse del 60,3% (risultato scarso) e la sottoscala del dolore fosse al 22,73%, in accordo con i punteggi bassi della NPRS, la funzione era elevata all'89,36%, probabilmente perché la sottoscala valuta funzioni di base per le quali la paziente aveva trovato adattamenti a causa del dolore prolungato. Al *follow-up* a tre mesi, il punteggio era già nettamente migliorato, superando il 93/100 e raggiungendo il massimo (100/100) nei successivi controlli, riportando un recupero completo.

Infine, per quanto riguarda le attività, si è scelto di somministrare una scala semplice e di veloce compilazione come la *UCLA Activity Score.* Essa ha mostrato un miglioramento altalenante, passando da 4/10 pre-intervento, scendendo poi a 3/10 a tre mesi post-intervento a causa delle limitazioni dettate dall'*equipe* medica che hanno penalizzato temporaneamente il punteggio, per poi tornare a 4/10 al sesto mese ed infine raggiungere 10/10 a dodici mesi.

Come precedentemente menzionato, allo stato attuale dell'arte, non sono presenti studi sul *return to sport* in atleti dopo protesi di rivestimento MoP. Tuttavia, è possibile confrontare i risultati del presente *case report* con quelli riportati in letteratura per HRA metallo-metallo. Ad esempio, uno studio di Morse e colleghi (41) su otto atleti d'élite sottoposti a HRA MoM ha evidenziato che dopo aver seguito il protocollo in 3 fasi e grazie ad una programmazione individualizzata, tutti gli atleti sono tornati a competere. Di questi, il 75% ha continuato a competere per almeno una stagione e il 50% al livello pre-infortunio. Nonostante il campione sia molto ristretto, lo studio fornisce delle indicazioni utili sul RTS di atleti di *élite* che hanno richieste fisiche molto superiori alla media della popolazione, e anche agli atleti semiprofessionisti.

Verso la fine della terza fase, quando sono stati introdotti i salti, sono state utilizzate anche le pedane di forza (*Vald Performance; Queensland, AU*) come strumento di valutazione per determinare la progressione della riabilitazione e monitorare l'efficacia dei trattamenti. I movimenti scelti sono stati lo *Squat Jump* (SJ), il *Countermovement Jump* (CMJ) e il *Single Leg hop* (SL). Le pedane forniscono numerosi dati, ma per questa tesi è stata posta l'attenzione sull'asimmetria tramite il *peak landing force asymmetry* e sull'esplosività attraverso l'mRSI. A distanza di sei mesi si è osservata una diminuzione dell'asimmetria da 9,5% a 2,5%, mantenendo un dislivello verso destra. L'indice di

asimmetria è migliorato considerevolmente, rientrando ampiamente nel limite del 10% consigliato per un ritorno allo sport in sicurezza (47). Questo dato indica un miglioramento del controllo neuromuscolare degli arti inferiori, con conseguente aumento della coordinazione e dell'equilibrio nell'attivazione muscolare durante il salto e l'atterraggio.

I risultati dell'mRSI sono passati da 0,39 m/s a 0,49 m/s, indicando una maggiore capacità esplosiva. Considerando che non esistono punteggi standard, ma solo soglie indicative prevalentemente basate su atleti maschi, e tenendo conto dei dati raccolti da Sole e colleghi (56) su atlete donne a livello collegiale americano, una misura di 0,39 m/s è considerata un 80° percentile, mentre i 0,49 m/s misurati a distanza di un anno sono considerati al 97° percentile. In entrambi i parametri, a sei mesi dall'intervento l'atleta era in grado di performare a buoni livelli, mentre a dodici mesi il livello era già molto alto. Questi dati non dovrebbero stupire in quanto l'atleta aveva performato ad altissimi livelli per oltre vent'anni prima del ritiro, traducendosi in un'ottima base muscolare, coordinativa e soprattutto un'elevata compliance al programma riabilitativo, tipica di un'ex-sportiva.

Questa tesi prometteva di essere innovativa e di conseguenza sono presenti delle criticità. Per quanto concerne questo studio, una criticità importante è sicuramente la brevità del *follow-up*, dato che dodici mesi non sono sufficienti per valutare l'efficacia della protesi nel lungo periodo. In letteratura, sarebbero necessari studi a medio-lungo termine in pazienti che praticano attività fisica intensa. Queste indagini dovrebbero valutare sia la sopravvivenza dell'impianto sia i risultati funzionali a distanza di tempo, perché sebbene la protesi di rivestimento mostri buoni risultati a breve termine, sono necessarie ulteriori analisi per confermarne l'affidabilità come alternativa più conservativa all'artroprotesi totale.

Inoltre, futuri studi sulla HRA, sui protocolli riabilitativi e sul ritorno allo sport dovrebbero comprendere anche la variante metallo-polietilene per valutarne la reale efficacia.

Nonostante queste limitazioni, questo elaborato può rappresentare un modello ed un incoraggiamento allo sviluppo di protocolli riabilitativi specifici dopo protesi di rivestimento, al fine di fornire delle linee guida ai fisioterapisti che prendono in carico questo tipo di pazienti. Allo stesso tempo, può costituire un incoraggiamento per atleti o pazienti giovani che desiderano tornare a praticare sport ad alto impatto in tempi brevi e necessitano di artroprotesi a causa di osteoartrosi precoce dell'anca.

BIBLIOGRAFIA

1. O'Rourke RJ, El Bitar Y. (2025), "Femoroacetabular Impingement", StatPearls Publishing

2. Caneparo P., Tipologie di impingement femoroacetabolare. Disponibile on-line all'indirizzo: https://www.fisioscience.it/

3. Trigg S.D., Schroeder JD, Hulsopple C. (2020), "Femoroacetabular Impingement Syndrome", Current Sports Medicine Reports, Vol 19(9).

4. Byrd J.W.T. (2014), "Femoroacetabular Impingement in Athletes: Current Concepts", The American Journal of Sports Medicine, Vol 42(3):737–51.

5. Fortier L.M., Popovsky D., Durci M.M., Norwood H., Sherman W.F., Kaye A.D. (2022), "An Updated Review of Femoroacetabular Impingement Syndrome", Orthopedic Reviews, Vol 14(3)

6. Gómez-Verdejo F., Alvarado-Solorio E., Suarez-Ahedo C. (2024), "Review of femoroacetabular impingement syndrome", Journal of Hip Preservation Surgery, Vol 11(4):315–22.

7. Dickenson E., Wall P.D.H., Robinson B., Fernandez M., Parsons H., Buchbinder R., Griffin D.R. (2016), "Prevalence of cam hip shape morphology: a systematic review". Osteoarthritis and Cartilage, Vol 24(6):949–61.

8. Frank J.M., Harris J.D., Erickson B.J., Slikker W., Bush-Joseph C.A., Salata M.J., Nho S. J. (2015) "Prevalence of Femoroacetabular Impingement Imaging Findings in Asymptomatic Volunteers: A Systematic Review", The Journal of Arthroscopic & Related Surgery, Vol 31(6):1199–204.

9. Fader R.R., Tao M.A., Gaudiani M.A., Turk R., Nwachukwu B.U., Esposito C.I., Ranawat A.S. (2018), "The role of lumbar lordosis and pelvic sagittal balance in femoroacetabular impingement", The Bone & Joint Journal, Vol 100-B(10):1275–9.

10. Owen M.M., Gohal C., Angileri H.S., Hartwell M.J., Plantz M.A., Tjong V.K., Terry M.A. (2023), "Sex-Based Differences in Prevalence, Outcomes, and Complications of Hip Arthroscopy for Femoroacetabular Impingement: A Systematic Review and Meta-analysis", Orthopaedic Journal of Sports Medicine, Vol 11(8):23259671231188332.

11. O'Brien L.K., Schallmo M.S., Stubbs A.J. (2019), "Return to Sport Following Femoroacetabular Impingement Syndrome" Operative Techniques in Sports Medicine, Vol 27(3):159–67.

12. Neumann D.A. (2019), "Chinesiologia del sistema muscoloscheletrico: Fondamenti per la riabilitazione", 3ªed. Piccin.

13. Packer J.D., Safran M.R. (2015), "The etiology of primary femoroacetabular impingement: genetics or acquired deformity?", Journal of Hip Preservation Surgery, Vol 2(3):249–57.

14. Begly J.P., Buckley P.S., Utsunomiya H., Briggs K.K., Philippon M.J. (2018), "Femoroacetabular Impingement in Professional Basketball Players: Return to Play, Career Length, and Performance After Hip Arthroscopy", The American Journal of Sports Medicine, Vol 46(13):3090–6.

15. Doran C., Pettit M., Singh Y., Sunil Kumar K.H., Khanduja V. (2022), "Does the Type of Sport Influence Morphology of the Hip? A Systematic Review", The American Journal of Sports Medicine, 50(6):1727–41.

16. Tak I., Weir A., Langhout R., Waarsing J.H., Stubbe J., Kerkhoffs G., Agricola R. (2015), "The relationship between the frequency of football practice during skeletal growth and the presence of a cam deformity in adult elite football players", British Journal Sports Medicine, 49(9):630–4.

17. Griffin D.R., Dickenson E.J., O'Donnell J., Agricola R., Awan T., Beck M., et al. (2016), "The Warwick Agreement on femoroacetabular impingement syndrome (FAI syndrome): an international consensus statement", Vol 50(19):1169-76.

18. Amanatullah D.F., Antkowiak T., Pillay K., Patel J., Refaat M., Toupadakis C.A., et al. (2015), "Femoroacetabular Impingement: Current Concepts in Diagnosis and Treatment", Orthopedics. Vol 38(3):185–99.

19. Wong S.E., Cogan C.J., Zhang A.L. (2022), "Physical Examination of the Hip: Assessment of Femoroacetabular Impingement, Labral Pathology, and Microinstability", Current Reviews in Musculoskeletal Medicine, 15(2):38–52.

20. Nepple J.J., Brophy R.H., Matava M.J., Wright R.W., Clohisy J.C. (2012), "Radiographic Findings of Femoroacetabular Impingement in National Football League Combine Athletes Undergoing Radiographs for Previous Hip or Groin Pain", The Journal of Arthroscopic & Related Surgery, 28(10):1396–403.

21. Geeslin A.G., Geeslin M.G., Chahla J., Mannava S., Frangiamore S., Philippon M.J. (2017), "Comprehensive Clinical Evaluation of Femoroacetabular Impingement: Part 3, Magnetic Resonance Imaging", Arthroscopy Technique, Vol 6(5):e2011–8.

22. Albers C.E., Wambeek N., Hanke M.S., Schmaranzer F., Prosser G.H., Yates P.J. (2016), "Imaging of femoroacetabular impingement-current concepts", Journal of Hip Preservation Surgery, Vol 3(4):245–61.

23. Ma X., Hoshino H., Shimizu Y., Matsuyama Y. (2021), "The association between femoroacetabular impingement and sitting positions: A three-dimensional simulation study", Frontiers in Medical Science Research, Vol 3(1).

24. Wang F., Zhang H., Zhang Z., Ma C., Feng X. (2015), "Comparison of bipolar hemiarthroplasty and total hip arthroplasty for displaced femoral neck fractures in the healthy elderly: a meta-analysis", BMC Musculoskeletal Disorders, Vol 16(1):229.

25. U.S. Food & Drug Administration (2023), "FDA IFU forms 3381", Disponibile on-line all'indirizzo: https://www.fda.gov

26. Rogmark C., Leonardsson O. (2016), "Hip arthroplasty for the treatment of displaced fractures of the femoral neck in elderly patients", The Bone & Joint Journal, Vol 98-B(3):291–7.

27. Chapot A., Zambelli P.Y., Merckaert S.R. (2023), "Functional and Patient-related Outcomes of Total Hip Arthroplasty in Patients Younger Than 20 Years", Arthroplasty Today, Vol 20:101100.

28. Zitsch B.P., Cahoy K.M., Urban N.D., Buckner B.C., Garvin K.L. (2024), "Highly Cross-Linked Polyethylene in Patients 50 Years of Age and Younger: A 20-year Follow-Up Analysis", The Journal of Arthroplasty, Vol 39(9, Supplement 1):S145–52.

29. Vendittoli P.A., Lavigne M., Girard J., Roy A.G. (2006), "A randomised study comparing resection of acetabular bone at resurfacing and total hip replacement", The Journal of Bone & Joint Surgery British, Vol 88-B(8):997–1002.

30. Palazzuolo M., Bensa A., Bauer S., Blakeney W.G., Filardo G., Riegger M. (2023), "Resurfacing Hip Arthroplasty Is a Safe and Effective Alternative to Total Hip Arthroplasty in Young Patients: A Systematic Review and Meta-Analysis", J of Clinical Medicine, Vol 12(6):2093.

31. Levett J.J., Alnasser A., Teoli A., Martel S., Robbins S., Huk O.L., et al. (2025), "Long-term impact of physical activity and sports participation on implant integrity in resurfacing hip arthroplasty versus total hip arthroplasty: a systematic review", Hip International, Vol 35(3):264–72.

32. Girard J., Putman S., Migaud H., Urbain A., Faure P.A. (2025), "Ten year follow-up of hip resurfacing in patients under thirty years old", International Orthopaedics, Vol 49(8):1853–60.

33. Cadossi M., Tedesco G., Sambri A., Mazzotti A., Giannini S. (2015), "Hip Resurfacing Implants", Orthopedics, Vol 38(8):504–9.

34. Amstutz H.C., Takamura K.M., Ebramzadeh E., Duff M.JL. (2015), "Highly cross-linked polyethylene in hip resurfacing arthroplasty: long-term follow-up", Hip International, Vol 25(1):39–43.

35. Thandoni A., Andreini D.E., Trivedi A.H., Sewecke J.J., Sauber T.J., Mondik B.L., et al., "Survivorship of Highly Cross-Linked Polyethylene in Total Hip Arthroplasty: 20-Year Follow-Up", The Journal of Arthroplasty, S0883-5403(25)01099

36. Kelly N.H., Rajadhyaksha A.D., Wright T.M., Maher S.A., Westrich G.H. (2010), "High Stress Conditions Do Not Increase Wear of Thin Highly Crosslinked UHMWPE", Clinical Orthopaedics and Related Research, Vol 468(2):418.

37. Pritchett J.W. (2018), "Polyethylene Hip Resurfacing to Treat Arthritis and Severe Acetabular Insufficiency", The Journal of Arthroplasty,Vol 33(11):3508–13.

38. Pritchett J.W. (2018), "Hip resurfacing with a highly cross-linked polyethylene acetabular liner and a titanium nitride-coated femoral component". Hip International: The J of Clinical and Experimental Research on Hip Pathology and Therapy, Vol 28(4):422–8.

39. Pritchett J.W. (2016), "Hip Resurfacing Using Highly Cross-linked Polyethylene: Prospective Study Results at 8.5 Years", J Arthroplasty, Vol 31(10):2203–8.

40. Morse K.W., Premkumar A., Zhu A., Morgenstern R., Su E.P. (2021), "Return to Sport After Hip Resurfacing Arthroplasty", Orthopaedic J of Sports and Medicine, Vol 9(5):23259671211003521.

41. Domb B.G., Sgroi T.A., VanDevender J.C. (2016), "Physical Therapy Protocol After Hip Arthroscopy: Clinical Guidelines Supported by 2-Year Outcomes", Sports Health, Vol 8(4):347–54.

42. Kuhns B.D., Weber A.E., Batko B., Nho S.J., Stegemann C. (2017), "A four-phase physical therapy regimen for returning athletes to sport following hip arthroscopy for femoroacetabular impingement with routine capsular closure", International Journal of Sports Physical Therapy, Vol 12(4):683–96.

43. Royal Berkshire Physioterapy Department (2024), "Hip Resurfacing Advice and Exercises", Disponibile on-line all'indirizzo: www.royalberkshire.nhs.uk.

44. Benedetti M.G., Berti L., Frizziero A., Ferrarese D., Giannini S. (2011), "Functional Recovery After Hip Resurfacing and Rehabilitation", J Sport Rehabilitation, Vol 21:167–74.

45. Bedigrew K.M., Ruh E.L., Zhang Q., Clohisy J.C., Barrack R.L., Nunley R.M. (2012), "2011 Marshall Urist Young Investigator Award: When to Release Patients to High-impact Activities after Hip Resurfacing", Clin Orthop Relat Res., Vol 470(1):299.

46. Serrano B. (2024), "Rehabilitation After Hip Arthroscopy: A Criterion Based Approach", Academic Journal of Sports Science & Medicine, Vol 2(2):1–10.

47. Ardern C.L., Glasgow P., Schneiders A., Witvrouw E., Clarsen B., Cools A., et al. (2016), "2016 Consensus statement on return to sport from the First World Congress in Sports Physical Therapy, Bern", Vol 50(14), 853–864.

48. Van Hooren B., Zolotarjova J. (2017), "The Difference Between Countermovement and Squat Jump Performances: A Review of Underlying Mechanisms With Practical Applications", The J of Strength & Conditioning Research, Vol 31(7):2011.

49. Pleša J., Kozinc Ž., Smajla D., Šarabon N. (2022), "The association between reactive strength index and reactive strength index modified with approach jump performance", PLoS ONE, Vol 17(2):0264144.

50. Riley D.S., Barber M.S., Kienle G.S., Aronson J.K., Schoen-Angerer T. von, et al. (2017), "CARE guidelines for case reports: explanation and elaboration document", J of Clinical Epidemiology Vol 89:218–35.

51. Hawker G.A., Mian S., Kendzerska T., French M. (2011), "Measures of adult pain: Visual Analog Scale for Pain (VAS Pain), Numeric Rating Scale for Pain (NRS Pain), McGill Pain Questionnaire (MPQ), Short-Form McGill Pain Questionnaire (SF-MPQ), Chronic Pain Grade Scale (CPGS), Short Form-36 Bodily Pain Scale (SF-36 BPS), and Measure of Intermittent and Constant Osteoarthritis Pain (ICOAP)", Arthritis Care & Research, Vol 63 Suppl 11:S240-252.

52. Calistri A., Martino L.D., Gurzì M.D., Bove M., Smet K.D., Villani C. (2014), "Italian Version of University of California at Los Angeles (UCLA) Activity Score: Cross-Cultural Adaptation", J Arthroplasty, Vol 29(9):1733–5.

53. Nilsdotter A., Bremander A. (2011), "Measures of hip function and symptoms: Harris Hip Score (HHS), Hip Disability and Osteoarthritis Outcome Score (HOOS), Oxford Hip Score (OHS), Lequesne Index of Severity for Osteoarthritis of the Hip (LISOH), and American Academy of Orthopedic Surgeons (AAOS) Hip and Knee Questionnaire", Arthritis Care & Research, Vol 63 Suppl 11:S200-207.

54. Singh J.A., Schleck C., Harmsen S., Lewallen D. (2016), "Clinically important improvement thresholds for Harris Hip Score and its ability to predict revision risk after primary total hip arthroplasty", BMC Musculoskelet Disorders, Vol 17(1):256.

55. Sole C.J., Suchomel T.J., Stone M.H. (2018), "Preliminary Scale of Reference Values for Evaluating Reactive Strength Index-Modified in Male and Female NCAA Division I Athletes", Sports, Vol 6(4):133.

ALLEGATO 1: percorso riabilitativo post-operatorio dopo artroprotesi di rivestimento dell'anca

UNICAMILLUS

NOVA CLINIC

ARTROPROTESI DI RIVESTIMENTO DELL'ANCA

IL PERCORSO RIABILITATIVO

POST-OPERATORIO

Prof A. Moroni
Dr. G. Micera

Gli esercizi

A casa il paziente deve continuare la riabilitazione dell'anca, eseguendo gli **esercizi** di mobilizzazione e rinforzo muscolare, riportati di seguito. Gli esercizi devono essere ripetuti più volte al giorno e, per ognuno, la posizione va mantenuta per 5 secondi.

1 - **In posizione supina**, flettere l'anca operata, nei primi tempi senza superare i 90°, mantenendo l'arto controlaterale piegato e appoggiato a terra.

2 - **In decubito laterale** sul lato non operato, ponendo un cuscino tra le ginocchia, flettere al petto (inizialmente senza superare i 90°) ed estendere l'anca operata: mantenendo poi la stessa posizione, abdurre l'arto (cioè allontanare l'anca dal centro del corpo)

3 – Sempre in decubito laterale sul lato sano, schiacciare la palla fra le ginocchia, rinforzando i muscoli adduttori; mantenere la posizione alcuni secondi e ripetere (in alternativa alla palla, utilizzare un cuscino).

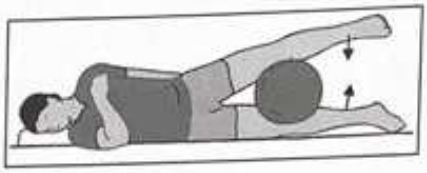

4 - In posizione prona estendere l'anca operata a ginocchio esteso.

-Dalla stessa posizione di partenza flettere ed estendere il ginocchio dell'arto operato.

5 - Da **seduti**, appoggiando a terra l'arto non operato, flettere ed estendere alternativamente il ginocchio della gamba operata.

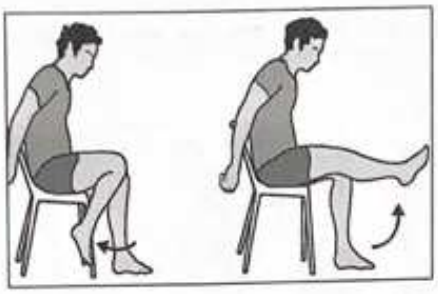

6 - In posizione **seduta** seguire con il tallone dell'arto operato una traiettoria curvilinea posta sul pavimento senza staccare il piede dal suolo. Si tratta di un esercizio di propriocezione, in grado di migliorare il controllo dell'anca.

7 – Sempre da **seduti**, con l'arto operato, raggiungere dei riferimenti posti a raggiera s pavimento senza staccare il piede dal suolo; ogni volta riportare il piede vicino al controlaterale.

8 – **In piedi**, sostenendosi ad un appoggio con le mani, alzare alternativamente i talloni e l e punte dei piedi.

9 - Nella stessa posizione dell'esercizio precedente flettere ed estendere l'anca operata: durante la flessione flettere il ginocchio ed estenderlo nell'estensione.

10 - Ancora in piedi, con le mani appoggiate su un supporto, abdurre l'arto operato, mantenere la posizione e tornare alla posizione iniziale.

11 – In appoggio sull'arto non operato, spingere in avanti una pallina di gomma piuma posta sotto la pianta del piede dell'arto operato quasi fino a perderne il contatto, quindi recuperarla, senza spostarsi dal lato in appoggio. In un secondo tempo l'esercizio potrà essere effettuato con l'arto sano, in appoggio sull'operato.

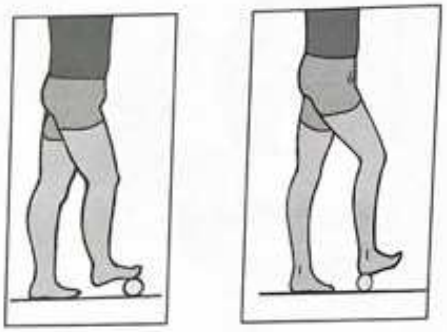

12 – In appoggio sull'arto sano raggiungere dei riferimenti posti a raggiera sul pavimento; ogni volta riportare l'arto vicino a quello in appoggio.

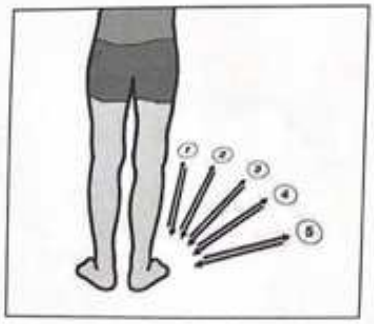

I TEMPI DEL RECUPERO FUNZIONALE

A 14 giorni **dall'intervento** il paziente può iniziare ad utilizzare la cyclette.

A 18 giorni **dall'intervento** chirurgico verrà rimosso il cerotto a cicatrizzazione completata

A 1 mese **dall'intervento**, i pazienti, cui era stato concesso il carico del 50% nell'immediato post-operatorio, sono in genere in grado di caricare completamente sull'arto operato ed hanno riacquistato pienamente la loro autonomia, sono in grado di abbandonare le stampelle, guidare l'automobile e riprendere le attività della vita quotidiana. Si consiglia al paziente di sottoporsi a visita di controllo.

A 3 mesi **dall'intervento** possono essere riprese le attività sportive meno pesanti, a basso impatto (**bicicletta, nuoto, golf, tennis in doppio e sci**).
Il paziente, inoltre, si sottopone nuovamente a visita di controllo, con valutazione clinica e radiografica dell'anca operata.
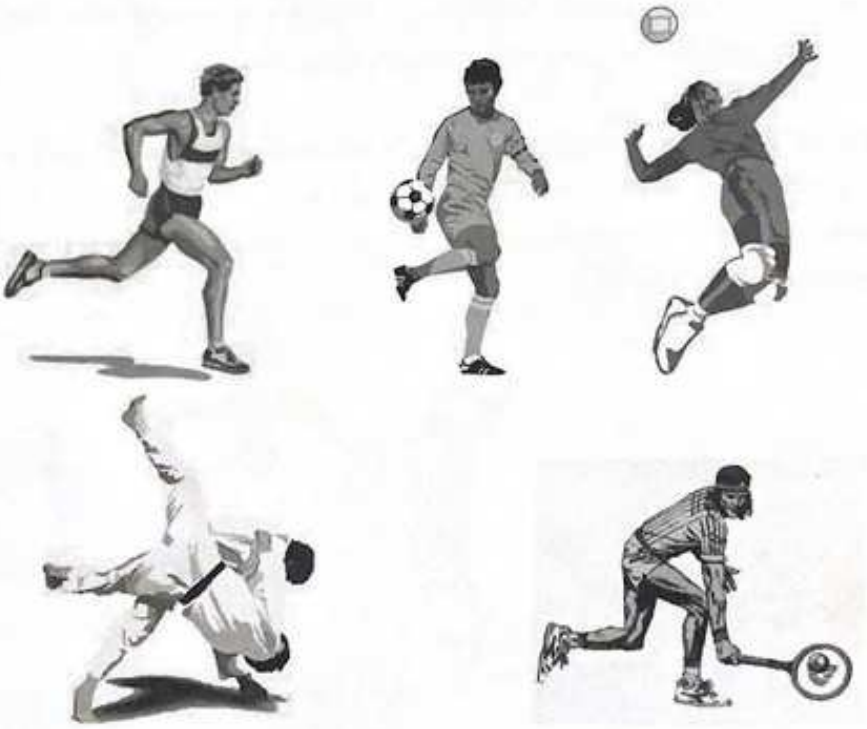
A 6 mesi dall'intervento è necessario sottoporsi di nuovo a visita di controllo, con valutazione delle radiografie ed è possibile riprendere attività sportive ad alto impatto, come la **corsa ed il salto**. (calcio, tennis singolo, volley, jogging, arti marziali, basket, atletica, sci....)