



UNIVERSITÀ DEGLI STUDI DI PADOVA
CORSO DI LAUREA MAGISTRALE A CICLO UNICO IN
MEDICINA E CHIRURGIA

Dipartimento di Salute della Donna e del Bambino

Direttore: Ch.mo Prof. Giorgio Perilongo

U.O.C di Cardiologia Pediatrica

Direttore: Ch.mo Prof. Giovanni Di Salvo

TESI DI LAUREA

VALUTAZIONE DELLA DEFORMAZIONE MIocardica DEL
VENTRICOLO DESTRO NEI PAZIENTI r-TOF SOTTOPOSTI AD
INTERVENTO DI VALVULAZIONE POLMONARE: STUDIO CON CMR E
SPECKLE TRACKING

Relatore: Ch.mo Prof. Giovanni Di Salvo

Correlatore: Dott.ssa Elena Reffo

Candidata: Federica Vernacchia

Mat. 1152788

Anno Accademico 2021/2022

Sommario

1. RIASSUNTO	8
1.1 OBIETTIVI.....	8
1.2 STATO DELL'ARTE	8
1.3 METODI	9
1.4 RISULTATI	9
1.5 CONCLUSIONI	9
1.6 ABSTRACT	10
2. INTRODUZIONE	13
2.1 PREMESSE.....	13
2.2 STORIA.....	14
2.3 EPIDEMIOLOGIA	15
2.4 EZIOLOGIA e GENETICA	15
2.5 EMBRIOLOGIA e PATOGENESI.....	17
2.5.1 DIFETTI DEL SETTO INTERVENTRICOLARE	20
2.5.2 OSTRUZIONE NEL TRATTO DI EFFLUSSO DEL VENTRICOLO DESTRO ...	21
2.5.3 AORTA A CAVALIERE	21
2.3.4 IPERTROFIA DEL VENTRICOLO DESTRO.....	21
2.6 ANOMALIE ANATOMICHE ASSOCIATE	22
2.7 VARIANTI ANATOMICHE	23
2.7.1 TOF CON ATRESIA DELLA POLMONARE	23
2.7.2 TOF CON APLASIA DELLA VALVOLA POLMONARE (APVS)	24
2.7.3 TOF CON DIFETTO ATRIOVENTRICOLARE (TOF-CAV).....	25
2.7.4 TOF CON DORV (VENTRICOLO DESTRO A DOPPIA USCITA).....	25
2.8 SEMEIOTICA.....	26

2.8.1 QUADRO CLINICO.....	26
2.8.2 ESAME OBIETTIVO.....	29
2.9 ESAMI STRUMENTALI.....	30
2.9.1 ELETTROCARDIOGRAMMA	30
2.9.2 ECOGRAFIA MORFOLOGICA E DIAGNOSI PRENATALE.....	30
2.9.3 ECOCARDIOGRAFIA TRANSTORACICA e TRANSESOFAGEA.....	30
2.9.4 SPECKLE TRACKING	35
2.9.5 ESAME RADIOGRAFICO	36
2.9.6 CATETERISMO	37
2.9.7 RISONANZA MAGNETICA E TC	38
2.10 TRATTAMENTO CHIRURGICO.....	39
2.10.1 CHIRURGIA PALLIATIVA.....	39
2.10.2 CHIRURGIA RIPARATIVA.....	41
2.11 PROGnosi E SOPRAVVIVENZA.....	47
2.11.1 COMPLICANZE EMODINAMICHE.....	47
2.11.2 COMPLICANZE ARITMICHE.....	48
2.11.3 MORTALITA' A BREVE TERMINE.....	48
2.11.4 MORTALITA' A LUNGO TERMINE	49
2.12 REINTERVENTO E PVR	51
2.12.1 SOSTITUZIONE DELLA VALVOLA POLMONARE (PVR).....	51
2.12.2 TIMING DELLA PVR.....	52
2.12.3 TECNICHE CHIRURGICHE E PERCUTANEE.....	54
2.13 GRAVIDANZA NELLE DONNE rTOF	55
3. SCOPO DELLO STUDIO	62
4. MATERIALI E METODI.....	64

4.1	PROTOCOLLO DI SELEZIONE.....	64
4.2	PAZIENTI.....	65
4.2.1	DATI ANAGRAFICI.....	65
4.2.2	DATI CLINICI.....	65
4.2.3	DATI DI RISONANZA MAGNETICA CARDIACA.....	65
4.2.4	DATI DI ECOCARDIOGRAFIA.....	67
4.2.5	DATI DI SPECKLE TRACKING.....	67
4.2.6	OUTCOMES.....	68
4.3	ANALISI STATISTICA.....	68
5.	RISULTATI.....	70
5.1	PAZIENTI.....	70
5.2	DATI DI RISONANZA MAGNETICA CARDIACA.....	71
5.3	DATI DI ECOCARDIOGRAFIA.....	73
5.4	DATI DI SPECKLE TRACKING.....	74
5.5	ETA' ALLA PVR.....	75
5.6	FAC e TAPSE.....	76
5.7	DIAMETRI E VOLUMI VENTRICOLARI.....	76
5.8	FUNZIONE SISTOLICA.....	76
5.9	LIMITAZIONI.....	78
6.	DISCUSSIONE.....	80
7.	CONCLUSIONI.....	82
8.	BIBLIOGRAFIA.....	83

ABBREVIAZIONI

rTOF: repaired-Tetralogy of Fallot

PVR: pulmonary valve replacement

CMR: cardiac magnetic resonance

PR: pulmonary regurgitation

RVGLS: right ventricular global longitudinal strain

STE: speckle tracking echocardiography

RVEDA: right ventricular end diastolic area

RVESA: right ventricular end systolic area

TAPSE: tricuspidal annulus plane systolic excursion

FAC: fractional area change

RVEDD1: right ventricular end diastolic diameter basale

RVEDD2: right ventricular end diastolic diameter intermedio

RVEDV: right ventricular end diastolic volume

RVEDVi: right ventricular end diastolic volume indexed

RVESV: right ventricular end systolic volume

RVESVi: right ventricular end systolic volume indexed

RV EF: right ventricular ejection fraction

LV EF: left ventricular ejection fraction

1.RIASSUNTO

1.1 OBIETTIVI

Gli studi ed i dati disponibili nei pazienti rTOF, riguardo i meccanismi di rimodellamento del ventricolo destro successivamente alla sostituzione della valvola polmonare, sono limitati. L'obiettivo primario dello studio è contribuire alla caratterizzazione del meccanismo alla base di tale rimodellamento, attraverso l'utilizzo di strumenti classici, quali la CMR o l'ecocardiografia standard, e di tecniche più innovative, come lo studio della deformazione miocardica tramite speckle tracking (RV GLS by STE). L'obiettivo secondario dello studio è la ricerca di correlazioni tra i valori di speckle tracking e/o ecocardiografia 2D, rispetto ai parametri di risonanza magnetica, con il fine di potenziare il ruolo dell'ecocardiografia ed ottimizzare il timing della CMR.

1.2 STATO DELL'ARTE

Nei pazienti r-TOF il rigurgito polmonare cronico causa la dilatazione progressiva del ventricolo destro, con disfunzione ventricolare, prima destra e poi globale. Per bloccare e tentare di invertire almeno parzialmente il rimodellamento ventricolare, i pazienti vengono sottoposti a sostituzione della valvola polmonare. Le linee guida basano l'indicazione della PVR principalmente sulla sintomatologia e sulla misura dei volumi ventricolari calcolati alla CMR. Nel follow up strumentale con CMR postPVR si osserva riduzione dei volumi ventricolari, del rigurgito polmonare, ma la frazione di eiezione frequentemente non registra miglioramenti significativi, anche se il paziente spesso riferisce riduzione della sintomatologia. Lo speckle tracking rappresenta una nuova tecnica ecocardiografica che misura regionalmente e globalmente la deformazione miocardica, ovvero la capacità di contrarsi di segmenti chiamati speckle in cui viene suddiviso il ventricolo, per valutare la severità della disfunzione sistolica. Fino ad ora il suo utilizzo è stato destinato principalmente allo studio della camera sinistra, mentre l'applicazione sul ventricolo destro, come avviene nella nostra sperimentazione, rappresenta una novità recente.

1.3 METODI

Si è selezionata una coorte di pazienti rTOF della Cardiologia pediatrica di Padova, includendo solo coloro che sono stati sottoposti a PVR, che hanno effettuato almeno una CMR prePVR ed una postPVR complete dello studio delle camere ventricolari destre (volumi telesistolici e telediastolici, frazione di eiezione e rigurgito della valvola polmonare) e sinistre (frazione di eiezione), un esame ecocardiografico prePVR e postPVR (studio di TAPSE, FAC, RVESA, RVEDA, RVEDD1, RVEDD2) e per i quali è stato possibile il calcolo del strain longitudinale globale del ventricolo destro pre e post sostituzione valvolare.

1.4 RISULTATI

Si è selezionata una coorte di 15 pazienti, di cui 7 maschi e 8 femmine, di età media alla PVR di 23,38 anni, DS di 12,38 anni. Dopo l'impianto della valvola polmonare si è osservata una riduzione statisticamente significativa dei volumi telediastolici (153,9 vs 108,4, p: ,004) e telesistolici (75,9 vs 45,17, p: ,01), senza incremento significativo della frazione di eiezione destra (49 vs 47,7, p: ,853), e si è osservato un lieve miglioramento del RV GLS (-12,07 vs -13,03 ,p:,497). Tra le correlazioni significative emerse, si evidenzia la relazione prePVR tra RVGLS e LV EF (r:-,707, p:,003), e nel postPVR tra RV GLS e RVESVi (r:,554, p:,032) e RV GLS e PR (r:,516, p:,049). La RV EF pre è risultata essere un indicatore precoce del RV GLS post (r:-,569, p:,027). Anche il RVEDD1 risulta correlare con alcuni parametri di risonanza: sia nel pre che nel post con RVESV (r:,607, p:,021 vs r:,606, p:,017) e RV EF (r: -,693, p:,006 vs r:-,710, p:,007) .

1.5 CONCLUSIONI

Dall'analisi dei risultati ottenuti emerge che nella coorte di giovani adulti rTOF è fondamentale il timing della PVR, in quanto se si attende che la frazione di eiezione alla CMR si deteriori prima di proseguire con la sostituzione della valvola, i benefici appaiono ridotti: infatti si riscontrano indici peggiori di deformazione miocardica destra (RV GLS), ovvero della capacità contrattile del muscolo cardiaco, in pazienti con RV EF maggiormente ridotta alla data della PVR. Emerge inoltre il ruolo di due

parametri ecocardiografici, il RV GLS e il RVEDD1, che sia nel pre che nel post PVR hanno mostrato di correlare con alcuni parametri di risonanza, e che quindi in futuro potrebbero essere inclusi nell'esame ecocardiografico di routine per ottimizzare la programmazione della CMR. Il RV GLS, che include anche la misura dello strain del setto, correla con la LV EF, e quindi rispetto alla misura dello strain della sola parete libera risulta informativo anche della progressione della ventricular-ventricular interaction. Le evidenze osservate nella nostra sperimentazione arricchiscono la letteratura riguardante lo studio ecocardiografico avanzato 2D, ma sono necessari nuovi studi su campioni più numerosi per poter confermare e finalmente applicare tali risultati nella routine clinica.

1.6 ABSTRACT

Purpose: Data regarding the mechanisms of right ventricular adaptation to pulmonary regurgitation, and subsequent postPVR remodeling in rTOF patients are limited. The primary outcome of the study is to contribute to the understanding of the mechanism of ventricular remodeling after pulmonary valve replacement in this cohort of patients through the use of classical tools, such as CMR or standard echocardiography, and with more innovative techniques, such as myocardial strain study with RV GLS by STE. The secondary objective of the study is to find correlations between the results of speckle tracking and traditional echocardiography with resonance parameters, with the aim of enhancing the diagnostic power of echocardiography and optimizing the timing of CMR.

Backgrounds: : In r-TOF patients, chronic pulmonary regurgitation causes progressive dilatation of the right ventricle, with first right and then global ventricular dysfunction. To block and attempt to at least partially reverse this mechanism, patients undergo pulmonary valve replacement. Primary indications are based on symptomatology, and measurement of calculated ventricular volumes at CMR. At follow-up, a reduction in ventricular volumes and pulmonary

regurgitation and preserved FE are observed, with the patient often reporting improvement in symptomatology. Speckle tracking represents a new echocardiographic technique that regionally and globally measures myocardial deformation, that is, the ability of segments called speckle, into which the ventricle is divided, to contract. Until now its use has focused on the left chamber, while its use on the right ventricle represents a novelty. In addition to bringing new information on the characteristics of the systolic dysfunction that develops in young adults rTOF, it could prove to be an easier parameter for PVR timing and follow-up, compared with those of CMR that to date represent the gold standard

Methods: A cohort of rTOF patients from Padua Pediatric Cardiology was selected, including only those undergoing PVR (pulmonary valve replacement) and who had undergone a prePVR and a postPVR CMR complete with the study of the right ventricular chambers (telesystolic and telediastolic volumes, ejection fraction, and pulmonary valve regurgitation) and left (ejection fraction), a pre and post echocardiographic examination (study of TAPSE, FAC, RVESA, RVEDA, RVEDD1, RVEDD2), and for which the calculation of global longitudinal strain of the right ventricle pre and post valve replacement was possible.

Results : A cohort of 15 patients, including 7 males and 8 females, with a mean age at PVR of 23.38 years, SD of 12.38 years was selected . A statistically significant reduction in telediastolic (153.9 vs 108.4, p: ,004) and telesystolic (75.9 vs 45.17, p: ,01) volumes was observed after pulmonary valve implantation, with no significant increase in right ejection fraction (49 vs 47.7, p: ,853). A slight improvement in RV GLS is observed (-12.07 vs -13.03 ,p:.497). Statistically significant correlations observed include the prePVR relationship between RVGLS and LV EF (r:-.707, p:.003), and in postPVR between GLS and RVESVi (r:.554, p:.032) and PR (r:.516, p:.049). RV EF pre was found to be an early indicator of RV GLS post

($r:-.569$, $p:.027$). RVEDD1 also appears to correlate with some resonance parameters: in both pre and post with RVESV ($r:.607$, $p:.021$ vs $r:.606$, $p:.017$) and RV EF ($r: -.693$, $p:.006$ vs $r:-.710$, $p:.007$) .

Conclusion : The analysis of the results obtained shows that in the court of young adult TOF, the timing of PVR is crucial, because if one waits for the ejection fraction at CMR to deteriorate before proceeding with valve replacement, the benefits in the post are reduced: in fact, worse indices of right myocardial strain (RV GLS), i.e., of the contractile capacity of the heart muscle, are found in patients with more severely reduced RV EF at the date of PVR. There also emerges the predictive role of two echocardiographic parameters, RV GLS and RVEDD,1 which both in pre and post ISR showed correlation with some resonance parameters, and thus could be included in routine echocardiographic examination to optimize the timing of CMR. The RV GLS, which also includes measurement of septal strain, correlates with LV EF, and thus compared with the measurement of free wall strain alone is also informative of the progression of ventricular ventricular interactions. The evidence observed in our trial enriches the literature regarding advanced 2D echocardiographic study, but new studies on larger samples are needed to confirm and finally apply these findings in clinical routine.

2. INTRODUZIONE

2.1 PREMESSE

Le cardiopatie congenite sono le malformazioni congenite più frequenti, con un'incidenza stimata di 8-10 casi su 1000 nati vivi. Tra queste la tetralogia di Fallot è la più comune cardiopatia congenita complessa: presenta un'incidenza di 1:3.500 nati vivi, e rappresenta dal 7 al 10% di tutti i casi di malformazioni cardiache neonatali [1]. È caratterizzata dall'associazione non casuale di quattro difetti: la discontinuità del setto interventricolare non restrittiva, il cavalcamento aortico, e l'ostruzione all'efflusso ventricolare destro. Il quarto difetto che completa la tetralogia è l'ipertrofia del ventricolo destro, che si sviluppa in epoca postnatale come conseguenza dei cambiamenti emodinamici che causano l'aumento della resistenza all'efflusso nella camera destra. I difetti elencati si possono manifestare con vari gradi di severità, ed infatti la clinica riferita dai pazienti è rappresentata da uno spettro continuo a severità crescente. Nei neonati con lieve ostruzione del tratto di efflusso del ventricolo destro (RVOT), gli episodi

di desaturazione sono rari, infatti vengono chiamati Pink Tets; all'aumentare del grado di ostruzione del RVOT, aumenta il rischio di presentare crisi parossistiche cianotizzanti, tipiche dei pazienti Blue Tets, fino ai casi limite con atresia polmonare, in cui la completa assenza del condotto polmonare espone il neonato al rischio di gravi episodici ipossici. [2] Secondo le stime di un lavoro di Kouchoukos et al, tra i pazienti non trattati chirurgicamente ma con una ostruzione severa del RVOT, il 25% muore entro il primo anno di vita, il 40% entro tre anni di vita, e il 70% entro 10 anni di vita, il 95% entro 40 anni di vita. [3] Le principali cause di morte sono le crisi cianotizzanti (62%), gli accidenti cerebrovascolari (17%), e gli accessi cerebrali (13%). [4] La riparazione dei pazienti con TOF, con normalizzazione della situazione emodinamica, ha rappresentato uno dei primi successi nella branca della cardiocirurgia pediatrica: dalle prime procedure negli anni '50 fino ai successi contemporanei, i miglioramenti nell'attività operatoria e perioperatoria hanno permesso alla maggior parte dei pazienti TOF di raggiungere l'età adulta, ponendo nuove sfide, tra cui la diagnosi ed il trattamento delle complicanze tardive. Infatti, dopo il terzo decennio dall'operazione il rischio di morte risulta più che triplicato: gli adulti rTOF sviluppano complicazioni come l'intolleranza all'esercizio fisico, aritmie e scompenso cardiaco, principalmente causate dal rigurgito polmonare cronico, che conduce a dilatazione e disfunzione il ventricolo destro. [5]

2.2 STORIA

L'anatomia della tetralogia di Fallot venne descritta per la prima volta nel 1671 da Niels Stenson, un noto anatomista danese, in un breve documento intitolato "Dissection of a Monstrous Foetus in Paris" , in cui descrisse i curiosi reperti dell'autopsia su un feto con ectopia cordis: un difetto settale interventricolare, l'aorta posta a cavaliere tra i due ventricoli, ed il restringimento dell'arteria polmonare. [6] Nel 1777 Eduard Sandifort, un medico olandese, descrisse il caso di un paziente di 16 mesi detto "il ragazzo blu": il sospetto iniziale indirizzò i medici a porre diagnosi di asma, tuttavia l'autopsia rivelò un cuore congenitamente malformato, senza evidenza di dotto arterioso o legamento arterioso. [7] Pochi

anni dopo, nel 1782, William Hunter presentò al Saint George Medical School a Londra il caso postumo di un bambino 13enne con crisi cianotizzanti, e descrisse come “..il passaggio dal ventricolo destro all’arteria polmonare, che avrebbe dovuto accogliere un dito, non era ampio neanche come una piuma d’oca, e c’era una discontinuità nella partizione dei due ventricoli, larga a sufficienza da far passare il pollice da un lato all’altro. La maggior parte del sangue dal ventricolo destro viene convogliata al ventricolo sinistro tramite questo difetto, e poi all’aorta, perdendo i vantaggi che si dovrebbero avere dalla respirazione...”. [8] La descrizione di Hunter venne poi ripresa da Etienne-Louis Fallot nel 1888 nella sua opera “*L’anatomie pathologique de la maladie bleue*”: è proprio a Fallot che oggi intitoliamo la cardiopatia, perché ci ha offerto, oltre ad una dettagliata descrizione anatomica, anche dei criteri per differenziarla da altre cardiopatie congenite. Nella sua opera Fallot scartò la teoria dei suoi contemporanei secondo i quali la cianosi sarebbe stata causata da un forame ovale pervio, e propose l’esistenza di un unico processo patologico verificatosi durante la vita fetale, responsabile dell’associazione non casuale delle 4 caratteristiche anatomiche. Fallot denominò questa nuova identità patologica "La maladie bleue" (la malattia blu) o "cyanose cardiaque", [9] solo nel 1924 da Maude Abbott, una pediatra canadese, gli intitolò la malformazione, che da allora è conosciuta come ‘Tetralogia Di Fallot’.

2.3 EPIDEMIOLOGIA

La TOF ha un’incidenza di 3:10.000 nati vivi, con i maschi che risultano colpiti lievemente più frequentemente delle femmine (1.5:1). Il rischio di ricorrenza si attesta attorno al 3%, nel caso in cui non vi siano altri parenti di primo grado affetti.

2.4 EZIOLOGIA e GENETICA

La patologia presenta un’eziologia multifattoriale, e le cause sono ancora poco conosciute. Le principali associazioni con condizioni materne potenzialmente predisponenti sono: l’assunzione di acido retinoico, il diabete gestazionale non trattato, e la fenilchetonuria. [10] Si distingue la TOF in un contesto di sindrome

genetica associata, e la TOF isolata. Si stima che l'incidenza della TOF sindromica sia approssimativamente del 15%. In uno studio su 498 pazienti con sindrome genetica e TOF, la delezione più frequentemente riscontrata è la 22q11.2del, tipica della sindrome di deGeorge o sindromi velocardiofacciali, in cui oltre alla cardiopatia troviamo anomalie del palato, dismorfismi facciali, ritardo dello sviluppo e deficit immunitario. A seguire trisomia 21 nel 41,9%, VACTERL nel 2.6%, CHARGE syndrome nello 0,4%, e molto raramente trisomia 18 o trisomia 13. La TOF sindromica è frequentemente associata con dilatazione aortica, MAPCAs, ed ipoplasia delle arterie polmonari. [11]

Approssimativamente l'80% dei casi di TOF sono sporadici e generalmente non è possibile individuare un fattore causale: ciò è largamente dovuto al pattern di ereditarietà non mendeliano delle mutazioni presenti, per cui si ipotizza che alla base ci sia un'architettura genetica poligenica. In uno studio di Griffin è emerso che un numero variante di copie de novo (CNV) è presente in circa il 10% dei casi sporadici di TOF, rispetto a meno dello 0,1% nei controlli, in diverse posizioni cromosomiche [12]

In uno studio 829 pazienti con TOF sporadica sono stati sottoposti a whole exome sequencing (WES). È emerso che le mutazioni più frequenti tra questi pazienti sono quelle del gene NOTCH1, che codifica per un recettore transmembrana che media le comunicazioni cellula-cellula. Il secondo sito con la maggior frequenza di mutazioni è quello di FLT4, che codifica per un recettore tirosin chinasi conosciuto come 'Vascular endothelial growth factor 3 receptor' (VEGF3R). Le mutazioni di NOTCH1 e FLT4 sono state riscontrate in circa il 7% dei pazienti. Sono stati riportati un eccesso di clustering in svariati altri siti, includendo geni di interesse come RYR1, ZFPM1/FOG1, CAMTA2, DLX6, PCM1 e TBX1, conosciuto come gene TOF. [13]

L'importanza di comprendere il substrato genetico alla base della TOF risiede sia nella necessità di comprendere a fondo la patogenesi, sia nella possibilità di calcolare il rischio di ricorrenza nella prole. Infatti con il miglioramento delle tecniche chirurgiche e della pratica clinica, i pazienti sp TOF hanno una aspettativa di vita più elevata, e riproducendosi, si ha sempre un maggior

interesse nella valutazione del rischio di CHD nella loro prole. Nonostante la popolazione formata dai figli dei pazienti TOF sia limitata, è stato osservato che questi pazienti presentano un rischio multi fold aumentato di CHD rispetto alla popolazione generale. Un pattern di rischio simile è stato dimostrato anche nei parenti di primo grado di pazienti TOF. [14]

2.5 EMBRIOLOGIA e PATOGENESI

Il processo embriologico alla base della Tetralogia di Fallot è ancora in parte sconosciuto. L'ipotesi più accreditata sostiene che la rotazione incompleta delle creste tronco-bulbari, che sono i precursori embriologici dei tratti di efflusso dei grandi vasi, produca una deviazione antero-superiore del setto infundibolare, anche detto *crista supraventricularis*, che va a premere contro la trabecola settoparietale, con conseguente stenosi all'efflusso ventricolare destro. [15]. Il disallineamento del setto infundibolare e della trabecola settomarginale produce il difetto nel setto interventricolare. Tra i fattori che aggravano il grado di ostruzione ricordiamo: la presenza di una valvola polmonare bicuspidale o stenotica, l'ipoplasia dell'annulus valvolare, o l'ipertrofia delle bande muscolari in regione infundibolare. [16]

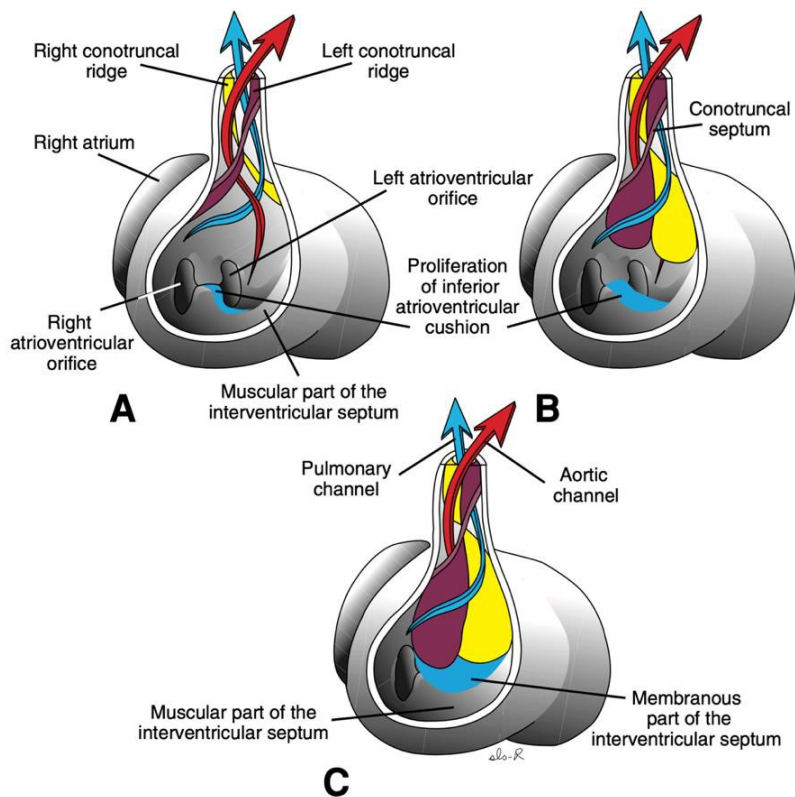


Figura 1 - Sviluppo fisiologico normale delle creste conotruncali (cuscinetti) e chiusura del forame interventricolare. La crescita dei cuscinetti del cono destro e sinistro, combinati con la crescita del cuscinetto endocardico inferiore, chiudono il forame interventricolare e formano la porzione membranosa del setto interventricolare. A. 6 settimane (12 mm). B. Inizio della settima settimana (14,5 mm). C. Fine della settima settimana (20 mm). [17]

La cavità ventricolare destra viene divisa nella regione di afflusso subtricuspidalica, nella regione muscolare apicale, e nella regione di efflusso subpolmonare. “La regione di afflusso e quella di efflusso sono divise da un rilievo muscolare, la crista

supraventricularis, che si solleva dalla parete del ventricolo e si porta verso il setto interventricolare, per continuare nella trabecola settomarginale. Quest'ultima è una trabecola di 2° ordine che percorre tutta la superficie destra del setto fino alla porzione apicale in corrispondenza dell'origine del muscolo papillare anteriore". [18] La trabecola settomarginale nella regione di efflusso si biforca in una banda antero-superiore ed una postero inferiore, assumendo una conformazione ad Y. Il setto infundibolare presenta un'estensione muscolare verso il setto interventricolare, denominato in inglese 'outlet septum', che inserendosi tra le due bande di biforcazione della trabecola setto-marginale, va a chiudere il setto interventricolare. Il difetto fondamentale di quest'anomalia cardiaca è la deviazione antero-superiore del setto infundibolare rispetto alla trabecola settomarginale, compromettendo la chiusura del setto interventricolare. La comunicazione interventricolare che si viene a formare presenta come bordo inferiore la biforcazione terminale ad Y della trabecola settomarginale. [19]

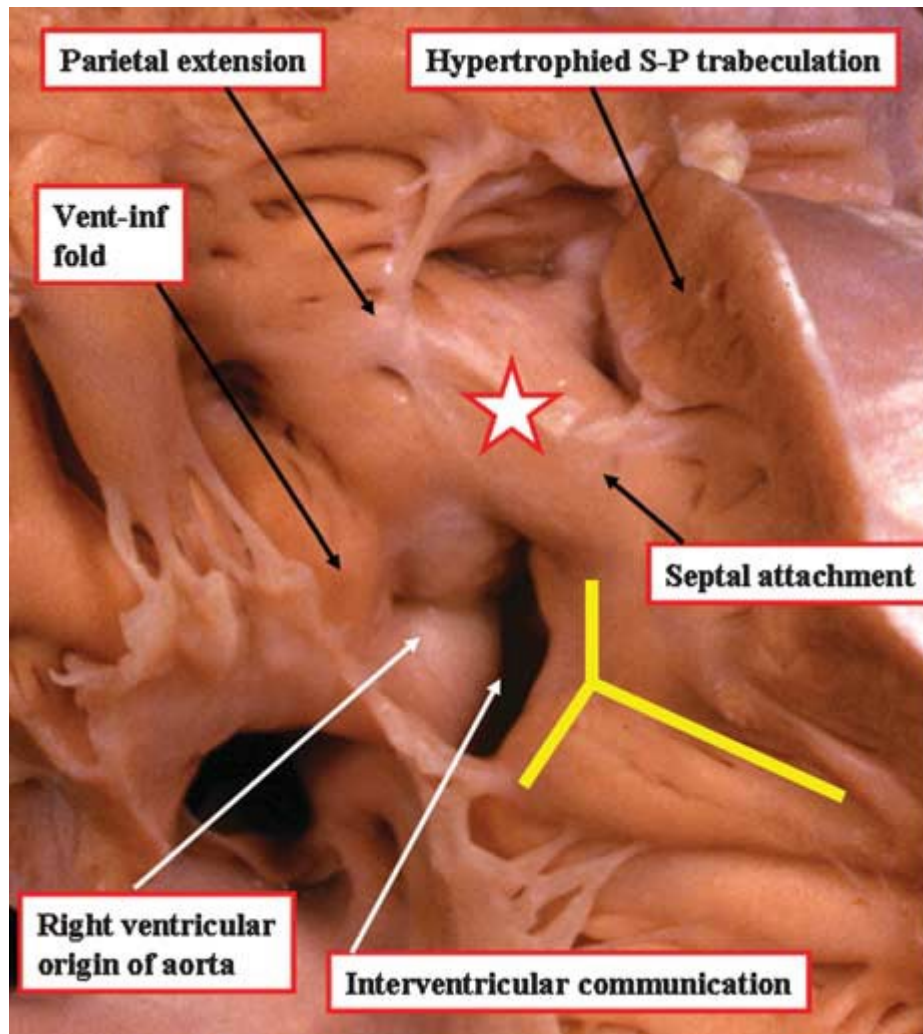


Figura 2 Visione apicale di un ventricolo destro con le caratteristiche anatomiche della Tetralogia di Fallot. Con il simbolo della stella è indicato l'outlet septum, mentre la Y gialla indica la trabecola settomarginale: da notare come l'outlet septum, che rappresenta un'estensione della cresta sopraventricolare, si inserisca anterosuperiormente rispetto alla banda anteriore della trabecola settomarginale, producendo il difetto interventricolare [19]

2.5.1 DIFETTI DEL SETTO INTERVENTRICOLARE

Generalmente il difetto interventricolare (DIV) si localizza a livello perimembranoso, ma in alcuni casi si può estendere caudalmente fino alla porzione di setto muscolare. I DIV possono essere singoli o multipli, e generalmente sono ampi e non restrittivi, permettendo uno shunting anche bidirezionale.

2.5.2 OSTRUZIONE NEL TRATTO DI EFFLUSSO DEL VENTRICOLO DESTRO

L'ostruzione all'efflusso del ventricolo destro è di tipo dinamico, e come già detto è determinato dalla deviazione antero superiore del setto infundibolare. In presenza di stenosi severa con grave ostruzione nel tratto di efflusso, aumenta la pressione ventricolare destra aggravando l'entità dello shunt destro-sinistro: in questo modo una maggior quota di sangue deossigenato arriva nel circolo sistemico e nei casi peggiori si possono instaurare delle crisi cianotizzanti parossistiche. L'ostruzione all'efflusso può verificarsi a livello sottovalvolare, valvolare o sopravalvolare. La forma sottovalvolare è la più frequente, ed è determinata dall'ipertrofia delle bande muscolari infundibolari e/o della deviazione antero-superiore del setto. L'ostruzione a livello valvolare può essere causata dalla presenza di un annulus polmonare ipoplasico e/o da una valvola polmonare bicuspidale stenotica. L'ostruzione sopravalvolare è la meno frequente: ci può essere stenosi a livello dell'arteria polmonare comune, stenosi dei rami prossimali e ipoplasia dei rami distali.

2.5.3 AORTA A CAVALIERE

A causa dello spostamento del setto nella regione di efflusso ventricolare con disallineamento rispetto alla trabecola setto marginale, la radice aortica viene forzatamente trascinata a scavalcare il setto ventricolare muscolare. L'aorta riceve tutta la gittata del ventricolo sinistro e parte di quella del destro: questo overload di volume cronico conduce, nei pazienti più adulti, ad una dilatazione della radice del vaso.[20] La DORV (Double Outlet Right Ventricul), un'altra malformazione cardiaca caratterizzata dal ventricolo destro a doppia uscita, presenta comunque l'aorta a cavaliere, ma in questo caso vi è una sovrapposizione dell'aorta sul ventricolo destro superiore al 50%; anatomicamente è caratterizzata dalla mancanza di continuità fibrosa tra la valvola aortica e la valvola mitrale.

2.3.4 IPERTROFIA DEL VENTRICOLO DESTRO

L'ipertrofia del ventricolo destro si sviluppa in epoca post-natale, è secondaria al RVOT, ed è concorde nell'entità al grado di stenosi. Si può instaurare un circolo

vizioso per cui l'ipertrofia in regione infundibolare aumenta il grado di stenosi, che a sua volta peggiora l'ipertrofia.

2.6 ANOMALIE ANATOMICHE ASSOCIATE

In circa il 40% di pazienti TOF si riscontrano delle anomalie cardiache associate, che devono essere ricercate perché sono determinanti per il management e per la programmazione chirurgica. [21] L'anomalia più frequente è la presenza del forame ovale pervio, o difetto tipo ostium secundum: è così frequente che alcuni denominano la patologia "Pentalogia di Fallot", considerano come quinta caratteristica la pervietà del forame ovale. Il difetto interventricolare nei pazienti TOF è tipicamente perimembranoso, ma in alcuni casi può estendersi al setto muscolare e, sebbene più raramente, si possono anche riscontrare dei difetti multipli. La presenza e la localizzazione di tali difetti saranno determinate per decidere se sarà necessario chiuderli durante l'operazione di riparazione, o se saranno riparati pre o post operazione per via percutanea o tramite procedura ibrida. Circa l'11% dei pazienti presenta una vena cava superiore sinistra persistente che drena nel seno coronarico, che rappresenta una fonte addizionale di sangue venoso sistemico al ventricolo destro, e deve essere canalizzata durante il posizionamento del bypass ECMO. Nel 5-15% dei pazienti con TOF si riscontra un'origine aberrante delle arterie coronarie. L'anomalia più frequente è che la discendente anteriore sinistra nasca in maniera aberrante dalla coronaria destra: questo pathway anomalo comporta che il ramo coronarico maggiore incroci l'infundibolo del ventricolo destro, e quindi sia a rischio di essere tranciato nei pazienti sottoposti a transannular patch. Il chirurgo in queste circostanze dovrà adottare un approccio alternativo. Nel 20-25% dei pazienti è possibile osservare un arco aortico destro, da tenere in considerazione nel caso si contempli l'intervento di chirurgia palliativa con shunt di Blalock Taussing. [22] In una minoranza di pazienti (<5%) si riscontra la presenza di collaterali aortopolmonari, che nei pazienti con RVOT severo sono fondamentali per mantenere la perfusione polmonare. [3] A volte è possibile osservare origini aberranti delle arterie succlavie, come quando la succlavia destra nasce dall'aorta discendente e

succlavia sinistra dall'arteria polmonare. Le anomalie dell'arco aortico e delle sue ramificazioni sono più comuni nei pazienti con una delezione del cromosoma 22q11 e con sindrome di DeGeorge, ma di solito non sono associate alla TOF. [23]

2.7 VARIANTI ANATOMICHE

2.7.1 TOF CON ATRESIA DELLA POLMONARE

Questi pazienti si trovano ad un estremo nello spettro continuo delle manifestazioni della TOF, infatti presentano il tratto di efflusso del ventricolo destro totalmente ostruito a causa dell'ipertrofia della trabecola setto parietale e della cresta sopraventricolare. La condizione registra un'incidenza tra 0.013 e 0.07 su 1000 nati vivi, ed interessa il 20% dei pazienti con TOF. L'architettura della circolazione polmonare è altamente variabile: l'arteria polmonare principale può essere in continuità con il VD, separata solo da un tratto non pervio costituito dall'arteria polmonare non perforata, oppure l'arteria polmonare può essere gravemente ipoplastica ma continuare a contribuire alla vascolarizzazione di parte o di tutto il letto polmonare, nel peggiore dei casi è assente l'intero segmento. In alcuni pazienti anche i rami polmonari possono essere discontinui ed interrotti. In tali condizioni l'intero output del ventricolo destro è veicolato verso l'aorta. Il flusso polmonare è supportato dal dotto arterioso, prima della chiusura nelle prime ore di vita in assenza di PG, e dalle MAPCAs, collaterali aorto polmonari che originano dall'arteria e vascolarizzano vari segmenti polmonari. Se non si riesce ad indurre la maturazione delle arterie polmonari posizionando uno shunt, l'unica opzione terapeutica rimane il trapianto. TOF-PA può essere presente in un contesto sindromico associata a sindrome CATCH22 o alla sindrome di DeGeorge. In questi neonati, può essere apprezzabile alla nascita la cianosi delle mucose e della cute, che si aggrava dopo le prime ore alla chiusura del dotto di botallo, in assenza di PGE1. In presenza di MACPAs ben sviluppate il paziente può apparire solo lievemente cianotico, ma in alcuni casi si può sviluppare insufficienza cardiaca per via dell'eccessivo flusso polmonare. L'atresia può essere a livello infundibolare, della valvola polmonare, o si può estendere più distalmente per includere

l'arteria polmonare principale e i rami intrapericardici. In questi pazienti vi è un' aumentata incidenza di anomalie vascolari polmonari quali le arterie polmonari centrali ipoplasiche e non confluenti, o un'arborizzazione anormale delle arterie polmonari. [24].La Congenital Heart Surgery Nomenclature and Database Project ha classificato questi pazienti in tre gruppi, a seconda di quale fosse la fonte del flusso sanguigno polmonare: (A) con atresia polmonare, privi di MAPCAs sostenuti dalla presenza del dotto arterioso (B) con atresia polmonare, dotto arterioso pervio e MAPCAs (C) solo con MAPCAs. Questo tipo di lesione non affetta particolarmente il feto, perché durante la vita fetale solo una piccola quota di sangue è veicolata verso i polmoni. Dopo la nascita, la presentazione clinica dipende dall'entità del flusso polmonare. Nella TOF-PA(TOF con atresia polmonare) dipendente da dotto arterioso l'infante diventerà profondamente cianotico con la progressiva chiusura del dotto di Botallo, e risponderà positivamente alla somministrazione di prostaglandine. Negli infanti in cui il flusso polmonare dipende dalla presenza di collaterali sistemici, la severità della cianosi è variabile.I TOF-PA con pochi rami collaterali aortopolmonari saranno cianotici, mentre quelli con molti collaterali saranno acianotici e potrebbero sviluppare uno scompenso cardiaco congestizio man mano che le resistenze polmonari si riducono. [25] Nel lungo termine i pazienti con TOF-PA presentano un aumentato rischio di reintervento per stenosi dell'arteria polmonare, per progressiva dilatazione della radice aortica e insufficienza aortica con mortalità tardiva superiore rispetto a pazienti con forme di TOF meno gravi. [26]

2.7.2 TOF CON APLASIA DELLA VALVOLA POLMONARE (APVS)

“ La TOF con aplasia della valvola polmonare è caratterizzata da agenesia della VP, stenosi dell'annulus polmonare, ed insufficienza polmonare. La mancanza della valvola provoca un ingrandimento del cuore, che appare iperdinamico, con un forte soffio sistolico sul focolaio polmonare. L'arteria polmonare e i suoi rami presentano dilatazioni aneurismatiche, che comprimendo i bronchi causano episodi di asma, atelettasia e frequenti episodi di polmoniti. I pazienti

generalmente presentano distress respiratorio precocemente: in questi casi è consigliata l'intubazione, il posizionamento prono, e la ventilazione a pressione positiva, oltre alla riparazione chirurgica precoce. Tra le cause di morte ci sono l'ipossemia, la compressione bronchiale e l'insufficienza cardiaca. Nonostante la correzione chirurgica, molti di questi bambini continuano ad avere difficoltà polmonari residue, che includono tracheo-broncheomalacia e broncospasmo". [27]

2.7.3 TOF CON DIFETTO ATRIOVENTRICOLARE (TOF-CAV)

La tetralogia di Fallot associata alla presenza del canale atrioventricolare è una evenienza rara, più frequente in pazienti con trisomia 21. Il DIV generalmente si colloca nei pressi della valvola aortica, posteriormente alla cusvide posteriore destra, ma se il difetto si estende più in alto, nella zona inlet del setto vicino la valvola tricuspide, si parla di difetto o canale atrioventricolare".[27] La riparazione di tale difetto è molto complessa per via dell'anomalia della valvola atrioventricolare e al DIV più esteso, oltre che al grado severo di RVOT. In questi pazienti generalmente si preferisce posticipare l'intervento riparativo, che generalmente avviene dopo i 6 mesi di vita. [28]

2.7.4 TOF CON DORV (VENTRICOLO DESTRO A DOPPIA USCITA)

Si parla di Tetralogia Di Fallot con ventricolo destro a doppia uscita nei casi in cui l'aorta scavalchi con più del 50% del lume il setto interventricolare. Il determinante anatomico consiste nell'assenza della continuità fibrosa normalmente presente tra valvola aortica e valvola mitrale. La differenza tra TOF e DORV si basa sulla valutazione della presenza di un cono sottovalvolare bilaterale. Nell'anatomia cardiaca normale e nei pazienti con TOF, il cono subaortico viene riassorbito, creando una continuità fibrosa tra l'anulus aortico e mitrale. La persistenza del cono subaortico dei DORV comporta la mancanza di continuità fibrosa tra le valvole, che comporta un maggior cavallamento aortico, portando l'aorta più vicina al ventricolo destro. L'allontanamento dell'aorta dal ventricolo sinistro comporta un allungamento del tratto di efflusso del ventricolo sinistro. E'

importante nei TOF diagnosticare la DORV, perchè altrimenti quando si va a posizionare il patch per la chiusura del DIV si rischia di creare un'ostruzione all'efflusso del ventricolo sinistro.[29] In pazienti con (1) ostruzione del tratto di efflusso, (2) difetto interventricolare e (3) aorta a cavaliere ,in presenza di un cono muscolare subaortico che interrompe la normale continuità fibrosa tra la valvola aortica e mitrale, la cardiopatia viene classificata come TOF-DORV con difetto interventricolare subaortico. Se il difetto fosse sottopolmonare si avrebbe stenosi aortica, con possibile coartazione, conosciuta come malformazione di Taussing Bing.

2.8 SEMEIOTICA

2.8.1 QUADRO CLINICO

L'ostruzione del tratto di efflusso ventricolare si può presentare come uno spettro continuo di sintomatologia, da condizioni di lieve ostruzione in pazienti soprannominati "pink teats", a condizioni di severa ostruzione, fino ai casi di atresia polmonare, dove la completa assenza del condotto polmonare causa grave ipossia nel neonato, che si manifesta con cianosi neonatale dovuta ad una grave desaturazione dell'emoglobina, da cui il soprannome di "Blue Tets". In questi ultimi pazienti le arterie polmonari sono diffusamente ipoplasiche e il neonato dipende, per l'ossigenazione del sangue, dalla pervietà del dotto arterioso di Botallo e dalle presenza delle collaterali aortopolmonari. Vi è quindi una notevole variabilità nello spettro di presentazione della TOF, primariamente anatomica ed infine clinica, e dipende principalmente dal grado di ostruzione dell'efflusso del ventricolo destro. Nelle forme lievi ,dette Fallot rosa, si sviluppa nella fase neonatale uno shunt sinistro-destro; dopo 4-6 settimane, in seguito alla caduta delle resistenze vascolari polmonari, i pazienti possono presentare scompenso cardiaco da iperafflusso polmonare con tachipnea, difficoltà nell'alimentazione, scarso aumento ponderale. Con la crescita, il ventricolo destro diventa ipertrofico per vincere le resistenze nel RVOT, di conseguenza aumenta il grado di ostruzione dell'infundibolo del ventricolo destro, ed il paziente, già attorno all'anno di età può presentare

cianosi. Nei neonati con stenosi severa del RVOT già dalla nascita si instaura uno shunt destro-sinistro cianotizzante, con elevato rischio di crisi cianotiche parossistiche (tet spells), generalmente durante il pianto alla mattina, in cui la saturazione dell'emoglobina raggiunge l'80/85%, con colorazione bluastra soprattutto a livello delle mucose, delle labbra e delle estremità degli arti. Con il pianto si riduce la ventilazione e il flusso polmonare, e questo fa ulteriormente peggiorare la cianosi, con elevato rischio di sincope per ipossia cerebrale. I Tet spells possono durare pochi minuti o alcune ore, e sono generalmente seguiti da profonda stanchezza, ma i casi più gravi possono esitare in perdita di coscienza, convulsioni o emiparesi. Il primum movens fisiopatologico è rappresentato dalla presenza di muscoli o fasci muscolari infundibolari ipertrofici che causano l'ostruzione dinamica del RVOT, sommato alla stimolazione dei meccanorecettori ventricolari destri da aumentato ritorno venoso, alla vasodilatazione causata dall'iperpnea, alla tachicardia e all'iperventilazione reattiva dovuta ai livelli di saturazione di ossigeno spesso al di sotto dell'80%. [30] Tutte le manovre che riducono le resistenze periferiche o aumentano le resistenze polmonari peggiorano il quadro fisiopatologico. Si crea un circolo vizioso, perché la riduzione della saturazione dell'emoglobina causa caduta delle resistenze periferiche, aumentato ritorno venoso e aumentato shunt destro sinistro. A livello sistemico si ha ipossia e acidosi metabolica: i bambini lievemente sintomatici hanno una clinica più intensa, perché non hanno sviluppato meccanismi di tolleranza per l'abbassamento della saturazione d'ossigeno, come la policitemia, al contrario dei bambini maggiormente sintomatici in cui sono cronicamente attivi i meccanismi di compenso. L'episodio termina quando il bambino interrompe lo sforzo fisico, se viene indotta la bradicardia o se si produce una sincope. Infatti riducendo la frequenza cardiaca aumenta il tempo di riempimento ventricolare, si riduce l'ostruzione dinamica dell'infundibolo, restaurando il normale circolo polmonare. Nei bambini più grandi che non hanno affrontato un intervento riparativo, generalmente provenienti da paesi in via sviluppo, si possono

osservare i segni dell'ipossia cronica: pelle manciata blu, sclere grige con vasi sanguigni ingrossati ed ippocratismo digitale. Questi bambini possono giocare per un breve periodo, poi compaiono dispnea e sono costretti a fermarsi per riposare. I bambini per ridurre la dispnea possono assumere anche la caratteristica posizione di squatting: si ritiene che il beneficio attribuibile a questa posizione sia che riduca il ritorno venoso dagli arti inferiori di sangue molto desaturato e ricco di acido lattico. [31] Il management di un attacco ipercianotico prevede somministrazione di ossigeno, per aumentare la saturazione dell'Hb e prevenire la vasodilatazione arteriosa. In seguito si passa alla somministrazione di liquidi IV, da 5 a 10 mL/Kg, che dovrebbero aumentare il preload del ventricolo destro e ridurre l'ipercontrattilità del miocardio a livello infundibolare: è bene evitare di somministrare troppi liquidi per evitare complicazioni quali edema polmonare o cerebrale, o per non annullare, per eccessiva diluizione, l'effetto protettivo della policitemia. I Beta-bloccanti, come propranololo o esanololo, sono utilizzati perché riducono l'ostruzione del tratto di efflusso del ventricolo destro, riducono la frequenza cardiaca e aumentano le resistenze vascolari sistemiche. La sedazione e analgesia con 1 mg/kg di morfina ridurrà la spinta iperpneica, il metabolismo delle catecolamine circolanti e il tono del miocardio infundibolare. L'amministrazione di alfa agonisti invece aumenta il tono vascolare periferico: ciò a livello cardiaco si traduce con una riduzione dello shunt destro sinistro, un maggior flusso nell'arteria polmonare e miglior ossigenazione. Si consigliano somministrazione di fenilefrina (0.005 a 0.01 mg/kg) o in infusione (2 a 5 microg/kg/min). Da valutare se correggere l'acidosi metabolica o se somministrare sodio bicarbonato IV per ridurre la tachipnea. Per quanto riguarda interventi non farmacologici, il portare le gambe al petto o fare pressione a livello addominale comprimendo l'aorta, causa un aumento delle resistenze sistemiche, con riduzione dello shunt intracardiaco. [32]

2.8.2 ESAME OBIETTIVO

Il segno caratteristico, comune anche alle altre cardiopatie cianotizzanti, è la cianosi della cute e delle mucose, che assumono un colorito bluastrò dovuto alla desaturazione dell'emoglobina. La cianosi è generalmente episodica e legata a crisi di pianto. Generalmente il neonato alla nascita non è cianotico e presenta un buon colorito, mentre si può manifestare cianosi ingravescente nelle successive settimane di vita. Invece è raro vedere episodi di desaturazione, perché la diagnosi è prevalentemente neonatale, ed i neonati con ostruzioni più severe vengono sottoposti a palliazione molto precocemente. Alla palpazione del mediastino si può percepire un prominente impulso ventricolare destro. I polsi periferici generalmente sono normali, ma possono apparire scoccanti in presenza di dotto arterioso pervio o di collaterali aortopolmonari, perché si riduce la pressione diastolica ed aumenta la pressione differenziale. All'auscultazione dei toni cardiaci si osserva il mancato sdoppiamento del secondo tono, fisiologicamente causato dal ritardo di chiusura della valvola polmonare, ma assente a causa della stenosi dell'arteria polmonare che non permette il passaggio di un'adeguata quantità di sangue attraverso il vaso stesso. Lungo il bordo sternale sinistro si può auscultare un click sistolico, che si pensa sia dovuto al flusso nell'aorta ascendente spesso dilatata, che presenta un flusso aumentato per via della sua posizione a cavaliere sul setto. Nella metà superiore della regione marginosternale sinistra in alcuni casi è apprezzabile un murmure sistolico di tipo crescente-decrescente con irradiazione posteriore: è causato dal flusso turbolento e difficoltoso attraverso l'arteria polmonare stenotica. È udibile con intensità inversamente proporzionale al grado di severità della stenosi: è assente in caso di stenosi serrata, e viene meno durante le crisi cianotiche, quando aumenta l'ostacolo dinamico all'efflusso ventricolare.

2.9 ESAMI STRUMENTALI

2.9.1 ELETTROCARDIOGRAMMA

All'ECG si osservano i reperti tipici da allargamento dell'atrio destro e ipertrofia del ventricolo destro. Il primo si presenta con onde P prominenti in V1. Il secondo con onde R alte in V1, V2 (qR) e derivazioni precordiali destre (pattern qR), un'onda T verticale in V1, ed una deviazione dell'asse verso destra.

2.9.2 ECOGRAFIA MORFOLOGICA E DIAGNOSI PRENATALE

L'ecografia morfologica è un esame che si svolge tra la 20esima e la 23esima settimana di gestazione, con lo scopo di diagnosticare precocemente eventuali malformazioni fetali. E' un esame svolto di routine nei paesi sviluppati, in cui la maggior parte dei pazienti Fallot riceve una diagnosi in fase prenatale. Al contrario nei paesi in via di sviluppo le donne durante la gravidanza spesso non sono monitorate con controllo ecografico, quindi è bene sospettare in pazienti da tali regioni, in presenza di clinica compatibile, che ci possa essere alla base una cardiopatia congenita non diagnosticata. I feti in cui si riscontrano delle malformazioni cardiache alla morfologica sono poi indirizzati all'ecocardiografia fetale, che permette di studiare l'anatomia, la conformazione, ed i flussi, permettendo di diagnosticare e valutare qualitativamente e quantitativamente la presenza di difetti, stenosi, ed anomalie morfologiche associate. Ciò è fondamentale per la corretta gestione del neonato nel periodo perinatale, dove potrebbe essere necessario in presenza di stenosi importante, la somministrazione di prostaglandine per mantenere perfuso il dotto di Botallo, sia nel periodo post-natale, valutando se posizionare degli shunt palliativi in attesa dell'intervento riparativo. [33]

2.9.3 ECOCARDIOGRAFIA TRANSTORACICA e TRANSESOFAGEA

Nello studio delle malformazioni cardiache il gold standard è la CMR, però in età pediatrica, fino ai 9 anni è preferibile utilizzare di routine l'ecocolordoppler, ricorrendo alla risonanza magnetica solo in presenza di persistenti dubbi diagnostici. All'ecocardio è possibile visualizzare i difetti che caratterizzano la

patologia, e studiare le dimensioni e le pressioni nelle quattro camere cardiache, fondamentali per strutturare il percorso terapeutico del paziente. Lo studio all'ecocolordoppler del ventricolo destro risulta più ostico rispetto allo studio delle camere sinistre, in quanto (1) non esistono per lo studio formule semplificate, (2) non ha una forma simmetrica e ben definita, (3) si localizza posteriormente allo sterno, quindi la finestra ecografica è limitata, (4) ed è difficile ottenere un'immagine che mostri l'inflow-outflow. L'ecocardiografia transtoracica permette di visualizzare il grado di stenosi all'efflusso del ventricolo destro a livello infundibolare e dell'arteria polmonare e delle sue diramazioni: le proiezioni parasternale asse corto e sottocostale (coronale e sagittale), sono quelle che assicurano la miglior visione dell'infundibolo e della valvola polmonare e il grado di ipoplasia dell'anulus polmonare, oltre che la deviazione anterosuperiore del setto infundibolare. Studiando, tramite un'analisi statistica con il z-score, il rapporto tra l'area dell'anulus polmonare e la Body Surface Area (BSA), si riescono ad ottenere informazioni su quanto le dimensioni del paziente si discostino dalle dimensioni medie nella popolazione, eliminando il fattore confondente dato delle dimensioni corporee. Sempre tramite una sonda transtoracica, se posizionata in sede parasternale o apicale, si può studiare la sede dei difetti interventricolari (DIV), la grandezza, e aggiungendo il doppler si ottiene anche la direzione e l'entità dello shunt intracardiaco: il color doppler permette anche di misurare le pressioni di riempimento nelle due camere ventricolari. [34] Dalla sede parasternale o apicale è anche possibile studiare la radice dell'aorta, che spesso appare dilatata per via dell'iperafflusso a cui è sottoposta, con sangue proveniente da entrambi i ventricoli. Dalla sede sopracostale è possibile studiare l'arco aortico, con eventualmente le frequenti anomalie associate. [35,36] Lo studio delle coronarie è fondamentale, soprattutto per progettare l'intervento di riparazione, nell'ottica di evitare lesioni iatrogene. Classicamente le arterie coronarie si studiano all'ecocardiografia con una proiezione in parasternale asse corto. In questi pazienti, data l'elevata frequenza di anomalie anatomiche, come l'origine della discendente anteriore della coronaria destra, nel corso dello studio in parasternale

asse lungo e corto è bene spostare la sonda verso la regione anteriore al tratto di efflusso polmonare, per avere una finestra di osservazione a livello delle prime diramazioni.[37] Con l'ausilio del color doppler, studiando la valvola polmonare, è possibile stimare il gradiente pressorio tra ventricolo destro e arteria polmonare, e la pressione media dell'arteria polmonare, che dipendono dal grado del RVOT. L'ecocardiografia transesofagea viene richiesta in sede preoperatoria o intraoperatoria per caratterizzare meglio la morfologia cardiaca, dato che permette di superare il limite fisico della gabbia toracica, nel caso in cui l'ecocardiogramma transtoracico non abbia prodotto immagini soddisfacenti.

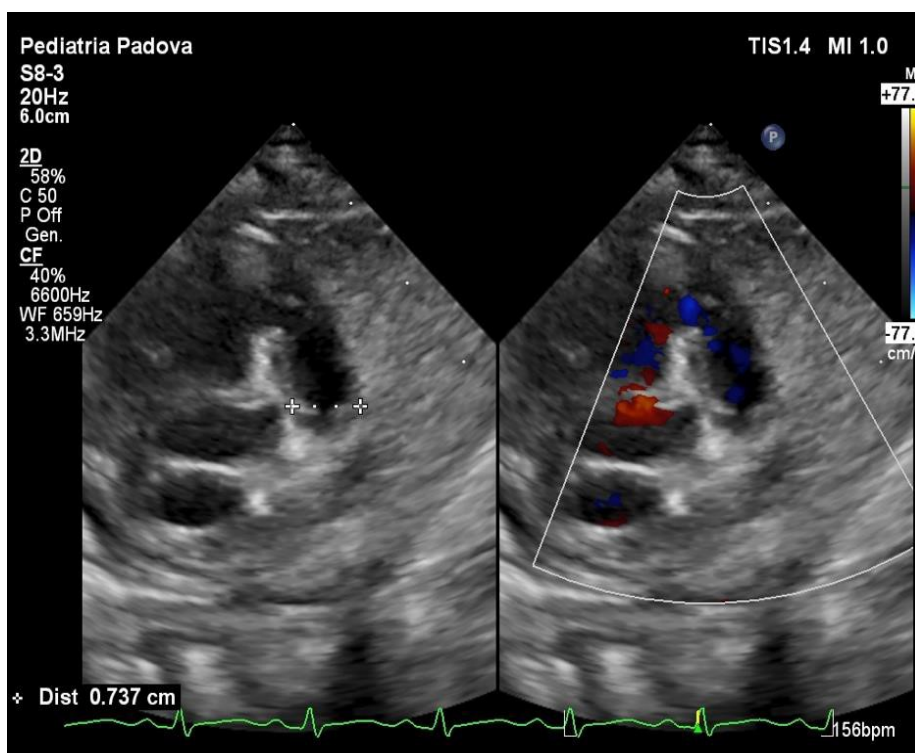


Figura 3 proiezione sottocostale destra obliqua che mostra l'ostruzione nel tratto di efflusso del ventricolo destro dovuta alla deviazione anterosuperiore del setto infundibolare

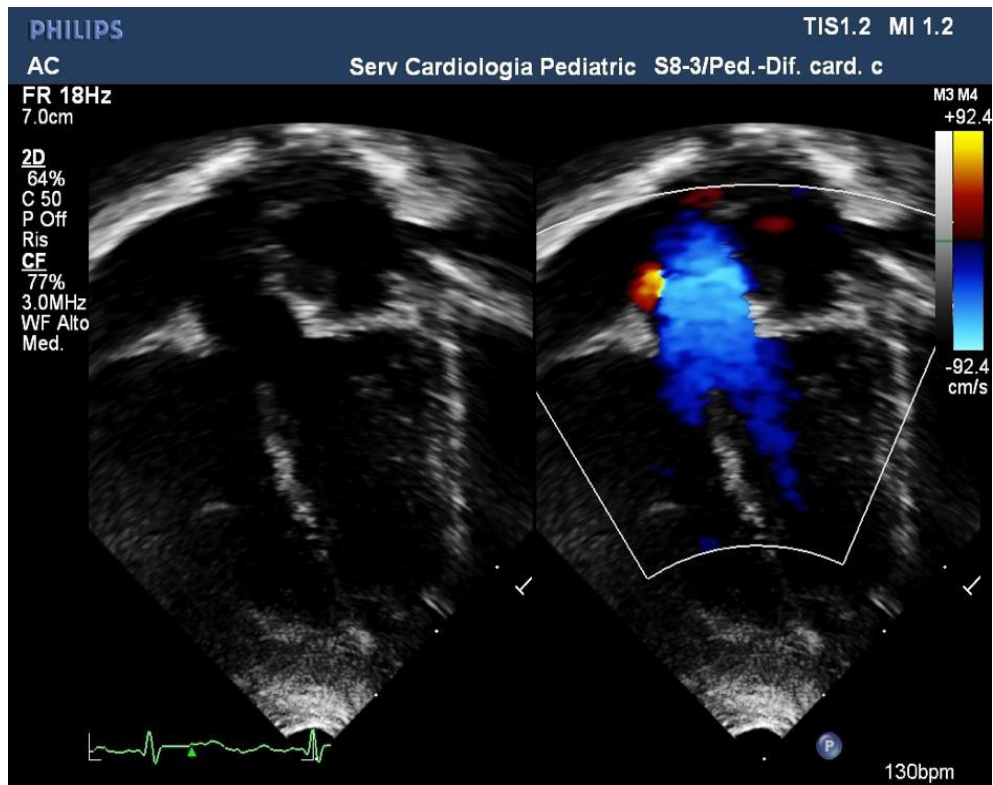


Figura 4 proiezione in parasternale asse lungo che mostra l'aorta a cavaliere dei due ventricoli

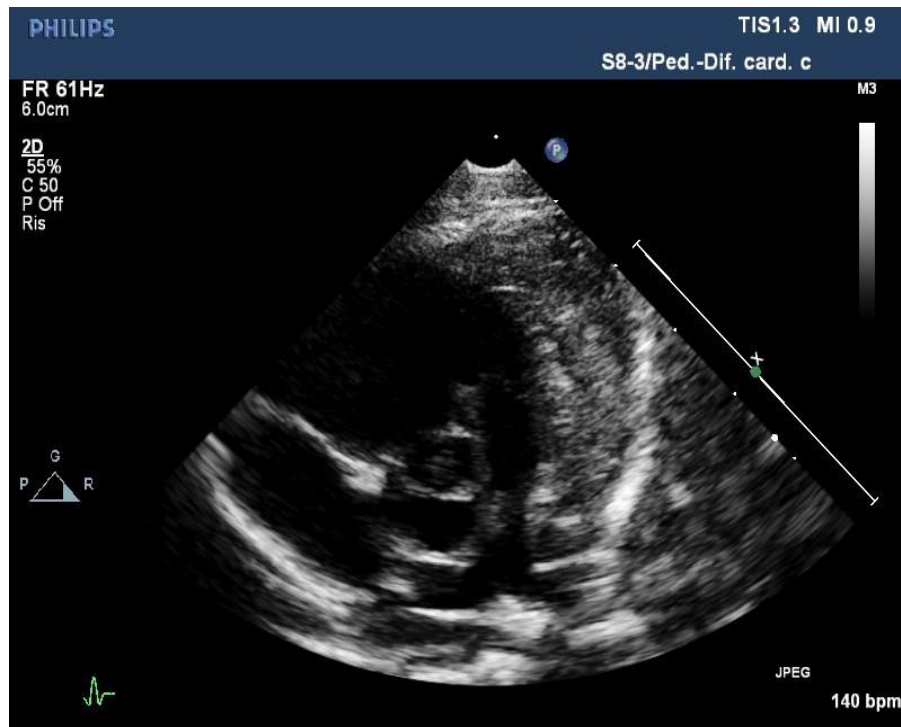


Figura 5 Proiezione parasternale in asse corto che evidenzia i piccoli rami polmonari destro e sinistro, con un restringimento sopra valvolare nel tronco dell'arteria polmonare (freccia bianca) e del ramo sinistro dell'arteria polmonare (freccia gialla)

Tra i vari parametri significativi misurati sulle immagini raccolte durante la seduta si ricordano TAPSE, RVFAC, e RVEDA. La TAPSE, tricuspid annular plane systolic excursion, è misurata con l'ecocardiografia bidimensionale M-mode, ed è la misura dell'escursione dell'anello laterale della tricuspide durante il ciclo cardiaco; valori ritenuti favorevoli sono $TAPSE > 17$, però ci possono essere dei fattori confondenti come il movimento traslazionale del cuore, che fa sovrastimare il TAPSE. Dato che valuta solo una regione miocardica, è poco indicativa in paziente con anomalie cinetiche focali, e risulta aletrata in presenza di rigurgito tricuspidalico o anomalie della parete libera. [38] La RVFAC, ovvero la right ventricular fractional area change, misura l'escursione sia longitudinale che trasversale durante il ciclo cardiaco del ventricolo destro. La RVFAC correla bene con RVEF CMR con $p < 0.001$; il limite principale della FAC è che dipende dall'acquisizione di immagini su piani specifici, e quindi presenta elevata variabilità

interindividuale. L'area del VD tele diastolica , RVEDA, correla molto bene con il RVEDV, il volume telediastolico del ventricolo destro. [39]

2.9.4 SPECKLE TRACKING

Le nuove frontiere dell'analisi ecocardiografica permettono al clinico di studiare, già dalle sequenze ecografiche, la deformazione miocardica. Il primo metodo utilizzato in passato ed ormai in disuso è il calcolo del Doppler tissutale, una tecnica per studiare la funzione miocardica regionale producendo una mappa del ventricolo, con la velocità tissutale codificata tramite colori. Il limite di tale analisi è che non permette la distinzione tra il movimento locale e quello traslazionale del cuore; inoltre è anche influenzata dall'effetto di legamento delle regioni circostanti.[40] La tecnica più recente per la misurazione della deformazione miocardica è lo speckle tracking : viene misurato il movimento degli speckle, che sono delle regioni determinate dall'interazione tra le onde degli ultrasuoni ed il tessuto miocardico, riconosciuti sull'immagine ecografica tramite un software, per ottenere una valutazione oggettiva e quantitativa, globale e regionale, della funzione miocardica. Dato che non è basato sulla misurazione del doppler tissutale, risulta indipendente dall'angolo di acquisizione dell'immagine e dal movimento cardiaco traslazionale.[41] Nello studio del ventricolo sinistro, lo speckle tracking supera i limiti del calcolo della LV EF ecografico per la stima della funzione cardiaca: infatti la LV EF echo viene misurata su una sola proiezione, al contrario della misura LV EF CMR in cui si analizza dettagliatamente la globalità del ventricolo; inoltre presenta bassa riproducibilità. Al contrario lo speckle tracking fornisce a sinistra un parametro più informativo, perchè derivato dall'osservazione globale della camera. Il tracking può avvenire sul piano longitudinale, circonferenziale, e/o radiale. Lo studio procede in maniera semiautomatica: si utilizza un software che analizza le immagini offline tracciando il profilo miocardico, che poi viene perfezionato manualmente. La tecnica di speckle tracking nasce per l'analisi ecografica del ventricolo sinistro, in cui grazie allo studio in 3 proiezioni (4 camere, 3 camere, e 2 camere) si ottiene un'immagine detta ad occhio di bue dove, con prospettiva dalla base verso l'apice, si possono

osservare le misure dello strain dei piccoli segmenti regionali, divisi longitudinalmente in 4 fasce: basali, intermedi, preapicali e apicali. In seguito, la tecnica si è applicata anche allo studio del ventricolo destro, in cui però risulta limitata dalla posizione del ventricolo destro al di sotto dello sterno, che chiude la finestra ecocardiografica, e dalla forma, non assimilabile a quella di un solido geometrico. Nello studio del destro lo strain viene calcolato su un'unica proiezione apicale 4 camere, calcolando il Longitudinal Peak Systolic Strain (LPSS), globale (GLPSS, comprensivo della parete libera e della parete settale) e/o della parete libera (FW LPSS). Nel nostro centro si preferisce calcolare lo strain globale e non della sola parete libera, perché il primo presenta maggiore riproducibilità ed affidabilità. La scelta di calcolare solo la componente longitudinale, e non la radiale o la anteroposteriore, dipende dall'evidenza che in anatomia normale, il maggior contributo alla performance del ventricolo destro deriva dalla contrazione longitudinale [42], e risulta la componente maggiormente ridotta nei pazienti rTOF. Il longitudinal strain analizza la deformazione miocardica diretta dalla base all'apice: infatti durante la sistole si verifica un accorciamento delle fibre miocardiche con movimento traslazionale dalla base all'apice, con conseguente avvicinamento dei Kernels, rappresentato da una curva con trend negativo. I Kernels sono formati da vari speckle ed univocamente determinati dall'orientamento di questi ultimi: costituiscono un'unità funzionale ed il software utilizzato calcola lo strain seguendo il movimento dei kernels durante l'intero ciclo cardiaco. [43].

2.9.5 ESAME RADIOGRAFICO

L'aspetto tipico di una radiografia in paziente TOF mostra un'impronta cardiaca anomala, detta 'cor en sabot', ovvero cuore a forma di zoccolo, di dimensioni normali o lievemente aumentate, con l'apice sul bordo sinistro lievemente sollevato per via dell'aumento delle dimensioni del ventricolo destro. Il tronco dell'arteria polmonare appare concavo per via della stenosi e dell'ipoplasia della valvola ivi presente, si osserva inoltre una diminuzione della trama vascolare polmonare, causata dal ridotto flusso nell'arteria polmonare.

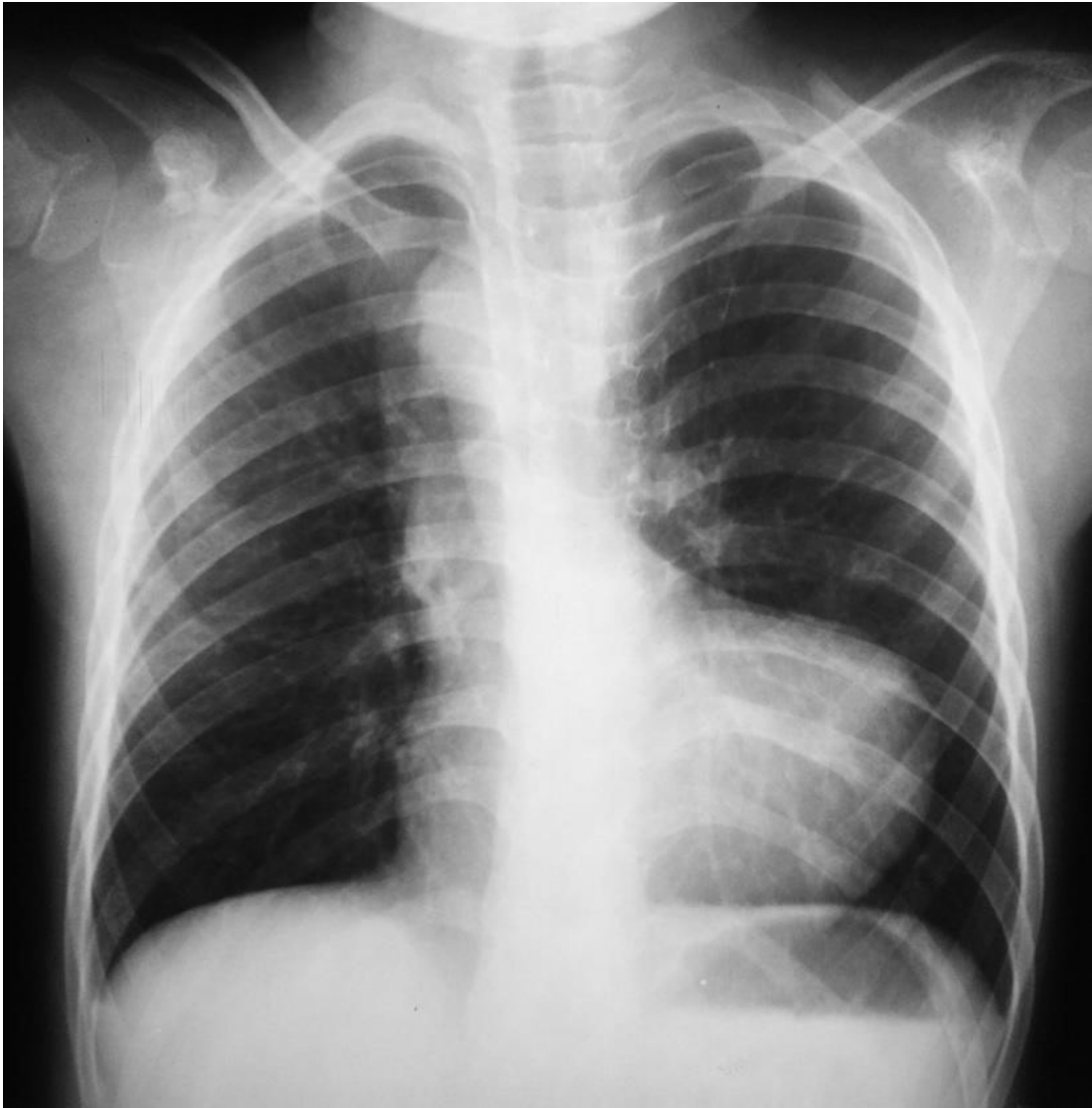

Figura 6 Radiografia del torace in proiezione AP: si osserva ombra cardiaca anomala detta 'cor en sabot' tipico della Tetralogia di Fallot

2.9.6 CATETERISMO

Il cateterismo è un esame poco utilizzato di routine nei pazienti TOF, dato che generalmente si ottengono informazioni sufficienti all'ecocardio, e che tutte le operazioni transcateretere possono fungere da trigger per crisi ipossiche. E' l'esame gold standard per la misurazione dell'entità dello shunt intracardiaco, delle pressioni intracardiache, e della pressione arteriosa polmonare. E' dirimente in caso di dubbi sull'anatomia coronarica, o per valutare il numero e le dimensioni dei MAPCAs in pz con TOF-AP e arterie polmonari ipoplasiche. Tramite iniezione

di contrasto ventricolare è possibile visualizzare anche il RVOT, i rami polmonari e il difetto interventricolare. Un'iniezione selettiva a livello della radice aortica permette di evidenziare l'anatomia delle coronarie, invece a livello dell'arco aortico per caratterizzare le MACPAs. Per quanto riguarda il cateterismo operativo, in pazienti non riparati si possono praticare degli interventi palliativi come lo stenting del RVOT o la valvuloplastica polmonare con palloncino, mentre nei pazienti adulti l'approccio percutaneo è il più utilizzato per la sostituzione della valvola polmonare insufficiente.

2.9.7 RISONANZA MAGNETICA E TC

Nei pazienti pediatrici fino ai 10 anni sia la CMR che la TC sono tecniche di imaging poco utilizzate di routine, però sono utili, in alternativa al cateterismo cardiaco, in caso di analisi ecocardiografiche non sufficientemente efficaci nel descrivere la morfologia delle anomalie presenti. Vi può essere l'indicazione a svolgere queste procedure diagnostiche per definire il più chiaramente possibile l'anatomia del paziente, per pianificare un intervento di riparazione personalizzato. Nei pazienti adulti in follow up sono utilizzate con cadenza dipendente dal substrato patologico. La TC è utilizzata nello studio dettagliato delle anomalie anatomiche dei vasi coronarici, delle arterie polmonari e dei vasi collaterali. [44] La risonanza magnetica cardiaca rappresenta il gold standard per il calcolo dei volumi e per valutare la funzionalità ventricolare. Uno dei vantaggi della risonanza magnetica, come emerge da vari studi in materia, è l'elevata riproducibilità dei risultati, rendendola di fatto operatore indipendente; l'unico parametro che mostra una variabilità lievemente superiore riguarda la misurazione della massa del ventricolo destro. Con la CMR oltre lo studio biventricolare dei volumi e della funzionalità e al calcolo del RP, si studiano anche le anomalie di movimento di parete, l'anatomia dei vasi polmonari e il grado di fibrosi miocardica. La CMR è ideale per il follow up anche perché, al contrario della TC, non espone il paziente a radiazioni ionizzanti; è controindicata in pazienti portatori di devices come pacemakers o in pazienti che soffrono di claustrofobia. [45]. Durante un'esame con CMR, nella prima fase 'in chiaro' si studiano i volumi e l'anatomia cardiaca, e nella seconda fase si inietta il

mezzo di contrasto, il gadolino, per valutare l'entità della fibrosi miocardica. Le aree di fibrosi si localizzano generalmente nei pressi delle cicatrici chirurgiche, ma anche in zone molto distanti da esse, come la giunzione tra il setto ventricolare e la parete libera. L'aumento della componente fibrotica, misurata con l'indice LGE (Late Gadolinium Enhancement), è associata ad un aumentato rischio aritmogeno. Tra gli svantaggi della CMR abbiamo che rappresenta un esame impegnativo per il paziente, di lunga durata e che può necessitare di sedazione, inoltre non è disponibile in tutti i centri. Tutte queste caratteristiche limitano il suo utilizzo di routine.

2.10 TRATTAMENTO CHIRURGICO

L'unico trattamento efficace nei pazienti TOF è la chirurgia riparativa, con risoluzione dei difetti anatomici e delle complicazioni fisiopatologiche. Prima della chirurgia si può sottoporre o meno il paziente ad un intervento di chirurgia palliativa, con l'obiettivo di ridurre gli episodi Tet spells e permettere al paziente di arrivare al secondo intervento più stabile dal punto di vista clinico. Fu Helen Taussing nei primi anni '40, a comprendere che tali bambini non decedevano per insufficienza cardiaca come si credeva, ma bensì per ipossiemia, ed ebbe l'idea di costruire uno shunt sistemico polmonare: insieme a Alfred Blalock e Vivien Thomas applicheranno per la prima volta questa tecnica nel 1944. Lo sviluppo dello shunt Di Blalock Taussing arterioso sistemico-polmonare segna l'inizio di una nuova era della cardiocirurgia pediatrica. Lo shunt BT presto verrà usato come palliazione anche per altri difetti cianotizzanti associati con ridotta perfusione polmonare. La prima riparazione intracardiaca del difetto risale al 1952 e da allora le tecniche chirurgiche sono migliorate enormemente: oggi il intervento riparativo si programma tra i 3 e i 6 mesi di vita, dipendendo dal grado di ostruzione del RVOT e della gravità della clinica che il paziente manifesta. [46]

2.10.1 CHIRURGIA PALLIATIVA

L'intervento palliativo ha lo scopo di aumentare il flusso nell'arteria polmonare. Il sottogruppo di pazienti con tetralogia di fallot in cui si preferisce attuare la

riparazione in due fasi sono quelli che soffrono di Tet spells, i prematuri, quelli che pesano <4kg o che hanno <3 mesi all'intervento. La chirurgia palliativa è da preferire anche nei pazienti con varianti anatomiche come il difetto settale atrio-ventricolare, atresia polmonare, con z-score dell'arteria polmonare minore di 2DS, o con patologie extracardiache come l'enterocolite necrotizzante, la fistola tracheoesofagea o sepsi. Generalmente i pazienti sottoposti a chirurgia palliativa, verranno sottoposti a chirurgia riparativa entro 6 mesi. Il primo intervento di palliazione con creazione di shunt sistemico-polmonare è stato lo shunt di Blalock Taussing, che prevede un'anastomosi termino-laterale tra arteria succlavia e arteria polmonare, tramite un approccio in toracotomia, dal lato opposto rispetto all'arco aortico: l'obiettivo è deviare parte del flusso sistemico verso la circolazione polmonare. Inizialmente non era prevista l'uso di un condotto protesico e si utilizzava l'arteria stessa, che, crescendo con il paziente, provvedeva alle aumentate richieste di flusso polmonare; tra le complicazioni si ricorda il rischio di ischemia per i tessuti a valle dell'arteria succlavia utilizzata. Oggigiorno gli interventi palliativi praticati sono lo shunt modificato di Blalock Taussing, lo stent del dotto arterioso, la valvuloplastica polmonare con palloncino, e lo stent del RVOT. Lo shunt di Blalock Taussing modificato prevede l'interposizione tra la succlavia e l'arteria polmonare ipsilaterale di un condotto protesico in politetrafluoroetilene (PTFE), di diametro variabile a seconda del peso del neonato. In questo modo, rispetto alla tecnica originaria, viene preservata la circolazione del braccio, ed è possibile la rimozione al momento dell'intervento di riparazione. Lo stent del dotto arterioso è previsto in pazienti dotto dipendenti, come coloro che presentano TOF con atresia polmonare. La dilatazione con palloncino viene effettuata su pazienti con marcata stenosi valvolare dell'arteria polmonare. La dilatazione del RVOT, che adesso rappresenta la tecnica di prima linea, avviene prima impiantando uno stent coronarico premontato attraverso la valvola polmonare, e poi dilatando la valvola con un palloncino. Può risultare difficoltosa nei pazienti con tratto infundibolare corto, atresia muscolare del RVOT, o in presenza di arterie polmonari centrali non confluenti: questi pazienti

devono essere trattati con palliazione modificata di B-T o già primariamente con chirurgia riparativa.[47] Tra i vantaggi della riparazione a step, ovvero prima la palliazione seguita a distanza di mesi dalla chirurgia riparativa, si ha che si espone il neonato ad una ridotta dose di stimoli nocivi, come gli anestetici volatili o la macchina ECMO, durante i primi mesi di vita; inoltre migliorano lo sviluppo dell'arteria polmonare, con ridotta necessità di posizionare un patch transanulare. [48] Tra le possibili complicazioni abbiamo il sovraccarico pressorio persistente del ventricolo destro, e l'esposizione all'ipossiemia per un tempo maggiore, con aumentato rischio di degenerazione cardiomiocitaria e deposito di materiale fibroso intracardiomiocitario, che espongono al rischio di disfunzione miocardica, aritmie e morti improvvise. [49] E' stato calcolato che i pazienti sottoposti a shunt sistemici-polmonari presentano un rischio di morte a breve termine del 3-5%. [50]

2.10.2 CHIRURGIA RIPARATIVA

La chirurgia riparativa è l'intervento che permette la risoluzione dei difetti anatomici caratteristici della patologia, anche se non assicura al paziente un outcome emodinamico perfettamente fisiologico. La chirurgia riparativa può essere performata come secondo step dopo l'intervento di palliazione, oppure praticata in elezione a tre/sei mesi di vita nei neonati Pink tets, con lieve ostruzione del tratto di efflusso del ventricolo destro e paucisintomatici. Gli obiettivi della chirurgia sono (1) chiudere del difetto(i) interventricolare(i), (2) ridurre dell'ostruzione nel tratto di efflusso del ventricolo destro, (3) prevenire lo sviluppo in senso ipertrofico del miocardio ventricolare destro, (4) separare la circolazione sistemica da quella polmonare, migliorando la saturazione dell'emoglobina e risolvendo i sintomi da cianosi.

2.10.2.1 APPROCCIO TRANSVENTRICOLARE

Nei primi interventi di riparazione negli anni '50, l'approccio utilizzato è stato quello trans-ventricolare con ingresso in camera ventricolare tramite un taglio sulla parete anteriore del ventricolo destro, con miotomia e miectomia del RVOT. Questo approccio a breve termine assicurava un miglioramento clinico netto, ed i

pazienti avvertivano un importante miglioramento della propria condizione, dovuto principalmente alla risoluzione del RVOT. Studi in follow up però evidenziavano che a lungo termine i tassi di mortalità e morbilità erano elevati: le cause principali erano l'instaurarsi di uno scompenso cardiaco o lo sviluppo di tachiaritmie ventricolari. Entrambi gli eventi dipendevano dalla cicatrice fibrotica postchirurgica che, alterando l'integrità, la geometria e la componente muscolare ventricolare, riducevano la performance in contrazione con conseguente disfunzione di pompa. Inoltre la cicatrice alterava la normale conduzione elettrica del miocardio, con sviluppo di circuiti di rientro, che aumentavano il rischio di sviluppare tachiaritmie anche fatali. Proprio per queste ragioni, i cardiocirurghi attualmente evitano di danneggiare la parete ventricolare e preferiscono l'approccio trans-atriale.

2.10.2.2 APPROCCIO TRANSATRIALE E TRANSPOLMONARE

Da quando si è compreso il potenziale patologico della ventriculotomia, i cardiocirurghi hanno cercato soluzioni alternative all'accesso trans-ventricolare per prevenire tutte le complicazioni antedette e migliorare l'outcome clinico e di sopravvivenza del paziente. Ad oggi nella maggior parte dei centri la procedura chirurgica più diffusa prevede un approccio transatriale, ed i risultati a lungo termine sono eccellenti. [51] La tecnica prevede, dopo il posizionamento di un bypass con cannulazione aortica e bicavale, un'incisione longitudinale dell'arteria polmonare media a cuore battente, con esplorazione delle arterie polmonari per valutarne le dimensioni, e misurazione della valvola polmonare, con eventuale valvulotomia. Successivamente si incide l'atrio destro longitudinalmente e anteriormente alla tinea sagittalis, e per via trans tricuspidalica, previa retrazione dei lembi valvolari, si visualizzano il difetto settale interventricolare e l'ostruzione al tratto di efflusso del ventricolo destro (Figura 6). A questo punto si posiziona un dilatatore calibrato attraverso il ventricolo destro e il tronco dell'arteria polmonare, nell'annulus della valvola polmonare, per valutarne precisamente le dimensioni. Si valutano la posizione del margine anteriore del difetto interventricolare (VSD), e dei lembi della valvola aortica e dell'ostruzione del RVOT

. Quando si opera il neonato precocemente, generalmente è sufficiente una semplice divisione dei fasci muscolari ostruenti, mentre in caso di severa ostruzione del RVOT può essere necessario il posizionamento di un TAP tramite ventricolotomia. In seguito si ripara il difetto interventricolare, utilizzando un patch di pericardio autologo trattato con una soluzione di gluteraldeide (Figura 7). Si prosegue rimuovendo il clamp aortico e , durante la fase di riscaldamento si ripara il RVOT con un patch di pericardio autologo trattato con gluteraldeide, generalmente trasportato in sede attraverso l'incisione nell'arteria polmonare media. In presenza di stenosi anche a livello del tronco polmonare, attraverso l'accesso transannulare si va a posizionare un patch ove necessario per ampliare la stessa. [52] La correzione con patch dell'arteria polmonare con approccio transannulare presenta come inconveniente il danneggiamento della valvola polmonare, con compromissione della funzionalità: si produce una insufficienza con rigurgito polmonare cronico che nel tempo, porta alla dilatazione del ventricolo destro, con disfunzione ed insufficienza ventricolare. Per limitare le complicazioni si sono cercate soluzioni al semplice trans annular patch. Sono stati sviluppati dei TAP con annessa valvola monocuspide, per migliorare la continenza valvolare: si sostituisce una cuspidi con un homograft polmonare criopreservato o con un patch di PTFE ritagliato a forma di goccia. E' cruciale non suturare la cuspidi in modo eccessivamente serrato, per evitare di creare una ostruzione residua al tratto di efflusso a livello dell'annulus(Figura 8). Nonostante questo nuovo approccio migliorasse l'outcome a breve termine, nel lungo periodo la cuspidi era soggetta a deterioramento, con conseguente insufficienza e rigurgito polmonare. Con lo scopo di preservare il più possibile la valvola polmonare nativa, si sono sviluppate le cosiddette 'valve sparing strategies': sono tecniche che puntano a preservare il più integralmente possibile la valvola nativa limitando l'approccio trans-polmonare e trans-infundibolare, per ridurre il rischio di insufficienza valvolare e rigurgito polmonare.[53] Tra queste troviamo la dilatazione dell'annulus polmonare tramite palloncino, altamente conservativa dell'anatomia normale della valvola: si procede praticando inizialmente una

commisurotomia a livello delle cuspidi e disostruendo la regione d'efflusso subvalvolare, successivamente si procede inserendo un palloncino per via trans tricuspidalica delle dimensioni dipendenti normalizzate sul paziente, proporzionali al rapporto dell'area dell'orifizio polmonare e del BSA del paziente. La commissurotomia è fondamentale affinché si determinino le corrette linee di forza, attraverso cui verrà scaricata la pressione esercitata dal palloncino. Si utilizzano palloncini corti (fino a 2 cm) e non complianti, che una volta in sede vengono gonfiati fino a raggiungere la pressione di 10 atm: l'obiettivo è la dilatazione dell'annulus fino a raggiungere uno z-score pari a 0. Se l'annulus polmonare presenta uno z-score <3 si può utilizzare la tecnica n "in-series balloon dilatation strategy", in cui si dilata l'orifizio con palloncini dal diametro progressivamente maggiore, fino a raggiungere delle dimensioni ideali rispetto al BSA. Dopo la dilatazione potrebbe essere necessaria una valvuloplastica, con risospensione delle cuspidi affinché coaptino al meglio tra di loro garantendo una buona continenza; se la dilatazione ha danneggiato le commissure delle cuspidi, è necessario procedere prima con la delaminazione e solo successivamente con la risospensione. Quando l'annulus è severamente ipoplasico, con z-score<4, la delaminazione valvolare può essere estesa fino al miocardio del RVOT, dietro l'asse della valvola polmonare, creando così a questo livello nuove commissure. Occasionalmente le cuspidi della valvola polmonare possono essere estese utilizzando dei piccoli triangolini di materiale protesico, e successivamente risospese. L'arteria polmonare principale viene allargata, ormai con frequenza routinaria, tramite posizionamento di un patch di pericardio autologo, localizzato prossimalmente al di sotto dell'annulus polmonare. [54]. Uno studio di Sasson et al ha coinvolto 163 pazienti operati per TOF, suddivisi in tre gruppi a seconda dell'approccio utilizzato a livello della valvola polmonare: nel gruppo A quelli con tecniche PV-sparing, nel gruppo B coloro con ricostruzione monocuspidale con PTFE, nel gruppo C quelli sottoposti solo a trans annular patching (TAP). L'incidenza di insufficienza polmonare di grado moderato-severo alla dimissione è stata di 8.2% nel gruppo A, 9% nel gruppo B, e 50% nel gruppo C, con $p < 0.001$. I

pazienti del gruppo B sono stati rivalutati anche a distanza e l'85% presentava un insufficienza lieve. [55] Una volta terminata la ricostruzione, si interrompe in bypass cardiopolmonare e per verificare che non ci siano shunt ventricolari residui si monitora tramite ecocardiografia trans esofagea. E' fondamentale anche il rapporto tra le pressioni nel ventricolo destro e nel ventricolo sinistro (RV/LV peak), misurate tramite puntura diretta del ventricolo destro: valori compresi tra 0.5 e 0.7 sono ottimali, mentre valori >0.7 fanno sospettare, in caso di un RVOT correttamente ricostruito, che ci siano altre cause, come una stenosi nei rami delle arterie polmonari, l'ipoplasia delle arterie polmonari periferiche, o una residua ostruzione infundibolare. In assenza di qualsiasi causa organica di ostruzione che chiarisca la natura dell'ipertensione polmonare, si diagnostica ostruzione dinamica del RVOT, che generalmente è ben tollerata e si risolve in 24/48 ore. [52] Tutt'ora non c'è consenso tra quali siano i valori di z-score limite entro i quali è possibile tentare un approccio conservativo, e su quali siano i valori di ostruzione all'efflusso residuo accettabili, pur di conservare la continenza della valvola.

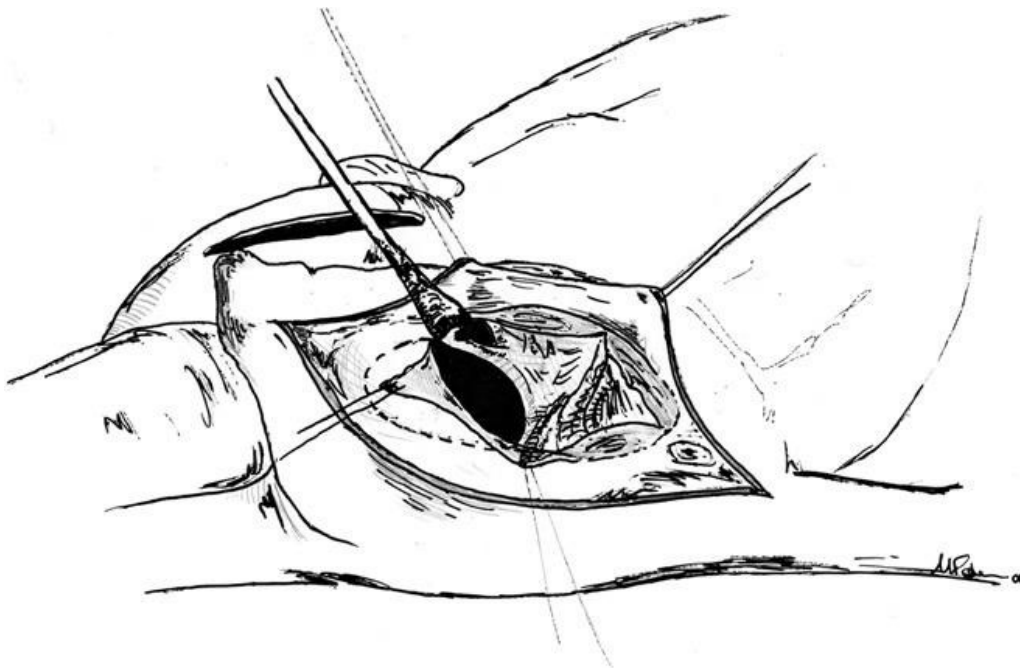


Figura 6 Accesso trans atriale tramite atriotomia. I lembi della valvola tricuspide vengono gentilmente retratti per osservare il difetto settale interventricolare e il RVOT. Si osserva anche l'accesso transpolmonare [52]

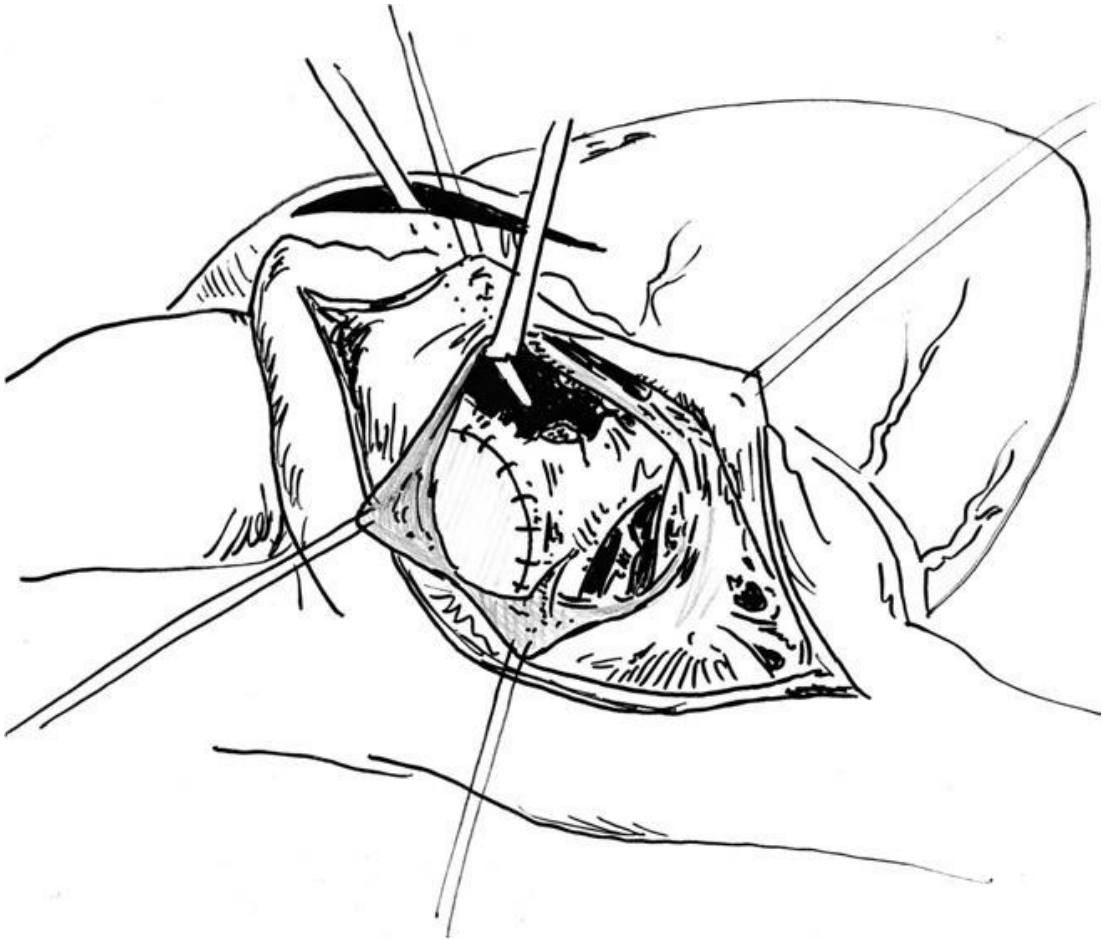


Figura 7 Chiusura del DIV tramite patch di politetrafluoroetilene (PTFE) o di pericardio autologo [52]

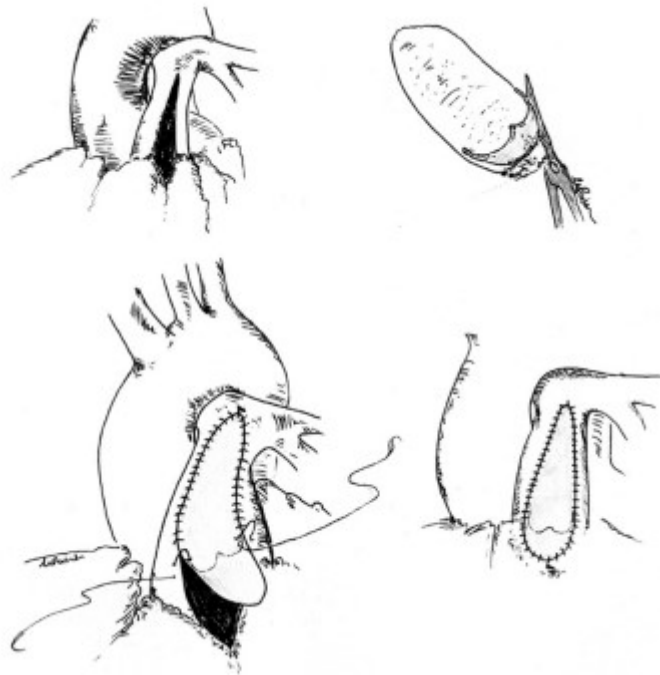


Figura 8 Accesso trans polmonare con ampliamento del tronco polmonare tramite posizionamento di patch con annessa monocuspide valvolare in homograft, per assicurare la continenza valvolare [52]

2.11 PROGNOSE E SOPRAVVIVENZA

2.11.1 COMPLICANZE EMODINAMICHE

Nonostante i miglioramenti delle tecniche chirurgiche, la maggior parte dei pazienti continua ad avere anomalie emodinamiche residue, che aumentano il tasso di morbilità e mortalità. Specificatamente, la risoluzione della stenosi nel tratto di efflusso del ventricolo destro spesso esita in danneggiamento della valvola polmonare, con rigurgito polmonare cronico, che dà inizio ad una cascata patologica che conduce alla dilatazione e disfunzione del ventricolo destro. Meno frequentemente si possono riscontrare altre anomalie funzionali come rigurgito tricuspidalico, difetto interventricolare residuo con shunt sinistro-destro, presenza di collaterali sistemico-polmonari, ostruzione residua del RVOT o stenosi delle arterie polmonari. A livello del VD si registra un aumento dell'overload, della pressione o di entrambi, che nel cronico inducono il rimodellamento ventricolare con dilatazione, ipertrofia, aumento del wall stress, fibrosi interstiziale e

dissincronia. La disfunzione del ventricolo destro conduce inevitabilmente anche alla disfunzione del ventricolo sinistro: si parla di interazione ventricolo-ventricolare. Tra i complessi meccanismi fisiopatologici che contribuiscono all'effetto Bernheim inverso, caratterizzato dalla compromissione diastolica del ventricolo sinistro con deficit di riempimento, riconosciamo (1) lo scivolamento verso sinistra del setto interventricolare causato da un aumento pressorio/volumetrico nel VD,(2) il danneggiamento delle fibre miocardiche condivise, (3) e l'attivazione di fattori genetici e umorali. Infatti la dissincronia del setto influenza anche la contrazione del miocardio ventricolare sinistro, con mancato sincronismo; inoltre la progressiva insufficienza destra riduce il precarico del ventricolo sinistro. Inizialmente l'insufficienza cardiaca biventricolare viene mascherata dai meccanismi compensatori, che permettono una funzionalità cardiaca normale. Il paziente inizia a manifestare gradualmente i primi sintomi dell'insufficienza cardiaca destra e sinistra, sistolica e diastolica: intolleranza all'esercizio fisico, edemi declivi, aritmie e morte prematura.[56]

2.11.2 COMPLICANZE ARITMICHE

Il rischio aritmogeno nei pazienti r-TOF dipende principalmente dall'ostacolo elettrico prodotto dalle cicatrici chirurgiche o da ostacoli naturali alla conduzione, che creano delle vie di ingresso per macro-rientri. I due circuiti principalmente coinvolti in processi aritmogeni sono (1) un flutter atriale che ruota attorno al bordo della valvola tricuspide, con uno stretto corridoio all'istmo tra la vena cava inferiore e l'anello della tricuspide, (2) una rotazione attorno alla cicatrice dell'atriotomia, con uno stretto corridoio di conduzione tra il bordo inferiore dell'incisione e la vena cava inferiore. [57] Il trattamento con cateterismo o tramite chirurgia di questi hotspot aritmogeni è l'approccio efficace per pazienti con aritmie molto frequenti o molto sintomatiche. [58]

2.11.3 MORTALITA' A BREVE TERMINE

Secondo il database delle operazioni su cuori con malformazioni congenite compilato dalla Società Americana dei chirurghi cardiotoracici, la mortalità

perioperatoria per l'intervento di correzione in pazienti con TOF presenta un rischio di mortalità minore del 3%.[59] I principali fattori che influiscono sulla mortalità precoce post operatoria sono la ridotta saturazione dell'Hb con cianosi, la presenza di coronarie con origini anomale, lo sviluppo post-operatorio di un blocco AV per danneggiamento delle vie di conduzione, l'elevata pressione nel VD con ipertensione polmonare, e la necessità di ricorrere l'ECMO. Dalle statistiche risulta che i pazienti che hanno impiantato anche un trans-annular-patch presentano una mortalità perioperatoria maggiore: ciò potrebbe dipendere dal fatto che sono pazienti che partono da una condizione anatomica più complessa, dato che la maggior parte dei centri considera il TAP solo in presenza di grave ipoplasia della valvola (Z score <3) o potrebbe dipendere dalla ventricolotomia effettuata per posizionare il patch. Anche la prematurità, una ridotta BSA, e la presenza di TOF in un contesto sindromico sono fattori che aumentano la mortalità perioperatoria.[60]

2.11.4 MORTALITA' A LUNGO TERMINE

Per quanto riguarda la mortalità a lungo termine, i parametri da valutare sono l'entità dell'ostruzione al tratto di efflusso del ventricolo destro residua e il volume del rigurgito polmonare. In uno studio di Cuypers et al si è stimato che la sopravvivenza post correzione chirurgica dopo 10 anni è all'83%, dopo 20 anni è all'81%, dopo 30 anni al 78% e dopo 40 anni al 71%.[61] I pazienti post chirurgia riparativa devono essere monitorati in maniera sistematica con CMR e ecocolor doppler, per riconoscere lo sviluppo di complicanze ed eventualmente correggerle. Le complicazioni più frequenti sono l'insufficienza polmonare con rigurgito polmonare, la presenza di ostruzione residua nel RVOT, la dilatazione della radice dell'aorta con insufficienza aortica, lo sviluppo di complicanze aritmogene come la tachicardia atriale (TA), la tachicardia ventricolare (TV), o morte cardiaca improvvisa da fibrillazione ventricolare (FV).La disfunzione del ventricolo destro si sviluppa più precocemente nei pazienti che hanno effettuato l'intervento riparativo tramite ventricolotomia, oppure coloro con severa stenosi del RVOT che hanno ricevuto un estesa miectomia/miotomia della regione

infundibolare. Questo è ovviamente causato dalla presenza di cicatrici sul miocardio, che alterano la normale fisiologia meccanica ed elettrica. [62]

L'insufficienza polmonare, causata dal danneggiamento della valvola durante le operazioni di dilatazione, progressivamente porta alla dilatazione del VD, e nel tempo a discinesia con insufficienza ventricolare: la progressione del rimodellamento si valuta agli esami di imaging registrando un aumento dei volumi telediastolici e telesistolici (RVEDV, RVESV), una riduzione della frazione di eiezione, la percezione o la registrazione di aritmie e infine l'intolleranza all'esercizio fisico. La maggior parte dei pazienti, con tempistiche variabili, verrà indirizzato verso l'intervento di valvulazione polmonare, per sostituire la valvola insufficiente. In uno studio del 2021 si è cercato di sviluppare un modello predittivo di outcomes clinico positivo, basato sui dati della risonanza magnetica. L'outcome primario era l'assenza di morte, morte abortita, e tachicardia ventricolare sostenuta; gli outcome secondari erano assenza di aritmie atriali, tachicardia ventricolare non sostenuta e classe NYHA > 2. Si è osservato che la presenza di valori minori di RVEDV e RVESV e LVESV, maggiore frazione di eiezione a destra e sinistra, minore indice di massa sia a destra che a sinistra e diminuzione del rapporto tra massa del ventricolo sinistro e volume sono associati ad un buon outcome. Un modello multivariabile ha individuato come l'aumento della frazione di eiezione del ventricolo destro e una diminuzione della massa del ventricolo destro siano indipendentemente associate con un buon outcome, dopo aver normalizzato i dati in CMR per età. Sono stati inoltre identificati dei cut off associati a good outcome specifici per pazienti con età > 37 anni: frazione di eiezione del ventricolo destro > 42% e massa del ventricolo destro < 39 g/m². [63]. Diversi studi hanno tentato di identificare quali sono i fattori di rischio nei pazienti r-TOF per morte improvvisa e tachicardia ventricolare sostenuta. Khairy et al in uno studio multicentrico su 252 pazienti spTOF, hanno riscontrato che la positività ad uno studio programmato di stimolazione ventricolare, la presenza di rigurgito polmonare moderato-severo, l'anamnesi positiva per sincope, QRS > 180 ms, cardiomegalia all'RX, e contrazioni ventricolari multifocali premature sono

associati ad aumentato rischio di tachicardia ventricolare e/o morte improvvisa .[64]

2.12 REINTERVENTO E PVR

In uno studio di Cuypers et al si stima che fino al 44% dei pz rTOF vada incontro ad un reintervento, chirurgico o percutaneo, in un follow up a 35 anni. [65] E' indicata principalmente in pazienti con stenosi del RVOT, stenosi dei rami polmonari, o rigurgito polmonare: tutti e tre determinano un sovraccarico pressorio o volumetrico del ventricolo destro con dilatazione, rimodellamento e scompenso della camera. Per risolvere l'ostruzione residua del RVOT o dei rami polmonari generalmente si tenta l'approccio percutaneo tramite inserimento di uno stent a livello delle arterie polmonari, in particolare se la stenosi interessa rami distali, si può procedere anche con la dilatazione con palloncino. Per quanto riguarda la valvola polmonare, in caso di insufficienza moderata o severa si procede con la sostituzione valvolare per via generalmente percutanea.

2.12.1 SOSTITUZIONE DELLA VALVOLA POLMONARE (PVR)

Per molti anni il rigurgito polmonare nei pazienti spTOF è stato considerato benigno, e anzi visto come un'occasione per studiare una rara anomalia anatomica quale l'insufficienza polmonare, in assenza di altri fattori confondenti. I fattori che determinano l'entità del rigurgito sono l'area del lume di rigurgito, il gradiente pressorio in diastole tra il tronco polmonare e il VD, la durata della diastole, la capacità delle arterie polmonari e la compliance del ventricolo destro. Nella fase post operatoria il paziente si presenta lievemente tachicardico (quindi con diastole ridotta), con il ventricolo destro ipertrofico poco compliant, ed i rami polmonari ipoplasici: tutti fattori che nel complesso limitano in modo importante il rigurgito polmonare. Nel tempo l'aumento dello stroke del VD permette un maggior sviluppo delle polmonari, si ha una riduzione dell'ipertrofia miocardica e ritorno ad un ritmo sinusale, con allungamento del tempo di diastole: queste condizioni sono favorevoli ad un progressivo aumento dell'entità del rigurgito dalla polmonare. Sempre più clinici osservano che la risposta del VD e del VS all'overload

cronico (a sinistra da insufficienza aortica, molto più comune del rigurgito polmonare) è simile e si può schematizzare in 4 fasi:

- (1) fase di compenso: caratterizzata da ipertrofia sia eccentrica che concentrica: si ha dilatazione della camera ventricolare con aumento del volume telediastolico, shift a destra della curva pressione/volume, però il rapporto massa/volume rimane abbastanza stabile. Si ha aumento dello stroke volume, per garantire un flusso anterogrado sufficiente. Il cuore può rimanere in questa fase di compenso per anni
- (2) fallimento dei meccanismi di compenso: si ha una progressiva dilatazione del VD, non accompagnata da adeguata ipertrofia, con riduzione del rapporto massa/volume. Si ha inadeguata funzione contrattile, con riduzione dello stroke volume, della velocità di accorciamento circonferenziale e della frazione di accorciamento, ma la contrattilità dei miocardiociti risulta adeguata: il problema non è a livello cellulare, ma riguarda la complessità del muscolo cardiaco.
- (3) progressiva dilatazione con peggioramento del postcarico e progressiva disfunzione sistolica globale: la condizione è reversibile nel breve termine se si provvede alla sostituzione della valvola
- (4) la lesione miocardica è irreversibile, sono presenti a livello interstiziale collagene e fibrina. La sostituzione della valvola potrebbe comunque apportare qualche beneficio clinico.

2.12.2 TIMING DELLA PVR

Si riscontra ancora difficoltà nel timing della PVR, in quanto un intervento precoce espone il paziente a maggior numero di reinterventi futuri, mentre l'approccio tardivo può non essere risolutivo della problematica dilatativa. La comunità scientifica (figura 9) concorda che la PVR sia indicata in pazienti molto sintomatici, con insufficienza cardiaca o con aritmie di nuovo riscontro. In assenza di tali reperti clinici, è bene monitorare il paziente in follow up per seguire i cambiamenti nei parametri, in particolare quelli che riguardano i volumi e la funzionalità cardiaca. Le linee guida consigliano un monitoraggio longitudinale del paziente, ed in presenza di progressiva dilatazione, bisogna considerare come cut off i valori di RVEDVi 160mL/m², e RVESVi 80mL/m². [66]

Recommendations	Class ^a	Level ^b
PVRep is recommended in symptomatic patients with severe PR ^c and/or at least moderate RVOTO. ^d	I	C
In patients with no native outflow tract, ^e catheter intervention (TPVI) should be preferred if anatomically feasible.	I	C
PVRep should be considered in asymptomatic patients with severe PR and/or RVOTO when one of the following criteria is present. <ul style="list-style-type: none"> ● Decrease in objective exercise capacity. ● Progressive RV dilation to RVESVi ≥ 80 mL/m², and/or RVEDVi ≥ 160 mL/m²,^f and/or progression of TR to at least moderate. ● Progressive RV systolic dysfunction. ● RVOTO with RVSP > 80 mmHg. 	IIa	C

Figura 9 [66]

In vari studi, tramite l'utilizzo della risonanza magnetica cardiaca, si sono studiati quali fossero i cut-off preoperatori, che permettessero post valvulazione polmonare il rimodellamento inverso del ventricolo destro, con ritorno alla condizione fisiologica. In uno studio di Oosterhof è emerso che nei pazienti con RVEDV $<150-170$ ml/m² nel preoperatorio, è molto probabile che nel post operatorio si possa tornare a valori fisiologici. [67] Therrien et al hanno evidenziato che in presenza di volumi preoperatori di RVEDV >170 ml/m² e RVESV >85 ml/m², è improbabile che il rimodellamento post operatorio conduca a dimensioni normali.[68]. Anche una durata del QRS >180 ms e una RVEF $<45\%$ sono associati con dilatazione e disfunzione persistenti del ventricolo destro. [68] Nel corso dell'operazione di PVR spesso i chirurghi hanno un atteggiamento aggressivo verso il rigurgito tricuspidalico (RT): anche in presenza di un rigurgito moderato, si stima che nel 13-41% dei pazienti il chirurgo proceda con la valvuloplastica dell'anello tricuspidalico. In realtà in diversi studi è emerso che la valvuloplastica tricuspidalica potrebbe essere superflua, in quanto il RT dipende principalmente dalla dilatazione del VT, ed una volta ridotta quest'ultima, anche il RT dovrebbe ridursi. In uno studio di Cramer et al è emerso che post PVR, in pazienti con e senza plastica tricuspidalica, il rigurgito tricuspidalico si era ridotto in entrambi i gruppi, con normalizzazione dei volumi ventricolari, e a sei mesi di distanza non vi era alcuna differenza statisticamente significativa tra i due gruppi. [69]I risultati a

breve termine della PVR sono stati evidenziati da numerosi gruppi di ricerca, in generale si registrano importanti miglioramenti con risoluzione totale o quasi totale del PR, riduzione del 30-40% dei volumi telediastolici e telesistolici del ventricolo destro, RVEF stabile e lieve aumento di LVEF, con importante miglioramento della classe NHYA [70,71].I risultati della PVR appaiono ancora controversi, perchè nonostante si assista ad una riduzione significativa dei volumi con riferito miglioramento dei sintomi da parte del paziente, non è ancora stato dimostrato un vantaggio di sopravvivenza dato che non si osserva miglioramento della frazione di eiezione o riduzione dell'incidenza di tachicardia ventricolare o morte improvvisa(1%/anno VS 1%/anno). [72] In uno studio di Bokma et al una coorte di 977 pazienti spTOF è stata seguita per un periodo medio di 5.3 anni: non si è osservata nessuna differenza tra i gruppi con e senza PVR riguardo l'incidenza di morte improvvisa o tachicardia ventricolare sostenuta. [73]

2.12.3 TECNICHE CHIRURGICHE E PERCUTANEE

Le prime valvole polmonari sono state impiantate con approccio chirurgico (SPVR), mentre dagli anni 2000 è disponibile anche l'approccio percutaneo (TPVR). Le valvole chirurgiche utilizzate si chiamano Espoir, e derivano dalla giugulare bovina decellularizzata. Le prime utilizzate in emodinamica sono state le Melody, derivate dalla giugulare bovina con supporto in platino, successivamente sono state prodotte le Edwards-Sapien, trilobate che derivano dal pericardio bovino, su un telaio di cromo cobalto.[74] Sia la SPVR che la TPVR presentano ottimi risultati in termini di efficacia e di bassa morbilità e mortalità, senza differenze rilevanti nel breve e nel lungo termine. A favore della TPVR vi è la necessità di un minor numero di giorni di ospedalizzazione, da ricollegare alla natura meno invasiva dell'intervento. Contro in alcuni studi emerge un rischio maggiore di miocardite per pazienti operati per via percutanea, in particolare per coloro che hanno impiantato la Melody [75], oltre ad un rischio di compressione delle coronarie del 5%. [76] Generalmente si preferisce l'intervento percutaneo, perché le valvole biologiche in una decina di anni necessitano di essere sostituite, ed evitando reiterate sternotomie si rispetta maggiormente l'integrità del paziente.[77]

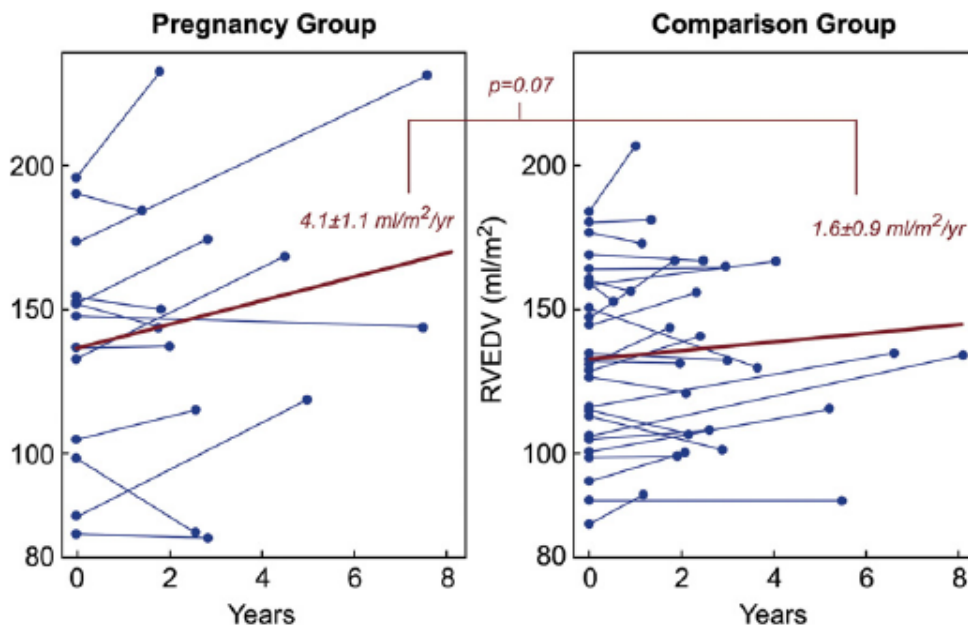
L'approccio percutaneo presenta delle limitazioni anatomiche per quanto riguarda il RVOT: ampi interventi o dilatazioni a livello del RVOT indirizzano verso un approccio chirurgico, dato che per via percutanea mancherebbe l'architettura di sostegno alla valvola da impiantare, caratterizzata da dimensioni ridotte rispetto a quelle impiantate per via chirurgica. [78,79]

2.13 GRAVIDANZA NELLE DONNE rTOF

Un'altra questione, sempre legata alla maggiore aspettativa di vita dei pazienti spTOF, è che sempre più donne, raggiungendo l'età adulta, manifestano il desiderio di intraprendere una gravidanza: ciò rappresenta una nuova sfida medica, e per questo molti clinici e ricercatori stanno studiando come monitorare e prevenire complicanze in queste pazienti, in una fase molto delicata della loro vita. La gravidanza è un periodo di grandi cambiamenti nella fisiologia dell'organismo femminile: in particolare a livello cardiovascolare, per garantire una maggior perfusione ed ossigenazione dei tessuti periferici, si osserva un aumento della gittata cardiaca tra il 30 e 50%, un aumento della frequenza cardiaca di 10- 20 battiti/ minuto e una riduzione delle resistenze periferiche del 30%. L'apparato cardiovascolare risulta quindi molto sollecitato, e il sospetto è che questi cambiamenti parafisiologici possano accelerare il rimodellamento del ventricolo destro, conducendo più velocemente la paziente ad uno stato di disfunzione ventricolare destra, destro-sinistra e/o scompenso cardiaco. [80]. Circa il 10% delle donne sviluppa, durante o dopo la gravidanza, delle complicanze a breve termine, in particolare aritmie sopraventricolari. Uno studio di Quattrone & alt ha coinvolto 80 donne r TOF, di cui 25 nullipare, valutando come outcome primario lo sviluppo di aritmie ventricolari. L'età media è minore nelle nullipare rispetto alle multipare (31+-9 vs 41 +-9 p<0.01.). E' emerso che in 17 hanno sviluppato AV: 16 di queste fanno parte del gruppo delle donne che ha avuto una o più gravidanze. La prevalenza di AV nella coorte di donne con gravidanze è 31% (16/55), mentre quella nella corte di donne nullipare è 4% (1/25). Il 94% degli eventi di aritmie ventricolari si è verificato in donne con pregressa gravidanza. Il rischio di presentare un'aritmia è maggiore nelle donne con gravidanze passate

anche quando i dati vengono normalizzati sull'età: quelle con gravidanza passata presentano un OR di 12,9 (IC 1.5 vs 113.2 p=0.02). Tra le 17 con AV, in 9 è stata trovata una aritmia ventricolare non sostenuta grazie ad un holter 24h, mentre nelle 8 rimanenti la diagnosi è stata fatta grazie alla presenza di sintomi e segni clinici.[81] In uno studio di Balci & co sono state osservate 123 gravidanze su 74 donne rTOF. I più frequenti eventi cardiovascolari sono state le aritmie clinicamente significative con 8 casi registrati (6.5%), di cui 4 con fibrillazione atriale o flutter, e in 4 con tachicardia ventricolare sintomatica. 2 donne (1.6%) con rigurgito polmonare severo hanno sviluppato scompenso cardiaco durante il terzo trimestre. In 22 donne (17.7%) si è osservato un peggioramento della classe NYHA, però solo in 3 tale peggioramento è persistito anche nel post gravidanza. Per quanto riguarda gli outcome ostetrici si è osservato un rischio maggiore di emorragia massiva post parto (2.9 vs 1.5, senza alcuna associazione con la terapia anticoagulante; inoltre, si è registrata una aumentata incidenza di parti cesari rispetto alla media della popolazione tedesca (20% vs 6.5%), anche se solo in 1 caso su 5 l'indicazione era legata a cause materne cardiache. Si registra un aumentato tasso di mortalità neonatale (6.4 vs 0.9), si sospetta in gran parte dovuto alla aumentata incidenza di parti prematuri. [82] Per quanto riguarda le complicanze a lungo termine, il sospetto è che l'aumento della gittata cardiaca e la riduzione delle resistenze, con aumento del volume totale circolante promuovano la progressione della dilatazione del ventricolo destro. In uno studio di Assenza et al sono state considerate 39 pazienti donne r TOF, di cui 13 primipare, con almeno 2 risonanze magnetiche, una baseline e una per il follow up. La scelta dei controlli è stata fatta selezionando nel pool di pazienti donne nullipare r TOF quelle con parametri baseline alla CMR più simili del gruppo dei casi (figura 10). Ne è risultato che nel gruppo dei casi si è registrato un aumento medio di RVEDV di 12 ml/m² (137.4 vs 149.4p=0.02); nel gruppo dei controlli l'aumento non è stato così significativo (132.6 vs 136.9 p=0.25). Un possibile fattore confondente potrebbe essere che le donne dei casi presentano valore baseline di RVEDV maggiori di 4.8 ml/m² in media, ciò significa che sono in una

fase più avanzata di disfunzione del ventricolo destro. Il RVESV nei casi passa da 68.7 a 75.3 $p=0.07$, registrando un aumento di 6.6 mL/m²; nei controlli il valore varia da 68.3 a 73.3 con $p=0.12$, registrando un incremento di 5 mL/m²: anche in questo caso l'aumento è più marcato nel gruppo delle donne con gravidanza, ma meno marcato rispetto a quello del volume telediastolico. La frazione di eiezione non presenta variabilità significativa tra i due gruppi (CASI 50.3 vs 49.6 $p=0.70$, CONTROLLI 48.7 vs 46.9 $p=0.14$). Riguardo la frazione di rigurgito, i casi avevano valori baseline più gravi dei controlli, con una frazione di rigurgito PR maggiore (34.4±5.2 vs 27.4±4.5%, $p=0.14$), ciò nonostante, nel follow up non si sono registrate differenze significative (CASI 34.4±5.2 vs 35.4±5.0 $p=0.64$ CONTROLLI 27.4±4.5 vs 28.8±4.4 $p=0.34$). Per quanto riguarda il cuore sinistro i controlli avevano valori di LVEDV baseline maggiori ma l'incremento nel follow up è stato contenuto (CASI 70.7±3.4 vs 71.9±4.0 $p=0.60$ CONTROLLI 80.5±2.4 vs 83.1±2.8 $p=0.18$). Riguardo al RVEDV, si è osservato che escludendo il terzile con volumi maggiori, l'incremento di volume nel follow up è simile tra casi e controlli; invece, nelle pazienti con RVEDV > 152 ml/m² l'incremento è stato notevole: ciò suggerisce che il cambiamento emodinamico durante la gravidanza non affetta in maniera omogenea tutte le pazienti, ma è più grave nelle donne che presentano da un quadro alla risonanza magnetica più grave.



	<i>Pregnancy Group</i>		<i>Comparison Group</i>		
<i>Baseline RV EDV (ml/m²)</i>	<i>N</i>	<i>Slope ± SE (ml/m²/year)</i>	<i>N</i>	<i>Slope ± SE (ml/m²/year)</i>	<i>p</i>
I tertile: 72-115	4	-6.4±3.6	9	-0.6±1.8	0.16
II tertile: 115-152	4	-1.6±1.6	9	-0.6±1.2	0.63
III tertile: 152-196	5	5.8±1.6	8	-0.1±2.2	0.04

Figura 10

Per studiare la correlazione tra la dilatazione del ventricolo destro e il peggioramento del rigurgito polmonare il gruppo di ricerca ha suddiviso i pazienti in base all'entità del rigurgito nella CMR baseline in mild se $PR < 30\%$ (4 CASI e 11 CONTROLLI) e gravi se $> 30\%$ (9 CASI e 15 CONTROLLI), ponendo poi in ordinata il RV EDV (figura 11). Si osserva come nel gruppo di controllo la pendenza della curva rossa sia sempre minore rispetto a quella dei casi, e che la pendenza maggiore si registra nel gruppo in gravidanza con rigurgito baseline già grave. Questo significa che, a parità di rigurgito, si osserva un aumento del RV EDV sempre maggiore nel gruppo della gravidanza.[83]

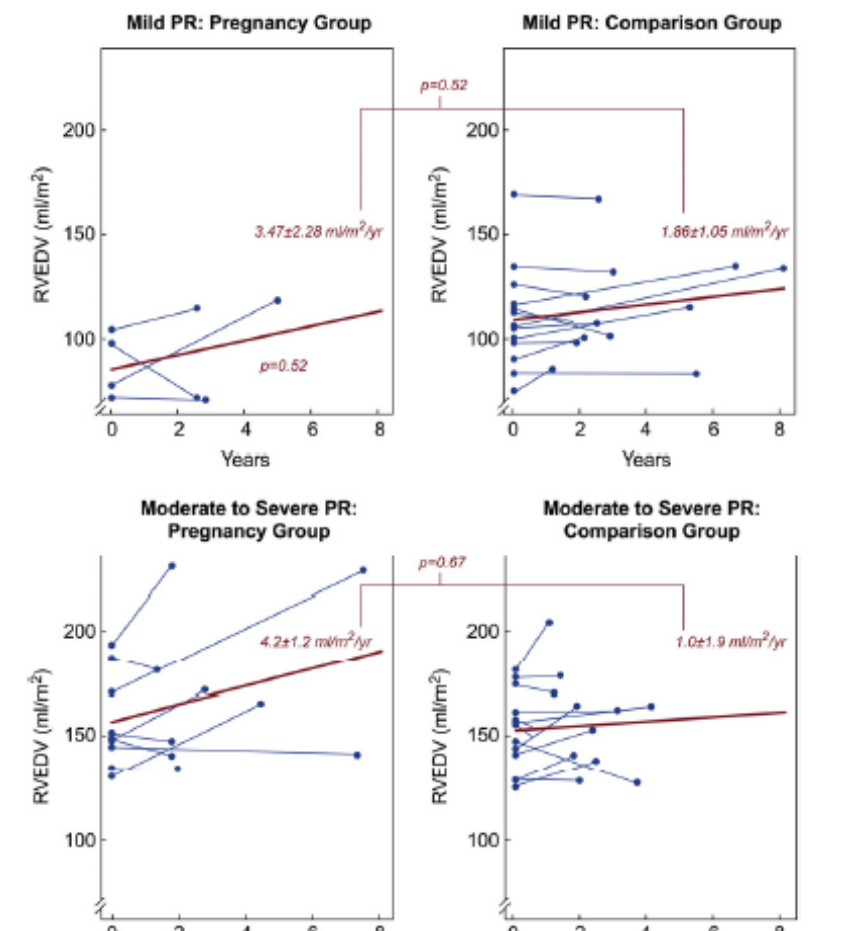


Figura 11[80]

In uno studio di Duarte et al sono state analizzati gli esami ecocardiografici di 17 donne rTOF realizzati in epoca preconcezionale, durante il terzo trimestre di gravidanza e entro 4-6 settimane dal parto: non si sono osservate variazioni nella frazione di eiezione del ventricolo sinistro. Per quanto riguarda lo strain longitudinale, si sono osservate delle differenze statisticamente significative tra valori del terzo trimestre e valori post partum, ma non tra valori baseline e post partum, come riportato in figura 12.

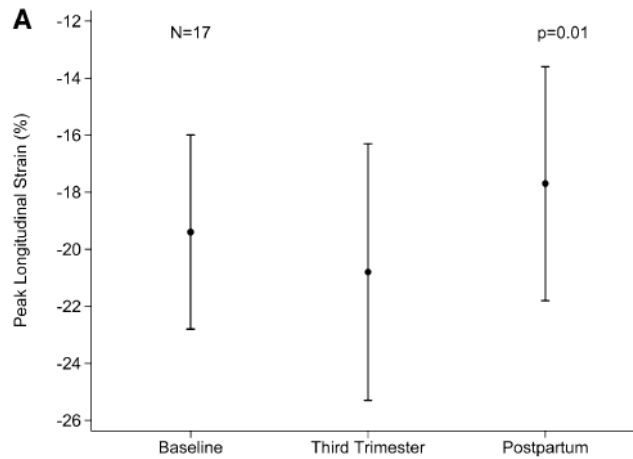


Figura 12

Questo studio è in contrasto con altri in cui si afferma che i cambiamenti strutturali durante la gravidanza siano irreversibili, anche se sono necessari studi più approfonditi, su una coorte di pazienti più grande e con follow up più a lungo termine. [84] In uno studio retrospettivo di Yamamura et al si è valutato come l'impianto di una valvola polmonare possa modificare l'outcome delle donne spTOF nel post gravidanza. I criteri di inclusione in questo studio erano che le donne rTOF avessero (1) effettuato una CMR baseline, ed una per il follow up, eseguita entro 3 anni dalla gravidanza, e (2) che in caso di impianto di PVR, la CMR baseline fosse stata eseguita almeno dopo 6 mesi. Si è così selezionata una coorte di donne PVR- di 22 e PVR+ di 7, di cui 5 con impianto chirurgico e 2 percutaneo. Osservando i dati della CMR si osserva che nei pazienti PVR – si è registrato un aumento dei volumi del ventricolo destro sia EDV (PRE 157 ± 28 vs POST 166 ± 33 ml/m², $p=0.003$), sia ESV (PRE 82 ± 17 vs POST 89 ± 20 ml/m², $p = 0.003$), senza cambiamenti significativi nella frazione di eiezione del ventricolo destro (48 ± 3 vs 47 ± 3 $p=0.14$). Per quanto riguarda i PVR + l'unico dato statisticamente significativo è l'aumento della massa indicizzata del ventricolo sinistro (53 ± 10 vs 59 ± 4 $p=0.02$). Confrontando il tasso di cambiamento tra PVR- e PVR+ risulta che il tasso di variazione di RVESV di $+3.7 \pm 5.0$ PVR- vs PVR+ -2.2 ± 5.0 ml/m²/year, $p = 0.03$ è statisticamente significativo, mentre quello di RVEDV ($+5.5 \pm 8.5$ PVR- vs

PVR + -2.5 ± 4.9 ml/m²/year), $p = 0.07$ non lo è. Questo perché, come già emerso da studi precedentemente citati, il dato del volume telediastolico destro è fortemente condizionato dal notevole incremento nel terzo terzile, ovvero nelle pazienti più gravi: RVEDVi **terzile superiore** $+12.9 \pm 10.1$ ml/m²/year vs $+2.0 \pm 4.9$ ml/m²/year nel **terzile inferiore**, $p=0.03$; RVESVi **terzile superiore** $+7.7 \pm 6.2$ versus $+1.8 \pm 3.1$ ml/m²/year **terzile inferiore**, $p = 0.04$) Da questo studio emerge che le donne senza PVR hanno avuto un incremento importante dei Volumi del ventricolo destro nel post gravidanza, soprattutto quelle in una condizione moderata-grave, con RVEDVi >161 ml/m² e RVESV>85 ml/m², mentre quelle che avevano sostituito la valvola polmonare hanno dimostrato maggiore stabilità nei volumi di destra. Da questo, dicono gli autori, non bisogna dedurre che la PVR pre-gravidanza debba essere una scelta di routine, soprattutto perché gli outcome materni e neonatali tra PVR+ e PVR- sono simili, ma sicuramente, in attesa di nuovi studi, deve essere valutata nel contesto della visita preconcezionale. [85]. In conclusione, le donne r-TOF con una dilatazione del ventricolo destro da lieve a moderata possono essere rassicurate che è improbabile che la gravidanza causi un peggioramento della loro condizione; al contrario, nelle donne con dilatazione grave, la situazione è ben diversa e rischiano un netto peggioramento al termine della gravidanza, per questo bisognerebbe valutare la PVR pre-gravidanza.

3. SCOPO DELLO STUDIO

I pazienti TOF post riparazione chirurgica presentano persistenti anomalie emodinamiche, che aumentano la morbilità e la mortalità a lungo termine. A 20 anni dall'operazione di riparazione il 90% dei pazienti sopravvive [86], ma spesso riferiscono complicanze come intolleranza all'esercizio fisico, progressivo scompenso, fenomeni aritmici e/o morte. La cascata di eventi fisiopatologici inizia con il danneggiamento della valvola polmonare durante l'operazione di disostruzione del RVOT, con conseguente insufficienza valvolare e rigurgito, overload volumetrico cronico che conduce a dilatazione, rimodellamento e disfunzione del ventricolo destro. Il rimodellamento della camera causa anomalie a livello dell'anulus tricuspidalico, con sviluppo di rigurgito nell'atrio destro. Generalmente il rigurgito polmonare è ben tollerato per molti anni ed il paziente si presenta asintomatico, fino a che si raggiunge una situazione di grave dilatazione del ventricolo destro con disfunzione sistolica e scompenso progressivamente sintomatico. La disfunzione ventricolare origina dalle camere destre, ma si propaga anche alle sinistre nel cosiddetto fenomeno di ventricular-ventricular interactions, con disfunzione sinistra. Per limitare il rigurgito polmonare e tentare di invertire il processo di rimodellamento ventricolare, molti pazienti vengono avviati alla PVR, registrando in alcuni casi miglioramento e riduzione dei volumi del ventricolo destro, ed in altri casi scompenso persistente con fenomeni aritmici e morte. La risonanza magnetica cardiaca ad oggi rappresenta il gold standard nello studio delle cardiopatie congenite, perché garantisce un'analisi morfologica e quantitativa approfondita, operatore indipendente e con alto indice di replicabilità. Tra gli aspetti negativi della CMR si sottolinea il costo elevato, la lunga durata della seduta (circa 1h), la limitata disponibilità dei macchinari; inoltre l'utilizzo in pazienti pediatrici necessita spesso di sedazione, per garantire l'acquisizione di immagini di qualità adeguata. Dai limiti di applicabilità della CMR nasce l'esigenza di esplorare più a fondo le potenzialità dell'ecocardiografia, esame di prima linea nel monitoraggio dei pazienti post-TOF, attraverso lo studio di nuovi parametri in grado di riconoscere, già in un esame di routine, i pazienti

che devono essere avviati ad un monitoraggio più serrato con CMR. Il calcolo della deformazione miocardica tramite il tracciamento degli speckle è una tecnica giovane, e la letteratura scientifica è ancora limitata. L'obiettivo primario è caratterizzare il processo di rimodellamento ventricolare nei pazienti sottoposti a sostituzione della valvola polmonare affiancando al classico studio con CMR, lo studio ecocardiografico con nuovi parametri come il RV GLS calcolato con STE. L'obiettivo secondario dello studio è valutare il grado di correlazione tra i parametri di CMR utilizzati dalle linee guida per il monitoraggio dei pazienti nel pre e post PVR, con i valori di speckle tracking e altri parametri ecocardiografici, al fine di evidenziare correlazioni che permettano di inquadrare la disfunzione sistolica e il grado di severità del PR già ad un esame di prima linea come l'ecocardiografia, per ottimizzare il timing della CMR e della PVR.

4. MATERIALI E METODI

4.1 PROTOCOLLO DI SELEZIONE

Questo è uno studio sperimentale retrospettivo ed in parte prospettico. I pazienti selezionati sono stati seguiti nel reparto della Cardiologia Pediatrica dell'Azienda Ospedaliera di Padova. Sono stati selezionati i pazienti portatori di valvola polmonare sottoposti a PVR tra Luglio 2015 e Settembre 2021, che rispettavano i seguenti criteri di inclusione:

- Diagnosi prenatale o perinatale di Tetralogia di Fallot, classica o in associazione ad altre anomalie quali atresia polmonare, aplasia polmonare, ventricolo destro a doppia uscita, canale atrioventricolare, o presenza di difetti multipli del setto interventricolare.
- Esecuzione dell'intervento chirurgico correttivo. L'esecuzione dell'intervento palliativo non rappresenta un criterio di esclusione.
- Follow up strumentale con risonanza magnetica cardiaca e ecocolordoppler. Devono essere disponibili almeno un esame per tipologia con data antecedente la PVR. In due pazienti le risonanze magnetiche, una pre PVR ed una di follow up, non sono state eseguite presso la radiologia pediatrica di Padova ma sono state ugualmente considerate.
- Esecuzione della PVR, per via chirurgica o percutanea
- Monitoraggio post PVR con CMR e ecocolordoppler: devono essere disponibili almeno un esame per tipologia con data successiva alla PVR

Sono stati esclusi dallo studio i pazienti che presentavano dati incompleti alla risonanza magnetica, in particolare impossibilità di risalire ai volumi delle camere ventricolari telesistolici e telediastolici o con sequenza ecografiche che non permettessero il calcolo dello speckle tracking. La selezione ha portato alla formazione di una popolazione di 15 pazienti, 7 maschi e 8 femmine, con età media alla data della PVR di 25,5 anni, DS di 13,48 anni.

4.2 PAZIENTI

Le informazioni anagrafiche e cliniche necessarie per lo studio sono state ottenute tramite la consultazione delle cartelle cliniche personali, disponibili sulla piattaforma dell'Azienda ospedaliera di Padova 'Galileo'. Per ogni paziente sono stati esaminati documenti clinici, dati di imaging, elettrofisiologici e di outcome. Inizialmente sono stati inclusi sono coloro che hanno affrontato l'intervento di PVR a Padova; successivamente è stato incluso anche un paziente che ha effettuato la PVR in un'altra struttura.

4.2.1 DATI ANAGRAFICI

I dati anagrafici raccolti sono sesso, data di nascita, diagnosi cardiologica primaria, e sindromi e/o anomalie genetiche associate.

4.2.2 DATI CLINICI

Sono stati collezionati i dati riguardanti l'intervento di PVR: è stato valutato se la sostituzione sia avvenuta tramite chirurgia o per via percutanea, oltre al tipo di valvola utilizzato (Melody, Sapien..). Se un paziente presentava nella propria storia clinica più di un intervento di sostituzione della valvola polmonare, è stato scelto il più recente, considerando il periodo di svolgimento dello studio.

4.2.3 DATI DI RISONANZA MAGNETICA CARDIACA

Per quanto riguarda l'esame di CMR pre-valvulazione, è stato valutato quello con la data più prossima a quella dell'intervento. Per la CMR post-valvulazione, è stato valutato l'esame eseguito successivamente all'intervento. Tutti gli esami sono stati eseguiti con uno scanner RM da 1,5 T (Philips Medical System, Best, The Netherlands), utilizzando un protocollo di imaging equivalente per la raccolta di dati volumetrici e di funzione biventricolare. Per ogni paziente sono stati raccolti i dati di peso e altezza, necessari per il calcolo del BSA (body surface area), utilizzato per normalizzare i dati volumetrici raccolti. Una copia digitale dell'esame di imaging CMR è stata archiviata in forma anonimizzata, ed una copia è stata inviata al laboratorio di imaging CMR per l'analisi. I dati raccolti sul ventricolo destro sono la misura del volume telediastolico (RVEDV), del volume telesistolico (RVESV), e la

frazione di eiezione (RVEF) e la percentuale di rigurgito della valvola polmonare (%PR); sul ventricolo sinistro è stata misurata la frazione di eiezione (LV FE). E' stato inoltre valutato l'LGE, Late Gadolinium Enhancement, per evidenziare la presenza di fibrosi. La sequenza di impulsi utilizzata è il sistema Phase Sensitive Inversion Recovery (PSIR). I volumi sono stati calcolati sulle sequenze cine-SSFP in asse corto, valutando le fasi del ciclo cardiaco visivamente e tracciando i contorni manualmente. Le immagini in asse lungo, quattro camere e due camere, sono state utilizzate come riferimento crociato per aiutare nell'identificazione del miocardio ventricolare, da includere nel calcolo del volume della camera cardiaca. Una volta identificata la fase TD o TS si è marcato il perimetro endocardico; i muscoli papillari del ventricolo sinistro e le trabecole principali del ventricolo destro non sono stati inclusi nel calcolo del volume sanguigno, ma bensì conteggiati come massa miocardica (Figura 13). In seguito è stata valutata l'eventuale presenza di rigurgiti valvolari in particolare a livello della valvola polmonare e tricuspide (PR e TR).

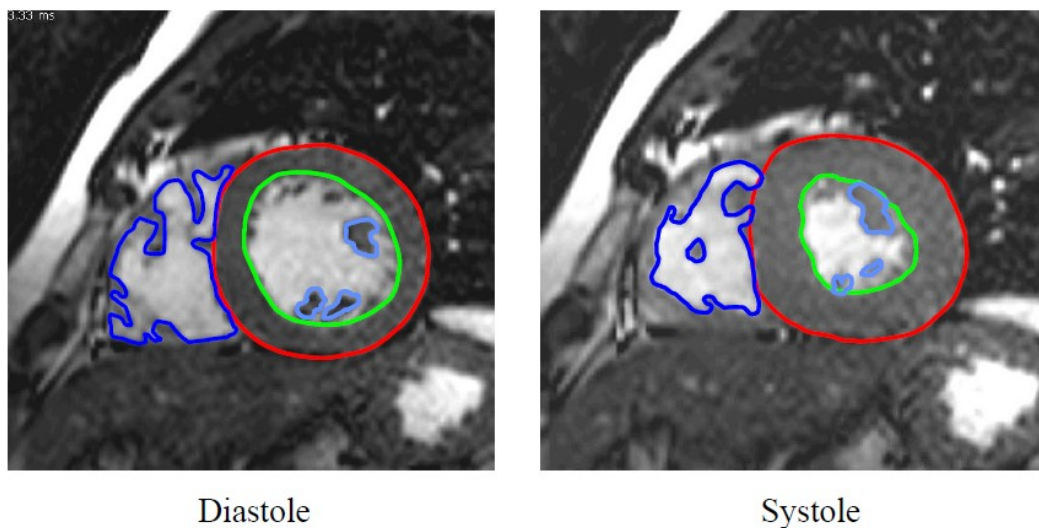


Figura 13 CMR con proiezione in asse corto, calcolo dei volumi telediastolici (a sinistra), e telesistolici (a destra) del ventricolo destro (in blu) e sinistro (in rosso il miocardio, in verde l'endocardio). I muscoli papillari del VS e le trabecole principali del VD (ad esempio, la banda settale) sono stati esclusi dal volume sanguigno e considerati parte della massa miocardica.

4.2.4 DATI DI ECOCARDIOGRAFIA

Sono stati misurati in ogni paziente, pre e post valvulazione:

- TAPSE: la misura dell'escursione della valvola tricuspide dal piano valvolare durante un ciclo cardiaco
- RVEDA: l'area telediastolica del ventricolo destro
- RVESA: l'area telesistolica del ventricolo destro
- RVFAC: la frazione di variazione delle aree del RV (Area telediastolica - area telesistolica/area telediastolica)
- RVEDD1: diametro basale del ventricolo destro
- RVEDD2: diametro intermedio del ventricolo destro

L'ecocardiografia transtoracica è stata eseguita utilizzando l'ecografo Philips EPIQ 7C Release 1.8, e le registrazioni memorizzate digitalmente per l'analisi offline. La TAPSE è stata misurata nella proiezione apicale quattro camere in M-mode; le aree telediastoliche e telesistoliche del ventricolo destro sono state valutate nella stessa proiezione apicale 4 camere e da queste misure, successivamente è stata calcolata la FAC. I due diametri ventricolari sono stati misurati con la stessa proiezione apicale quattro camere, RVEDD1 a livello della base, mentre RVEDD2 nella regione intermedia.

4.2.5 DATI DI SPECKLE TRACKING

Nel nostro studio è stato calcolato lo strain longitudinale globale del ventricolo destro, cioè comprensivo di parete libera e setto. Si studia la componente longitudinale, perchè è la componente che risulta significativamente ridotta rispetto ai controlli.[87] Si è utilizzato l'ecografo Philips EPIQ 7C Release 1.8 per l'acquisizione delle sequenze cinetiche di durata di almeno 3 cicli cardiaci. La proiezione utilizzata è stata la apicale 4 camere, in modo che comprendesse il setto interventricolare, l'apice e la parete libera fino all'annulus della tricuspide. Le sequenze sono state analizzate offline con EchoPac, un software sviluppato per l'analisi del ventricolo sinistro, ma utilizzato anche a destra in assenza di prodotti più specifici. Selezionato il ciclo cardiaco si procede con l'analisi AFI: con l'opzione

'3 click' si schematizza la geometria del ventricolo, individuando la base del setto, la base della parete libera e l'apice. A questo punto il software elabora l'immagine: nel caso in cui si noti che il profilo disegnato non include completamente lo spessore del miocardio, si può correggere sia la posizione dei riferimenti, sia lo spessore da analizzare. Nell'elaborato finale il software offre una misura del global longitudinal strain, e permette di vedere anche lo strain regionale del ventricolo, dividendolo in 6 piccoli segmenti: basali intermedi e apicali, rispettivamente del setto e della parete libera. La misura dello strain globale è una media pesata dello strain dei 6 segmenti individuati. Le regioni in blu sono quelle maggiormente ipocinetiche, mentre in rosso ci sono quelle dove si è registrata maggiore deformazione miocardica.

4.2.6 OUTCOMES

L'outcome primario dello studio è la caratterizzazione del rimodellamento ventricolare in seguito alla sostituzione della valvola polmonare, attraverso lo studio dell'evoluzione dei parametri ecocardiografici, in particolare lo speckle tracking, e quelli di risonanza magnetica. L'outcome secondario è lo studio delle correlazioni tra parametri ecocardiografici, RV GLS in primis, e di risonanza magnetica, di modo che in futuro già all'esame ecocardiografico di routine sarà possibile effettuare una valutazione approfondita del paziente, migliorando il timing del monitoraggio con CMR

4.3 ANALISI STATISTICA

Le variabili continue sono state presentate come media \pm deviazione standard, mentre i dati categoriali sono stati espressi in percentuale (%). Sono stati utilizzati il test di Shapiro-Wilk e l'istogramma per verificare la normalità per ciascuna variabile. Il test t di Student è stato utilizzato per le variabili continue con distribuzione normale, mentre il test U di Mann-Whitney per variabili continue non parametriche. Il test chi-quadrato è stato eseguito per variabili categoriali per verificare se ci fossero differenze statisticamente significative tra i gruppi. In vari test di ipotesi, è stato utilizzato il test di correzione di Bonferroni per controllare il

verificarsi di falsi positivi. L'analisi statistica è stata realizzata utilizzando il software SPSS (IBM SPSS Statistics Version 22, Chicago IL, USA)

5. RISULTATI

5.1 PAZIENTI

Dei 109 pazienti rTOF sottoposti a PVR dal 2010 ad oggi, sia chirurgica che percutanea, 80 sono stati esclusi perché o non avevano effettuato la CMR (pre o post) o perché l'avevano effettuata ma presentavano risultati parziali, 9 sono stati esclusi in quanto non è stato possibile il calcolo dello speckle tracking, 4 hanno posizionato un ICD pre RMN, e 1 è morto improvvisamente. Il gruppo finale di studio è composto da 15 pazienti, sottoposti a PVR tra Luglio 2015 e Settembre 2021. Nella Tabella 1 sono riportati i dati anagrafici, clinici e chirurgici dei pazienti coinvolti nello studio. Per quanto concerne la diagnosi, 12 presentano TOF con stenosi polmonare, 1 TOF con atresia polmonare, 1 TOF con stenosi polmonare e DIA, e 1 TOF con aplasia della polmonare. 2 pazienti presentano TOF sindromica, uno con sindrome di DeGeorge ed un altro con VACTERL. L'età media a cui i pazienti sono stati sottoposti ad intervento chirurgico di riparazione è $2,17 \pm 3,14$ anni.

DATI ANAGRAFICI	
Pazienti	15
Età all'intervento di riparazione	$2,17 \pm 3,14$
Femmine	8
Body Surface Area (BSA, m ²) pre-PVR	$1,63 \pm 0,26$
Sindromi genetiche	2
Diagnosi	
TOF con stenosi polmonare	12
TOF con atresia della polmonare	1
Altri (TOF con DIV, TOF con aplasia polmonare)	2
PVR, tipo di valvola	
Espoir	3
Melody or Edwards-Sapien	12

Tabella 1 Dati anagrafici, clinici e chirurgici

5.2 DATI DI RISONANZA MAGNETICA CARDIACA

I pazienti presentano un'età media alla prima risonanza magnetica di $23,73 \pm 12,74$ anni, mentre alla CMR in follow up l'età media è di $27,71 \pm 13,24$ anni. Il tempo di attesa tra le due RMN è stato di $3,98 \pm 2,22$ anni, mentre il tempo di follow-up tra la PVR e la seconda risonanza magnetica è di $2,31 \pm 1,5$ anni. In tabella 2 sono stati schematizzati i parametri raccolti in CMR, suddivisi tra pre e post PVR. Sono stati raccolte le misure dei volumi telesistolici e telediastolici, le frazioni di eiezione delle camere di destra e di sinistra, e la percentuale di rigurgito polmonare. Inoltre è stata valutata l'entità della fibrosi miocardica tramite l'LGE. La presenza di rigurgito tricuspidalico è stata riportata come variabile qualitativa.

CMR	Pre-PVR	Post-PVR
Età media (anni)	23,73 ± 12,74	27,71 ± 13,24
BSA (m2)	1,63 ± 0,26	1,68 ± 0,98
RVEDV mL	250,91 ± 86,14	182,14 ± 38,9 (p=0.004)
RVEDVi mL/m2	153,9 ± 52,8	108,4 ± 23,15
RVEDVi>160 mL/m2	7	0
RVESV mL	131,7 ± 53,6	95,01 ± 27,74 (p=0.01)
RVESVi mL/m2	75,9 ± 36,2	45,17 ± 9,92
RVESVi>80 mL/m2	6	0
RVEF %	49% ± 8,5%	47% ± 7% (p=0.853)
<35%	0	0
LVEF %	53,5 ± 5,34	53,9% ± 5,7% (p=0.712)
<55%	9	8
<40%	0	0
Rigurgito polmonare %	40,93% ± 13,9%	11,33% ± 8,7%
Rigurgito tricuspidalico	2	0
LGE score		
<=2	14	13
>2	1	2
Tempo di follow up rispetto alla data di PVR	1,66 ± 1,87	2,31 ± 1,53

Tabella 2

Nel grafico 1 si confrontano i parametri del ventricolo destro. Il ventricolo destro prePVR presenta un RVEDVi di $153,9 \pm 52,8$ mL/m2, con il 47% dei pazienti con il ventricolo severamente dilatato (RVEDVi>160mL/m2), mentre postPVR si registra una netta riduzione dei volumi con RVEDVi medio di $108,4 \pm 23,15$ mL/m2, e nessun paziente con RVEDVi>160mL/m2. Il RVESVi è passato da $75,9 \pm 36,2$

mL/m² a $45,17 \pm 9,92$ mL/m². La frazione di eiezione media pre è di $49\% \pm 8,5\%$, con nessun paziente con severa riduzione della funzionalità sistolica destra (FE<35%), postPVR la FE risulta lievemente ridotta ($47,7 \pm 7\%$). La frazione media rigurgitante dalla valvola polmonare prima della sostituzione della valvola è di $40,9\% \pm 13,9$, mentre dopo è del $11,3 \pm 8,7\%$. Nel grafico 2 si osserva come anche la frazione di eiezione del ventricolo sinistro sia rimasta pressoché identica (53,5% vs 53,9%). Si è registrata una diminuzione dei pazienti con moderata disfunzione sistolica sinistra (60% vs 53%). Riguardo al grado di fibrosi miocardica, espressa dall'LGE, in 1 paziente prePVR e in 2 postPVR è stata riscontrata aumentata con LGE>2, mentre negli altri la fibrosi si limita alle classiche sedi di dei pazienti spTOF.

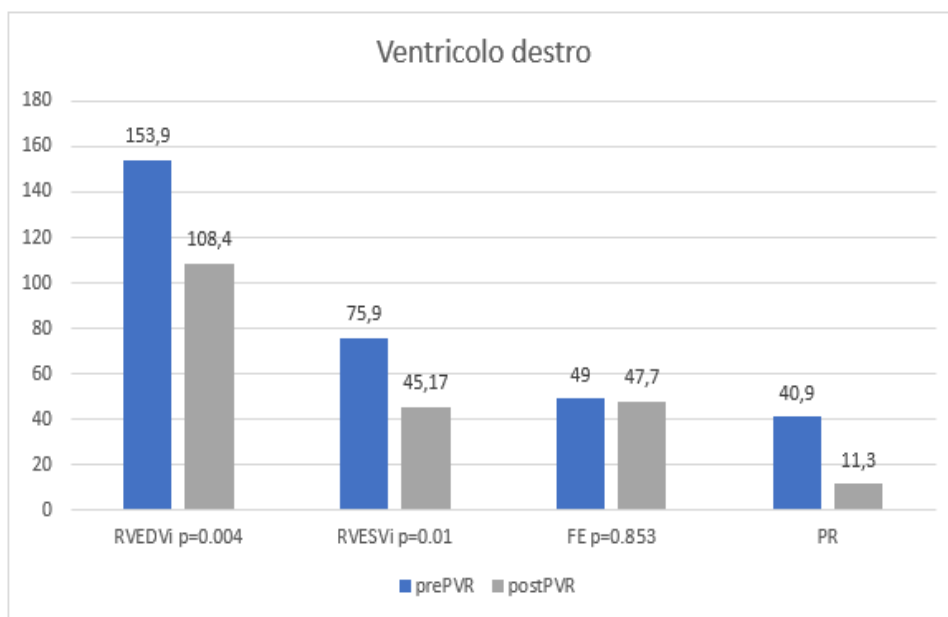


Grafico 1

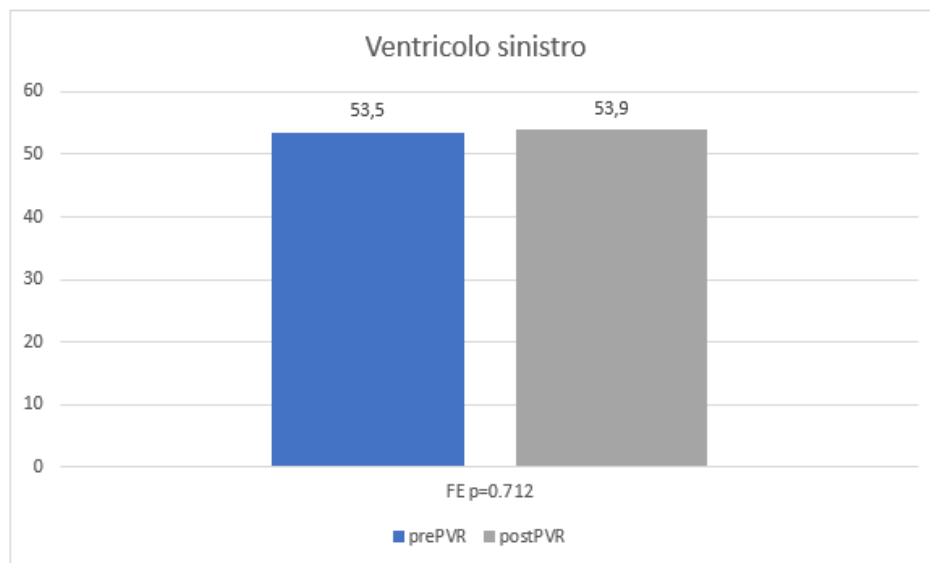


Grafico 2

5.3 DATI DI ECOCARDIOGRAFIA

L'età media all'ecocardio pre è di $24,89 \pm 13,7$ anni, mentre l'età media all'eco in follow up è di $27,3 \pm 13,6$ anni, con un tempo medio tra le due ecografie di $2,44 \pm 1,58$ anni. In tabella 3 si osservano i dati raccolti dagli esami di ecocardiografia. La TAPSE è rimasta pressoché invariata tra pre e postPVR con una media di 16,54 mm pre, e 16,57 mm post. Il 46% dei pazienti prePVR, ed il 46% dei pazienti post PVR presentano valori di TAPSE < 17mm, ritenuti patologici. Per ciò che concerne la misura dei diametri telediastolici basale e intermedio, in entrambi si osserva una riduzione statisticamente significativa ($p < 0,001$). La FAC presenta valori abbastanza stabili; prima della sostituzione il 20% dei pazienti presenta valori di FAC patologici < 0.35, mentre con la nuova valvola la percentuale scende al 13%. Nel grafico 3 sono rappresentate tali variazioni, per apprezzare visivamente l'entità dei cambiamenti.

Ecocolordoppler	Pre-PVR	Post-PVR	
TAPSE	16,55 ± 3,52	16,57 ± 3,58	(p=0.965)
RVEDA	34,88 ± 6,06	25,48 ± 6,87	
RVESA	19,2 ± 5,9	14,11 ± 5,21	
FAC	0,44 ± 0,08	0,45 ± 0,09	(p=0.907)
RVEDD1	47,14 ± 9,9	36,33 ± 6,4	(p=0.001)
RVEDD2	40,81 ± 6,4	30,79 ± 4,85	(p=0.000)

Tabella 3

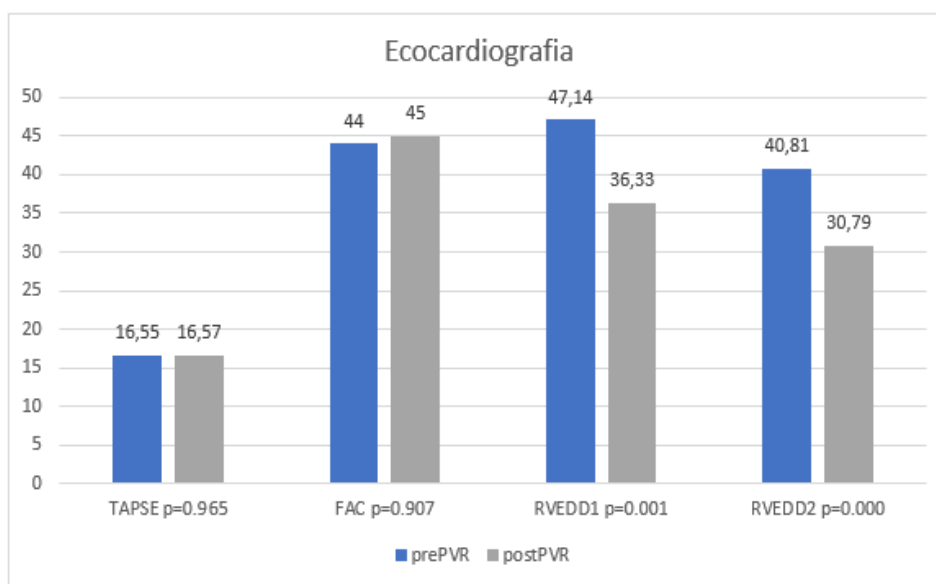


Grafico 3

5.4 DATI DI SPECKLE TRACKING

L'STE preoperazione è stato effettuato ad un'età media di 24,9 ± 13,7 anni, mentre il follow up a 23,1 ± 16,8 mesi di distanza dalla PVR. Come si osserva dalla tabella 4, vi è stato un lieve miglioramento della cinetica del miocardico, attestata da un aumento del RV GLS (-12,07 vs -13.02, p=0,497); sono considerati patologici valori <-17. Escludendo dal calcolo i pazienti valutati come severamente dilatati alla prima risonanza magnetica (RVEDVi>160mL/m²) si registrano valori lievemente migliori (-12,48 vs -14,43).

Speckles tracking	Pre-PVR	Post-PVR
RV GLS	-12,07 ± -2,74	-13,02 ± -3,92 (p=0.497)
RV GLS in pazienti con RVEDVi<160ml/m2	-12,48 ± -2,06	-14,43 ± -4,17

Tabella 4

5.5 ETA' ALLA PVR

Dallo studio emerge che all'aumentare dell'età alla PVR si ha una riduzione della LV EF (r:-,693, p: ,004) e ancor di più della RV EF (r:-,704, p: ,003). Nel follow up si osserva correlazione negativa meno forte tra l'età alla PVR e la RV EF post (r:-,589, p: ,034) (grafico 4).

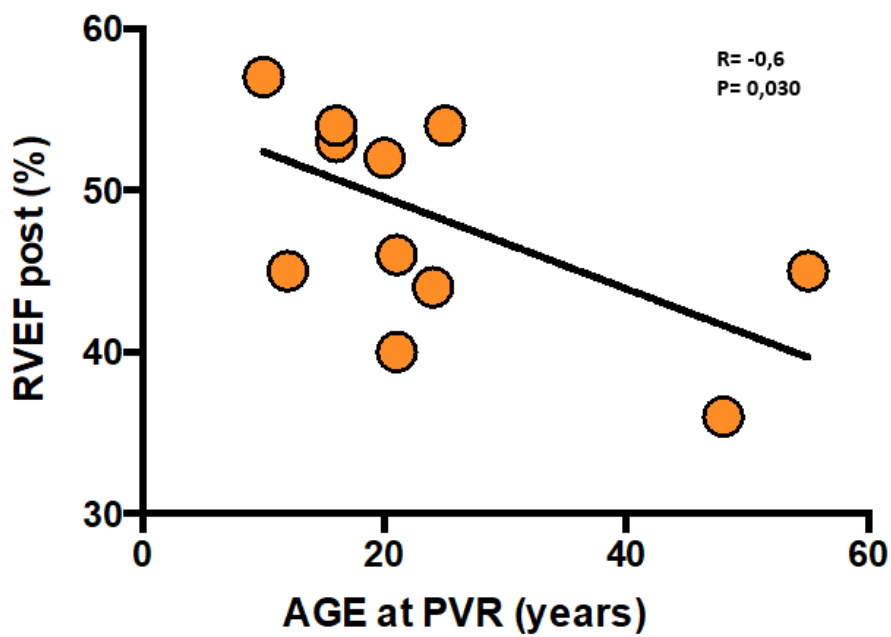


Grafico 4

5.6 FAC e TAPSE

Dal nostro studio emerge una correlazione statisticamente significativa tra la FAC ed RVEDD2 ($r:-,600$, $p:,023$). In generale la FAC non rappresenta un parametro ideale da utilizzare nei pazienti ACHD, poiché dipende dalla geometria delle camere, che in questa sottopopolazione è spesso alterata. Dallo studio si osserva che la TAPSE pre correla moderatamente con la RV EF post ($r:,578$, $p:0.038$). Anche il ruolo della TAPSE è dibattuto, in quanto offre una misura solo della cinetica della regione tricuspidalica.

5.7 DIAMETRI E VOLUMI VENTRICOLARI

L'età alla data della PVR correla positivamente e moderatamente con il diametro basale telediastolico del ventricolo destro (RVEDD1) ($r:,614$, $p:,020$). Il RVEDD1 correla con RVESV sia nel pre ($r:,607$, $p:,021$), che nel post ($r:,606$, $p:,017$). Si osserva una correlazione moderatamente significativa tra i valori pre di RVESV e LV EF ($r:-,524$, $p:,045$). Il rigurgito polmonare (PR) correla nel prePVR sia con il RVEDV ($r:,745$, $p:,001$), che con RVESV ($r:,677$, $p:,006$).

5.8 FUNZIONE SISTOLICA

Il RV GLS pre PVR correla significativamente con la LV EF pre ($r:-,707$, $p:,003$), come si osserva nel grafico 5.

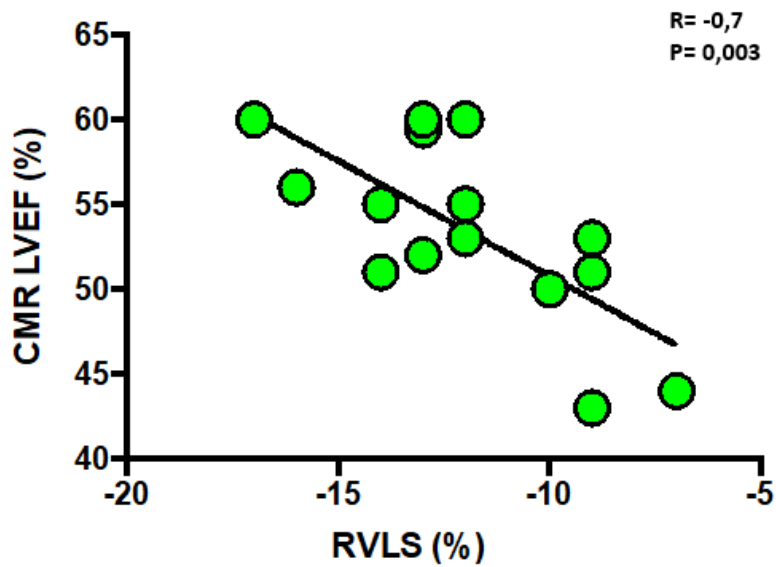


Grafico 5

Si osserva una moderata correlazione anche tra RV EF pre e lo RV GLS post ($r: -,569$, $p: ,027$). Nel post PVR, si riscontra moderata correlazione tra RV GLS e RVESVi ($r: ,554$, $p: ,032$). Si riscontra moderata correlazione anche tra RV GLS post e PR post ($r: ,516$, $p: ,049$), come si osserva dal grafico 6.

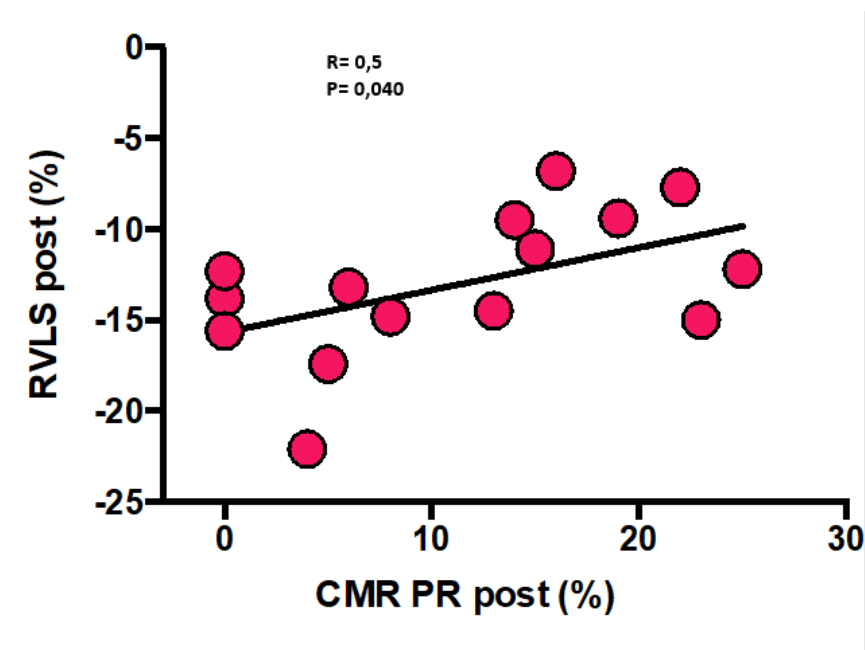


Grafico 6

Nel pre RV EDD1 correla significativamente con RV EF ($r: -,693, p: ,006$) come si osserva nel grafico 7. Anche nel post si mantiene tale correlazione con RV EF ($r: -,710, p: ,007$).

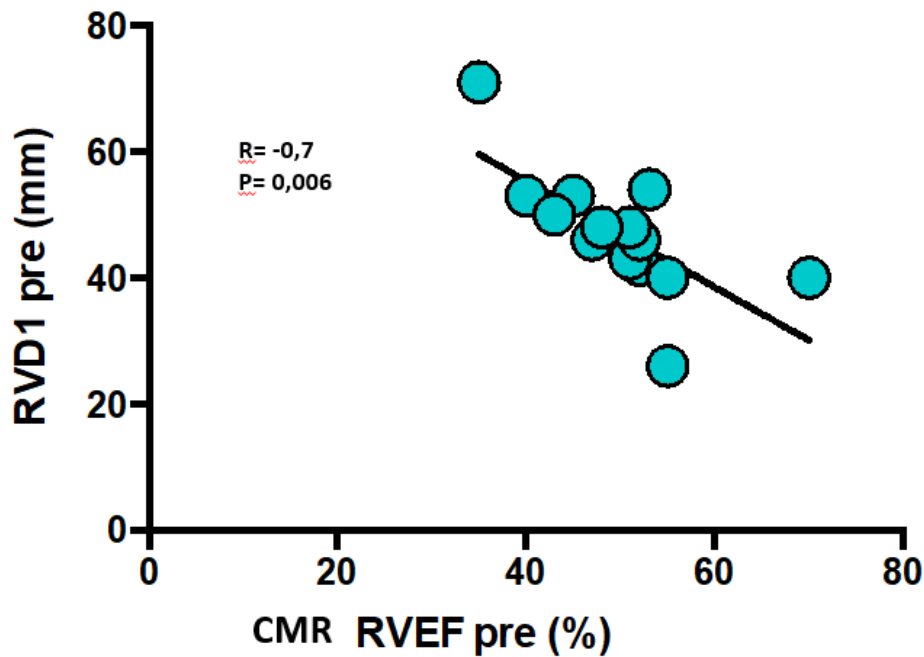


Grafico 7

5.9 LIMITAZIONI

Essendo uno studio monocentrico, le principali limitazioni riguardano la numerosità del campione di pazienti arruolati. Essendo uno studio parzialmente retrospettivo, il campione è stato ulteriormente e notevolmente ridotto dalla mancanza o dallo svolgimento parziale degli esami di imaging prePVR. Tra i pazienti che avevano svolto la CMR con protocollo per lo studio delle camere ventricoli prePVR, in alcuni casi non è stato possibile svolgere la risonanza di follow up, per limitazioni dovute all'impossibilità di raggiungere l'Azienda ospedaliera di Padova, o per l'impianto di dispositivi non compatibili con il campo magnetico della CMR, come ICD in pazienti con aritmie sintomatiche. Per quanto riguarda lo studio ecocardiografico, le difficoltà maggiori sono sorte nel calcolo dello speckle tracking, in quanto nell'anno 2013 l'Azienda ospedaliera di Padova ha aggiornato

i propri programmi informatici, ed il materiale relativo all'imaging prodotto precedentemente al 2013 è andato perduto. Non è stato possibile quindi per i pazienti che hanno impiantato la valvola prima del 2013, calcolare lo speckle tracking 2D, e di conseguenza sono stati esclusi dallo studio. Inoltre lo studio ecocardiografico del ventricolo destro è tutt'ora ostico, per via della sua forma non comparabile a solidi geometrici, e della scarsa finestra ecografica disponibile, dato che si posiziona al di sotto dello sterno. Per cui alcuni pazienti sono stati scartati perché non si è trovata disponibile una proiezione apicale 4 camere che permettesse di visualizzare complessivamente il VD, come sarebbe ideale per il calcolo dello RV GLS. I pazienti presi in esame costituiscono un campione molto eterogeneo, con età che va dai 12 anni fino a 57 anni, quindi in fasi diverse del processo di rimodellamento ventricolare, e questo costituisce un ulteriore bias dello studio.

6. DISCUSSIONE

Nei pazienti coinvolti nel nostro studio si è osservato che, all'aumentare dell'età a cui si effettua la PVR, si ha una riduzione marcata della funzione sistolica, soprattutto destra ma anche sinistra. Tale correlazione si mantiene anche nel postPVR, ma con forza minore, e ciò potrebbe dipendere dal beneficio prodotto dalla PVR. Con l'età si assiste anche all'aumento del RVEDD1, significativo della progressiva dilatazione a cui va incontro il paziente. Dallo studio emerge il valore clinico del RVEDD1, che si è rilevato correlare con RVESV e con RV EF, sia prima che dopo la sostituzione della valvola polmonare. Non sono stati trovati altri studi in letteratura che possano avvalorare o meno tale evidenza, e sono quindi necessarie ulteriori indagini confermate. Ciò che possiamo dire è che rappresenta un valore che apporta informazioni limitate, perchè riguardanti solo una regione del ventricolo, però la sua misurazione potrebbe essere giustificata, e anzi richiesta proprio per il forte ruolo di predittore osservato nei confronti dei parametri di risonanza RVESV e RV EF, maggiore di quelli registrati da altri parametri più utilizzati, come la TAPSE o la FAC. Si è osservato che nel prePVR la % di rigurgito polmonare correla sia con RVESV, che ancora più marcatamente con RVEDV, cioè all'aumento del grado di dilatazione si associa una maggior severità dell'insufficienza polmonare, come già evidenziato da studi precedenti.[88] E' interessante notare la correlazione nel prePVR tra l'aumento del RVESVi e la riduzione della frazione di eiezione sinistra, che potrebbe dipendere dalla ventricular-ventricular interaction. A favore di questa ipotesi vi è anche l'evidenza che prima della sostituzione della valvola, anche lo strain del ventricolo destro correla significativamente con la frazione di eiezione sinistra. Infatti, il RV GLS studia anche la deformazione del miocardio settale, che per il blocco di branca dx e l'overload di volume destro presenta cinetica anomala. In uno studio effettuato in passato si evidenziava la correlazione tra la frazione di eiezione sinistra con RV EF e RV massa/volume.[89]. Non si riscontrano precedenti studi che riportano l'evidenza dello strain destro associato alla LV EF, ma solo studi che correlano il RV GLS con RV EF. [90,91] Dopo l'intervento di PVR i pazienti beneficiano di una

significativa riduzione dei volumi telesistolici e telediastolici del RV misurati alla CMR, con notevole riduzione del rigurgito polmonare. Il rimodellamento del ventricolo però non è sostenuto da un aumento della frazione di eiezione, che registra anzi in media una lievissima diminuzione non significativa. In alcuni studi si riscontrano risultati simili, con riduzione dei volumi ma senza miglioramento della frazione di eiezione[92] mentre in altri si osserva aumento della RV EF [93]: come già osservato precedentemente, il beneficio della PVR rimane controverso (2.12). Con lo studio di speckle tracking si è evidenziato nel follow up un miglioramento non significativo del GLS; dopo la sostituzione della valvola polmonare, la misura dello strain longitudinale globale ecocardiografico del ventricolo destro correla sia con il volume telesistolico del VD che con la percentuale del rigurgito polmonare, entrambi calcolati con la risonanza magnetica. In altri studi effettuati in passato sulla popolazione era emersa la correlazione tra RV GLS e indici di CMR, come RV EF. [94] Questo rappresenta il risultato più importante del nostro studio e pone l'evidenza che la misura dello strain ecografico del ventricolo destro potrebbe rappresentare un parametro clinicamente utile nel follow up dei giovani adulti rTOF, per stimare il grado di dilatazione, la severità del rigurgito polmonare, e programmare il follow up pre e post PVR con risonanza magnetica, che ricordiamo essere ancora il gold standard per lo studio globale del paziente. Per quanto riguarda le prospettive future dell'applicazione della tecnica di speckle tracking per il ventricolo destro, uno degli obiettivi sarebbe individuare, come per il ventricolo sinistro, nuove finestre ecografiche che permettano di ampliare l'angolo di osservazione sulla camera destra, in maniera tale da poter misurare, e non stimare, lo strain globale del muscolo cardiaco destro, come avviene per il ventricolo sinistro. Una nuova proiezione, che permetterebbe di visualizzare anche la regione infundibolare polmonare, si otterrebbe secondo gli ultimi studi posizionando la sonda ecografica al di sotto del processo xifoideo. Tale finestra si sta rivelando efficace soprattutto nei pazienti pediatrici, mentre con la crescita si va progressivamente riducendo. In futuro sarebbe anche interessante effettuare studi comparativi mirati sui pazienti

rTOF tra speckle tracking ecografico e feature tracking di risonanza magnetica, una nuova tecnica che analizza la deformazione miocardica sulle immagini di risonanza, per valutare il grado di correlazione e affidabilità della tecnica ecografica.

7. CONCLUSIONI

La letteratura riguardo la PVR nei pazienti giovani adulti rTOF è ancora limitata, e ancor di più se associata allo studio con speckle tracking ecocardiografico. Dal nostro studio, fortemente limitato dal piccolo campione, sono emerse correlazioni nuove, interessanti e promettenti, come la correlazione prePVR tra RV GLS e LV EF, o postPVR tra RV GLS e RVESV ed RV GLS e PR, che potrebbero contribuire ad un miglioramento nella gestione del follow up di questa coorte di pazienti sfruttando al meglio le potenzialità dell'ecocardiografia, seppur ancora limitatamente alla morfologia e alla posizione del ventricolo destro. I risultati ottenuti riguardo i nuovi parametri ecocardiografici potrebbero contribuire alla stesura di nuove linee guida che prevedano il loro utilizzo di forma routinaria, ma sicuramente prima di ciò sarà necessario effettuare ulteriori studi su coorti più numerose di pazienti.

8. BIBLIOGRAFIA

- [1] Villafañe J, Feinstein JA, Jenkins KJ, Vincent RN, Walsh EP, Dubin AM, Geva T, Towbin JA, Cohen MS, Fraser C, Dearani J, Rosenthal D, Kaufman B, Graham TP Jr; Adult Congenital and Pediatric Cardiology Section, American College of Cardiology. Hot topics in tetralogy of Fallot. *J Am Coll Cardiol*. 2013 Dec 10;62(23):2155-66. doi: 10.1016/j.jacc.2013.07.100. Epub 2013 Sep 27. PMID: 24076489.
- [2] Iliceto S., Razzolini R. Manuale di cardiologia 407-412
- [3] Kouchoukos NT, Blackstone EH, Doty DB et al (2003) Ventricular septal defect with pulmonary stenosis or atresia. In: Kirklin/Barratt-Boyes (eds) *Cardiac surgery*, 3rd edn. Churchill Livingstone, Philadelphia, pp 946–1073
- [4] Loh TF, Ang YH, Wong YK et al (1973) Fallot's tetralogy— natural history. *Singap Med J* 14:169–171
- [5] Dłużniewska N, Podolec P, Skubera M, Smaś-Suska M, Pająk J, Urbańczyk-Zawadzka M, Płazak W, Olszowska M, Tomkiewicz-Pająk L. Long-term follow-up in adults after tetralogy of Fallot repair. *Cardiovasc Ultrasound*. 2018 Oct 29;16(1):28. doi: 10.1186/s12947-018-0146-7. PMID: 30373624; PMCID: PMC6206664
- [6] Stensen N. Embrio monstro affinis parisiis dissectum. *Acta Med Philos Hafniensa* 1671–72; 1: 202–03.
- [7] Sandifort E: *Observationes anatomico-pathologicae*. Lugduni Batavorum, apud PVD Eyk et D Vygh, 1777. Caput Primum, pp 1-38. De rarismo cordis vitio, plates I, II, and III
- [8] Hunter W (1784) Three cases of mal-conformation in the heart. In: Cadell T (ed) *Medical observations and inquires*, vol 6. Soc of Physicians in London, London, pp 291–309, 417–419
- [9] Fallot, Etienne Louis Arthur, Contribution à l'anatomie pathologique de la maladie bleue. (cyanose cardiaque). *Marseille médical*, 1888, Vol. 25

- [10] Starr JP. Tetralogy of fallot: yesterday and today. *World J Surg.* 2010 Apr;34(4):658-68. doi: 10.1007/s00268-009-0296-8. PMID: 20091166
- [11] Athanasiadis DI, Mylonas KS, Kasparian K, Ziogas IA, Vlachopoulou D, Sfyridis PG, Schizas D, Spartalis E, Nikiteas N, Hemmati P, Kalangos A, Avgerinos DV. Surgical Outcomes in Syndromic Tetralogy of Fallot: A Systematic Review and Evidence Quality Assessment. *Pediatr Cardiol.* 2019 Aug;40(6):1105-1112. doi: 10.1007/s00246-019-02133-z. Epub 2019 Jun 18. PMID: 31214731
- [12] Griffin HR, Töpf A, Glen E, *et al* Systematic survey of variants in *TBX1* in non-syndromic tetralogy of Fallot identifies a novel 57 base pair deletion that reduces transcriptional activity but finds no evidence for association with common variants *Heart* 2010;**96**:1651-1655
- [13] Page DJ, Miossec MJ, Williams SG, Monaghan RM, Fotiou E, Cordell HJ, Sutcliffe L, Topf A, Bourgey M, Bourque G, Eveleigh R, Dunwoodie SL, Winlaw DS, Bhattacharya S, Breckpot J, Devriendt K, Gewillig M, Brook JD, Setchfield KJ, Bu'Lock FA, O'Sullivan J, Stuart G, Bezzina CR, Mulder BJM, Postma AV, Bentham JR, Baron M, Bhaskar SS, Black GC, Newman WG, Hentges KE, Lathrop GM, Santibanez-Koref M, Keavney BD. Whole Exome Sequencing Reveals the Major Genetic Contributors to Nonsyndromic Tetralogy of Fallot. *Circ Res.* 2019 Feb 15;124(4):553-563. doi: 10.1161/CIRCRESAHA.118.313250. PMID: 30582441; PMCID: PMC6377791
- [14] Morgenthau A, Frishman WH. Genetic Origins of Tetralogy of Fallot. *Cardiol Rev.* 2018 Mar/Apr;26(2):86-92. doi: 10.1097/CRD.000000000000170. PMID: 29045289
- [15] Anderson RH, Jacobs ML. The anatomy of tetralogy of Fallot with pulmonary stenosis. *Cardiol Young.* 2008 Dec;18 Suppl 3:12-21. doi: 10.1017/S1047951108003259. PMID: 19094375
- [16] Diaz-Frias J, Guillaume M. Tetralogy of Fallot. 2022 Jan 18. In: StatPearls [Internet]. Treasure Island (FL): StatPearls Publishing; 2022 Jan–. PMID: 30020660
- [17] Thomas W. Sadler. Langman – Medical Embriology. IX edition, 2003. Chapter 11 – Cardiovascular system: 223-274

- [18] Anastasi G., Capitani C., Carnazza Maria L., Cinti S. De caro R., Donato R, Ferario V., Fonzi L., Franzi A., Gaudio E., Trattato di anatomia umana volume 1, paginag 298
- [19] Anderson RH, Jacobs ML. The anatomy of tetralogy of Fallot with pulmonary stenosis. *Cardiol Young*. 2008 Dec;18 Suppl 3:12-21. doi: 10.1017/S1047951108003259. PMID: 19094375.
- [20] Chowdhury UK, Mishra AK, Ray R, Kalaivani M, Reddy SM, Venugopal P: Histopathologic changes in ascending aorta and risk factors related to histopathologic conditions and aortic dilatation in patients with tetralogy of Fallot. *Journal of Thoracic Cardiovascular Surgery* 2008, 135(1):69-77.
- [21] Rao BN, Anderson RC, Edwards JE. Anatomic variants in the tetralogy of Fallot. *Am Heart J*. 1971;81:361-371
- [22] Sharkey AM, Sharma A. Tetralogy of Fallot: anatomic variants and their impact on surgical management. *Semin Cardiothorac Vasc Anesth*. 2012 Jun;16(2):88-96. doi: 10.1177/1089253211434566. Epub 2012 Jan 24. PMID: 22275348
- [23] McElhinney DB, Clark BJ, Weinberg PM, et al. Association of chromosome 22q11 deletion with isolated anomalies of aortic arch laterality and branching. *J Am Coll Cardiol*. 2001;15:37:2114-2119.
- [24] Ganigara M, Sagiv E, Buddhe S, Bhat A, Chikkabyrappa SM. Tetralogy of Fallot With Pulmonary Atresia: Anatomy, Physiology, Imaging, and Perioperative Management. *Semin Cardiothorac Vasc Anesth*. 2021 Sep;25(3):208-217. doi: 10.1177/1089253220920480. Epub 2020 May 26. PMID: 32450763
- [25] Quinlan CA, Latham GJ, Joffe D, Ross FJ. Perioperative and Anesthetic Considerations in Tetralogy of Fallot With Pulmonary Atresia. *Semin Cardiothorac Vasc Anesth*. 2021 Sep;25(3):218-228. doi: 10.1177/10892532211027395. PMID: 34380349
- [26] Tchervenkov CI, Roy N. Congenital Heart Surgery Nomenclature and Database Project: pulmonary atresia-ventricular septal defect. *Ann Thorac Surg*. 2000;69(4suppl):S97-S105. doi:10.1016/S0003-4975(99)01285-0

- [27] Nelson
- [28] Ricci M, Tchervenkov CI, Jacobs JP, Anderson RH, Cohen G, Bove EL. Surgical correction for patients with tetralogy of Fallot and common atrioventricular junction. *Cardiol Young*. 2008;18(suppl 3):29-38
- [29] Sharkey AM, Sharma A. Tetralogy of Fallot: anatomic variants and their impact on surgical management. *Semin Cardiothorac Vasc Anesth*. 2012 Jun;16(2):88-96
- [30] Kothari SS. Mechanism of cyanotic spells in tetralogy of Fallot--the missing link? *Int J Cardiol*. 1992 Oct;37(1):1-5.
- [31] Nelson
- [32] van Roekens CN, Zuckerberg AL. Emergency management of hypercyanotic crises in tetralogy of Fallot. *Ann Emerg Med*. 1995 Feb;25(2):256-8. doi: 10.1016/s0196-0644(95)70335-7. PMID: 7832359.
- [33] Kothari SS. Mechanism of cyanotic spells in tetralogy of Fallot--the missing link? *Int J Cardiol*. 1992 Oct;37(1):1-5.
- [34] Flanagan MF, Foran RB, Van Praagh R, Jonas R, Sanders SP. Tetralogy of Fallot with obstruction of the ventricular septal defect: spectrum of echocardiographic findings. *J Am Coll Cardiol*. 1988 Feb;11(2):386-95.
- [35] Swamy P, Bharadwaj A, Varadarajan P, Pai RG. Echocardiographic evaluation of tetralogy of Fallot. *Echocardiography*. 2015 Jan;32 Suppl 2:S148-56.
- [36] Apitz C, Webb GD, Redington AN. Tetralogy of Fallot. *Lancet*. 2009 Oct 24;374(9699):1462-7
- [37] Dabizzii RP, Caprioli G, Aiazzi L, et al. Distribution and anomalies of coronary arteries in tetralogy of fallot. *Circulation*. 1980;61:95-102
- [38] Dutta T, Aronow WS. Echocardiographic evaluation of the right ventricle: Clinical implications. *Clin Cardiol*. 2017 Aug;40(8):542-548. doi: 10.1002/clc.22694. Epub 2017 Mar 14. PMID: 28295398; PMCID: PMC6490433
- [39] Rothstein ES, Palac RT, O'Rourke DJ, Venkataraman P, Gemignani AS, Friedman SE. Evaluation of echocardiographic derived parameters for right ventricular size and function using cardiac magnetic resonance imaging.

Echocardiography. 2021 Aug;38(8):1336-1344. doi: 10.1111/echo.15162. Epub 2021 Jul 19. PMID: 34286889

- [40] Edvardsen T, Gerber BL, Garot J, Bluemke DA, Lima JA, Smiseth OA. Quantitative assessment of intrinsic regional myocardial deformation by Doppler strain rate echocardiography in humans: validation against three-dimensional tagged magnetic resonance imaging. *Circulation*. 2002 Jul 2;106(1):50-6. doi: 10.1161/01.cir.0000019907.77526.75. PMID: 12093769
- [41] Perk G, Tunick PA, Kronzon I. Non-Doppler two-dimensional strain imaging by echocardiography: from technical considerations to clinical applications. *J Am Soc Echocardiogr* 2007; 20:234–243
- [42] Haddad F, Hunt SA, Rosenthal DN, Murphy DJ. Right ventricular function in cardiovascular disease, part I: Anatomy, physiology, aging, and functional assessment of the right ventricle. *Circulation* 2008;117:1436–48
- [43] Mondillo S, Galderisi M, Mele D, Cameli M, Lomoriello VS, Zacà V, Ballo P, D'Andrea A, Muraru D, Losi M, Agricola E, D'Errico A, Buralli S, Sciomer S, Nistri S, Badano L; Echocardiography Study Group Of The Italian Society Of Cardiology (Rome, Italy). Speckle-tracking echocardiography: a new technique for assessing myocardial function. *J Ultrasound Med*. 2011 Jan;30(1):71-83. doi: 10.7863/jum.2011.30.1.71. PMID: 21193707
- [44] Lapierre C, Dubois J, Rypens F, Raboisson MJ, Déry J. Tetralogy of Fallot: Preoperative assessment with MR and CT imaging. *Diagn Interv Imaging*. 2016 May;97(5):531-41
- [45] Blalock SE, Banka P, Geva T, Powell AJ, Zhou J, Prakash A. Interstudy variability in cardiac magnetic resonance imaging measurements of ventricular volume, mass, and ejection fraction in repaired tetralogy of Fallot: a prospective observational study. *J Magn Reson Imaging*. 2013;38:829–835. doi: 10.1002/jmri.24050
- [46] Starr JP. Tetralogy of fallot: yesterday and today. *World J Surg*. 2010 Apr;34(4):658-68. doi: 10.1007/s00268-009-0296-8. PMID: 20091166

- [47] Banjoko A, Seyedzenouzi G, Ashton J, Hedayat F, Smith NN, Nixon H, Tarmahomed A, Ashry A, Harky A. Tetralogy of Fallot: stent palliation or neonatal repair? *Cardiol Young*. 2021 Oct;31(10):1658-1666. doi: 10.1017/S1047951121000846. Epub 2021 Mar 8. PMID: 33682651
- [48] Goldstein BH, Petit CJ, Qureshi AM, McCracken CE, Kelleman MS, Nicholson GT, Law MA, Meadows JJ, Zampi JD, Shahanavaz S, Mascio CE, Chai PJ, Romano JC, Batlivala SP, Maskatia SA, Asztalos IB, Kamsheh AM, Healan SJ, Smith JD, Ligon RA, Pettus JA, Juma S, Raulston JEB, Hock KM, Pajk AL, Eilers LF, Khan HQ, Merritt TC, Canter M, Juergensen S, Rinderknecht FA, Bauser-Heaton H, Glatz AC. Comparison of Management Strategies for Neonates With Symptomatic Tetralogy of Fallot. *J Am Coll Cardiol*. 2021 Mar 2;77(8):1093-1106. doi: 10.1016/j.jacc.2020.12.048. PMID: 33632484; PMCID: PMC8887694
- [49] Chowdhury UK, Sathia S, Ray R, Singh R, Pradeep KK, Venugopal P. Histopathology of the right ventricular outflow tract and its relationship to clinical outcomes and arrhythmias in patients with tetralogy of Fallot. *J Thorac Cardiovasc Surg* 2006; 132: 270–77
- [50] Kiran U, Aggarwal S, Choudhary A, *et al.*: The blalock and taussig shunt revisited. *Ann Card Anaesth*. 2017; 20(3): 323–330
- [51] Luijten LWG, van den Bosch E, Duppen N, *et al.*: Long-term outcomes of transatrial-transpulmonary repair of tetralogy of Fallot. *European Journal of Cardio-Thoracic Surgery*. 2015; 47(3): 527–34
- [52] Padalino MA, Vida VL, Stellin G. Transatrial-transpulmonary repair of tetralogy of Fallot. *Semin Thorac Cardiovasc Surg Pediatr Card Surg Annu*. 2009:48-53. doi: 10.1053/j.pcsu.2009.01.005. PMID: 19349013
- [53] Airan B, Choudhary SK, Kumar HV, Talwar S, Dhareshwar J, Juneja R, Kothari SS, Saxena A, Venugopal P. Total transatrial correction of tetralogy of Fallot: no outflow patch technique. *Ann Thorac Surg*. 2006 Oct;82(4):1316-21
- [54] Vida VL, Guariento A, Zucchetta F, Padalino M, Castaldi B, Milanesi O, Stellin G. Preservation of the Pulmonary Valve During Early Repair of Tetralogy of

- Fallot: Surgical Techniques. *Semin Thorac Cardiovasc Surg Pediatr Card Surg Annu.* 2016;19(1):75-81. doi: 10.1053/j.pcsu.2015.12.008. PMID: 27060048
- [55] Sasson L, Hourii S, Raucher Sternfeld A, et al.: Right ventricular outflow tract strategies for repair of tetralogy of Fallot: Effect of monocusp valve reconstruction. *Eur J Cardiothorac Surg.* 2013; 43(4): 743–51
- [56] Valente AM, Geva T. How to Image Repaired Tetralogy of Fallot. *Circ Cardiovasc Imaging.* 2017 May;10(5):e004270. doi: 10.1161/CIRCIMAGING.116.004270. PMID: 2849582
- [57] Mah DY, Alexander ME, Cecchin F, et al. The electroanatomic mechanisms of atrial tachycardia in patients with tetralogy of Fallot and double outlet right ventricle. *J Cardiovasc Electrophysiol* 2011;22: 1013–7.
- [58] Triedman JK, Delucca JM, Alexander ME, et al. Prospective trial of electroanatomically guided, irrigated catheter ablation of atrial tachycardia in patients with congenital heart disease. *Heart Rhythm* 2005; 2:700–5.
- [59] Jacobs JP, Mayer JE Jr, Pasquali SK, et al.: The Society of Thoracic Surgeons Congenital Heart Surgery Database: 2018 Update on Outcomes and Quality. *Ann Thorac Surg.* 2018; 105(3): 680–9
- [60] Saygi M, Ergul Y, Tola HT, Ozyilmaz I, Ozturk E, Onan IS, Haydin S, Erek E, Yeniterzi M, Guzeltas A, Odemis E, Bakir I. Factors affecting perioperative mortality in tetralogy of Fallot. *Pediatr Int.* 2015 Oct;57(5):832-9. doi: 10.1111/ped.12627. Epub 2015 May 29. PMID: 25807889.
- [61] Cuypers JA, Menting ME, Konings EE, et al.: Unnatural history of tetralogy of Fallot: prospective follow-up of 40 years after surgical correction. *Circulation.* 2014; 130(22): 1944–53
- [62] Hickey EJ, Veldtman G, Bradley TJ, et al.: Late risk of outcomes for adults with repaired tetralogy of Fallot from an inception cohort spanning four decades. *Eur J Cardiothorac Surg.* 2009; 35(1): 156–64; discussion 164
- [63] Louvelle L, Doyle M, Van Arsdell G, Amon C. The Effect of Geometric and Hemodynamic Parameters on Blood Flow Efficiency in Repaired Tetralogy of Fallot

- Patients. *Ann Biomed Eng.* 2021 Sep;49(9):2297-2310. doi: 10.1007/s10439-021-02771-6. Epub 2021 Apr 9. PMID: 33837495
- [64] Khairy P, Landzberg MJ, Gatzoulis MA, et al: Value of programmed ventricular stimulation after tetralogy of Fallot repair: A multicenter study. *Circulation* 109:1994-2000, 2004
- [65] Cuypers JA, Menting ME, Konings EE, et al.: Unnatural history of tetralogy of Fallot: prospective follow-up of 40 years after surgical correction. *Circulation.* 2014; 130(22): 1944–53
- [66] Congenital Heart Disease. *Can J Cardiol.* 2019 Dec;35(12):1772-1783. doi: 10.1016/j.cjca.2019.08.031. Epub 2019 Aug 29. PMID: 31813508.
- [67] Oosterhof T, van Straten A, Vliegen HW, Meijboom FJ, van Dijk AP, Spijkerboer AM, et al. Preoperative thresholds for pulmonary valve replacement in patients with corrected tetralogy of Fallot using cardiovascular magnetic resonance. *Circulation.* 2007;116:545–51.
- [68] Therrien J, Siu SC, McLaughlin PR, Liu PP, Williams WG, Webb GD. Pulmonary valve replacement in adults late after repair of tetralogy of fallot: are we operation too late? *J Am Coll Cardiol.* 2000;36:1670–5
- [69] Cramer JW, Ginde S, Hill GD, Cohen SB, Bartz PJ, Tweddell JS, et al. Tricuspid repair at pulmonary valve replacement does not alter outcomes in tetralogy of fallot. *Ann Thorac Surg.* 2015;99:899–904.
- [70] Babu-Narayan SV, Diller GP, Gheta RR, Bastin AJ, Karoni T, Li W, et al. Clinical outcomes of surgical pulmonary valve replacement after repair of tetralogy of Fallot and potential prognostic value of preoperative cardiopulmonary exercise testing. *Circulation.* 2014;129:18–27.
- [71] Buechel ER, Dave HH, Kellenberger CJ, Dodge-Khatami A, Pretre R, Berger F, et al. Remodeling of the right ventricle after early pulmonary valve replacement in children with repaired tetralogy of Fallot: assessment by cardiovascular magnetic resonance. *Eur Heart J.* 2005;26:2721–7.
- [72] Mongeon FP, Ben Ali W, Khairy P, Bouhout I, Therrien J, Wald RM, Dallaire F, Bernier PL, Poirier N, Dore A, Silversides C, Marelli A. Pulmonary Valve

- Replacement for Pulmonary Regurgitation in Adults With Tetralogy of Fallot: A Meta-analysis-A Report for the Writing Committee of the 2019 Update of the Canadian Cardiovascular Society Guidelines for the Management of Adults With
- [73] Bokma JP, Geva T, Sleeper LA, et al.: A propensity score-adjusted analysis of clinical outcomes after pulmonary valve replacement in tetralogy of Fallot. *Heart*. 2018; 104(9): 738–44.
- [74] Balzer D. Pulmonary Valve Replacement for Tetralogy of Fallot. *Methodist Debaque Cardiovasc J*. 2019 Apr-Jun;15(2):122-132
- [75] Van Dijck I, Budts W, Cools B, et al. Infective endocarditis of a transcatheter pulmonary valve in comparison with surgical implants. *Heart* 2015;101(10): 788–93
- [76] Morray BH, McElhinney DB, Cheatham, JP, et al. Risk of coronary artery compression among patients referred for transcatheter pulmonary valve implantation: a multicenter experience. *Circ Cardiovasc Interv*. 2013 Oct 1;6(5):535-42.
- [77] Schmidt MR, Søndergaard L. Transcatheter pulmonary valve implantation: a melody to follow. *Eur Heart J*. 2019 Jul 14;40(27):2265-2267. doi: 10.1093/eurheartj/ehz320. PMID: 31114896.
- [78] Babu-Narayan SV, Diller GP, Gheta RR, et al. Clinical outcomes of surgical pulmonary valve replacement after repair of tetralogy of Fallot and potential prognostic value of preoperative cardiopulmonary exercise testing. *Circulation* 2014;129(1):18–27.
- [79] Plessis J, Hascoet S, Baruteau A, et al. Edwards SA-PIEN transcatheter pulmonary valve implantation: results from a French registry. *JACC Cardiovasc Interv* 2018;11(19):1909–16
- [80] Sanghavi M, Rutherford JD. Cardiovascular physiology of pregnancy. *Circulation* 2014;130:1003–8.
- [81] Quattrone A, Lie OH, Nestaas E, de Lange C, Try K, Lindberg HL, Skulstad H, Erikssen G, Edvardsen T, Haugaa K, Estensen ME. Impact of pregnancy and risk factors for ventricular arrhythmias in women with tetralogy of Fallot. *Open Heart*.

2021 Jan;8(1):e001400. doi: 10.1136/openhrt-2020-001400. Erratum in: Open Heart. 2021 Oct;8(2):1. PMID: 33414183; PMCID: PMC7797246.

- [82] Balci A, Drenthen W, Mulder BJ, Roos-Hesselink JW, Voors AA, Vliegen HW, Moons P, Sollie KM, van Dijk AP, van Veldhuisen DJ, Pieper PG. Pregnancy in women with corrected tetralogy of Fallot: occurrence and predictors of adverse events. *Am Heart J*. 2011 Feb;161(2):307-13. doi: 10.1016/j.ahj.2010.10.027. Epub 2011 Jan 15. PMID: 21315213.
- [83] Egidy Assenza G, Cassater D, Landzberg M, Geva T, Schreier J, Graham D, Volpe M, Barker N, Economy K, Valente AM. The effects of pregnancy on right ventricular remodeling in women with repaired tetralogy of Fallot. *Int J Cardiol*. 2013 Oct 3;168(3):1847-52. doi: 10.1016/j.ijcard.2012.12.071. Epub 2013 Jan 28. PMID: 23369674
- [84] Duarte VE, Graf JA, Gauvreau K, Easter SR, Drakeley SC, Carazo MR, Economy KE, Valente AM, Harrild DM. Impact of Pregnancy on Ventricular Strain in Women with Repaired Tetralogy of Fallot. *Pediatr Cardiol*. 2020 Dec;41(8):1795-1799. doi: 10.1007/s00246-020-02447-3. Epub 2020 Sep 11. PMID: 3291529
- [85] Yamamura K, Duarte V, Karur GR, Graf J, Hanneman K, Geva T, Valente AM, Wald RM. The impact of pulmonary valve replacement on pregnancy outcomes in women with tetralogy of Fallot. *Int J Cardiol*. 2021 May 1;330:43-49. doi: 10.1016/j.ijcard.2021.02.006. Epub 2021 Feb 8. PMID: 33571563
- [86] Marelli AJ, Ionescu-Iltu R, Mackie AS, Guo L, Dendukuri N, Kaouache M. Lifetime prevalence of congenital heart disease in the general population from 2000 to 2010. *Circulation*. 2014 Aug 26;130(9):749-56. doi: 10.1161/CIRCULATIONAHA.113.008396. Epub 2014 Jun 18. PMID: 24944314
- [87] Bidviene J, Muraru D, Kovacs A, Lakatos B, Ereminiene E, Liptai C, Vaskelyte JJ, Zaliunas R, Surkova E, Badano LP. Global and regional right ventricular mechanics in repaired tetralogy of Fallot with chronic severe pulmonary regurgitation: a three-dimensional echocardiography study. *Cardiovasc Ultrasound*. 2021 Aug 6;19(1):28. doi: 10.1186/s12947-021-00260-3. PMID: 34362392; PMCID: PMC8349004

- [88] Geva T, Sandweiss BM, Gauvreau K, Lock JE, Powell AJ. Factors associated with impaired clinical status in long-term survivors of tetralogy of Fallot repair evaluated by magnetic resonance imaging. *J Am Coll Cardiol*. 2004 Mar 17;43(6):1068-74. doi: 10.1016/j.jacc.2003.10.045. PMID: 15028368.
- [89] Andrade AC, Jerosch-Herold M, Wegner P, Gabbert DD, Voges I, Pham M, Shah R, Hedderich J, Kramer HH, Rickers C. Determinants of Left Ventricular Dysfunction and Remodeling in Patients With Corrected Tetralogy of Fallot. *J Am Heart Assoc*. 2019 Sep 3;8(17):e009618. doi: 10.1161/JAHA.118.009618. Epub 2019 Aug 31. PMID: 31474177; PMCID: PMC6755839
- [90] Kavurt AV, Paç FA, Koca S, Mutlu Mihçioğlu A, Yiğit H. The evaluation of right ventricular systolic function in patients with repaired Tetralogy of Fallot by conventional echocardiographic methods and speckle tracking echocardiography: Compared with the gold standard cardiac magnetic resonance. *Echocardiography*. 2019 Dec;36(12):2251-2258. doi: 10.1111/echo.14532. Epub 2019 Nov 22. PMID: 31755582
- [91] Bernard Y, Morel M, Descotes-Genon V, Jehl J, Meneveau N, Schiele F. Value of speckle tracking for the assessment of right ventricular function in patients operated on for tetralogy of fallot. Comparison with magnetic resonance imaging. *Echocardiography*. 2014 Apr;31(4):474-82. doi: 10.1111/echo.12386. Epub 2013 Oct 15. PMID: 24128179
- [92] Buechel ER, Dave HH, Kellenberger CJ, Dodge-Khatami A, Pretre R, Berger F, Bauersfeld U. Remodelling of the right ventricle after early pulmonary valve replacement in children with repaired tetralogy of Fallot: assessment by cardiovascular magnetic resonance. *Eur Heart J* 2005;26:2612–2615
- [93] Kleinveld G, Joyner RW, Sallee D 3rd, Kanter KR, Parks WJ. Hemodynamic and electrocardiographic effects of early pulmonary valve replacement in pediatric patients after transannular complete repair of tetralogy of Fallot. *Pediatr Cardiol* 2006;27:329–335)

- [94] Toro KD, Soriano BD, Buddhé S. Right ventricular global longitudinal strain in repaired tetralogy of Fallot. *Echocardiography*. 2016 Oct;33(10):1557-1562. doi: 10.1111/echo.13302. Epub 2016 Aug 20. PMID: 27543374.