UNIVERSITÀ DEGLI STUDI DI PADOVA

DIPARTIMENTO DI INGEGNERIA DELL'INFORMAZIONE

DIPARTIMENTO DI INGEGNERIA DELL'INFORMAZIONE

CORSO DI LAUREA IN INGEGNERIA BIOMEDICA

CARATTERISTICHE DELLA SINDROME TAKOTSUBO UTILI ALLA MODELLAZIONE

Relatore: Prof. Francesca Maria Susin

Laureanda: Jenny Tovo

ANNO ACCADEMICO 2021 – 2022

Data di laurea: 14 Novembre 2022

Ringraziamenti

Un sentito grazie a tutte le persone che mi hanno permesso di arrivare fino a qui e di portare a termine questo lavoro di tesi e questi tre difficili ma stupendi anni.

Ringrazio la mia relatrice, la professoressa Francesca Maria Susin, per tutto il supporto e la disponibilità avuta nei miei confronti e per avermi consigliata nella stesura della tesi.

Ringrazio la mia famiglia, papà, mamma per avermi sostenuto in questo periodo universitario e avermi appoggiato nelle mie scelte di vita, spesso credendoci più di quanto non facessi io.

Ringrazio i miei nonni Giulio, Adelina e Maria e i miei zii in particolare Manola e Giorgio per avermi aiutato e per aver sofferto e gioito con me per ogni esame, per avermi sostenuto sempre.

Grazie anche a Filippo per sopportarmi sempre, acida, scontrosa e maestrina.

Da ultimo ma non per ultimo, ringrazio di cuore Simone, che c'è sempre stato anche nei momenti più bui e mi ha aiutato a portare a termine questo pezzetto del puzzle della nostra vita.

INDICE

CONTENUTO DELLA TESI 7

CAPITOLO 1

INTRODUZIONE 9

1.1 Definizione 9

1.2 Storia.....10

1.3 Epidemiologia.....11

1.4 Fisiopatologia 13

1.5 Fisiopatologia: “Modello del formaggio svizzero” 15

1.6 Criteri di diagnostica del Mayo Clinic.....17

CAPITOLO 2

DIAGNOSI 19

2.1 Elettrocardiogramma 19

2.2 Ecocardiogramma 21

2.3 Angiografia coronarica 22

2.4 Risonanza magnetica 23

2.5 Imaging Nucleare 24

2.6 Algoritmo diagnostico dell’interTAK 27

CAPITOLO 3

DEEP LEARNING IN DIAGNOSTICA 29

3.1 Diagnosi di malattie cardiovascolari 29

3.2 Studio pubblicato dal Jama Cardiology 29

3.3 I diversi passaggi dello studio.....30

3.4 Valutazione delle prestazioni del modello.....22

CAPITOLO 4

CORRELAZIONE TRA COVID-19 E SINDROME TAKOTSUBO 37

4.1 Coronavirus 2 37

4.2 Covid-19 e sindrome Takotsubo.....37

4.2 Le catecolamine 39

4.3 Fisiopatologia covid-19 e TTS 41

CONCLUSIONI..... 43

BIBLIOGRAFIA 45

CONTENUTO DELLA TESI

Inizialmente vengono introdotte le generalità della sindrome Takotsubo dalle prime testimonianze della malattia nel 1985 agli studi più recenti della fisiopatologia e i diversi criteri diagnostici del Mayo Clinic.

Nel secondo capitolo si approfondisce la diagnosi con l'utilizzo dei diversi macchinari ospedalieri: elettrocardiogramma, ecocardiogramma, angiografia coronarica, risonanza magnetica e imaging nucleare.

Il terzo capitolo è basato su di un recente studio che sfrutta il deep learning e l'intelligenza artificiale per creare un modello concettuale in grado di differenziare la sindrome Takotsubo dall'infarto del miocardio acuto.

Nel quarto ed ultimo capitolo viene affrontata l'importanza e l'influenza che la pandemia di Covid-19 ha avuto nei confronti di questa sindrome sia come trigger psicologico che fisico, in previsione di poter creare un modello matematico predittivo.

CAPITOLO 1

INTRODUZIONE

1.1 Sindrome TakoTsubo

La cardiomiopatia Takotsubo è una sindrome dovuta ad una disfunzione sistolica regionale acuta del ventricolo sinistro, frequentemente correlata a stress psicofisico acuto, per questo è nota anche come sindrome del cuore infranto o cardiomiopatia da stress, con una conduzione clinica caratterizzata dalla comparsa di alterazioni reversibili (solitamente entro 4-8 settimane).[1]

Essa prende il nome dal fatto che le alterazioni cinetiche coinvolgono preferenzialmente l'apice del ventricolo sinistro che, in concomitanza con l'ipercinesia dei segmenti basali dello stesso, assume una forma simile a quella di un cestello, il takotsubo, usato dai pescatori giapponesi per la cattura dei polpi.

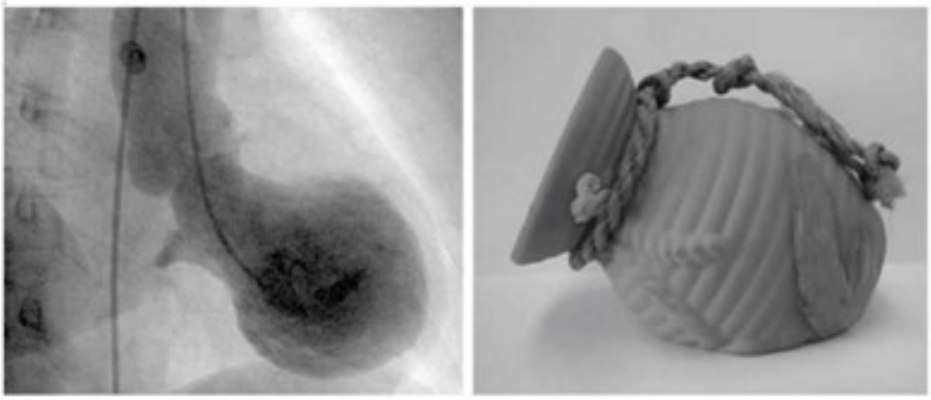

Figura 1: Illustrazione della somiglianza tra il ventricolo sinistro durante un attacco di Takotsubo e la trappola per polpi dei pescatori giapponesi ("Tako Tsubo")

La presentazione clinica non è facilmente differenziabile da quella di una sindrome coronarica acuta[2]: dolore toracico, dispnea o sincope, con alterazioni elettrocardiografiche di nuova insorgenza caratterizzate da sovrallineamento del tratto ST o inversione dell'onda T ed un aumento dei marcatori di miocardionecrosi (solitamente non elevati come nell'infarto miocardico)[3].

L'esame coronografico è caratterizzato dall'assenza di stenosi aterosclerotica significativa o di segni angiografici di rottura acuta di una placca; il soddisfacimento di questo criterio diagnostico l'esecuzione della coronarografia viene proposta entro 48h dall'inizio dei sintomi[4].

La diagnosi viene confermata dall'assenza di significativo trauma cranico recente, emorragia celebrale, feocromocitoma, cardiomiopatia ipertrofica, miocardite e ovviamente aterosclerosi ostruttiva dei rami coronarici epicardici secondo i criteri diagnostici proposti dalla Mayo Clinic[5].

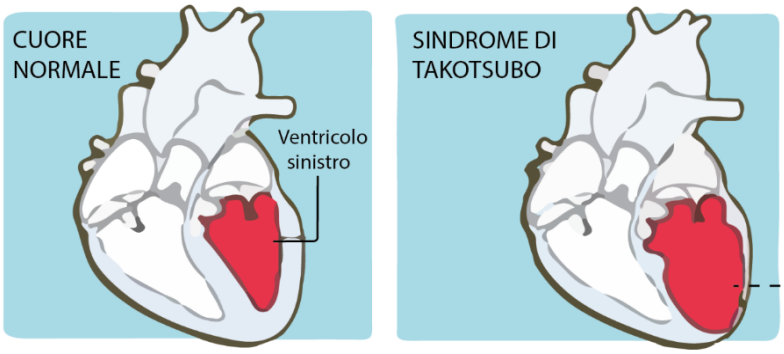

Figura 2: Illustrazione della modifica del ventricolo sinistro dovuta alla sindrome Takotsubo.

1.2 Storia

La cardiomiopatia Takotsubo è una sindrome non frequente. Un primo quadro fortemente compatibile con la TTS era già stato descritto in letteratura in una case report giapponese nel 1985.[6] Mentre solo qualche anno dopo, nel 1990, venne per la prima volta utilizzato il termine "Sindrome Takotsubo" dal Dr. Hikaru Sato dell'Hiroshima City Hospital, per descrivere un quadro di sindrome coronarica acuta, apparentemente misterioso, caratterizzato da un'alterazione reversibile della cinesi ventricolare senza malattia coronarica aterosclerotica concomitante, collegato ad un precedente stress psicofisico.[7]

Negli anni a seguire le diagnosi di TTS vennero quasi esclusivamente fatte in Giappone come pubblica Tsuchihashi et al. nel 2001.

La descrizione di questa sindrome nella popolazione dell'Estremo Oriente aveva fatto inizialmente presumere un'importanza eziopatogenica di eventuali fattori etnici e/o geografici[8]. In realtà, nel 2003 comparve la descrizione di due piccole casistiche nella popolazione americana[9] ed europea[10,] mentre nel 2004 vengono descritti i primi due casi in

Italia[11.] Una casistica di numerosità più rilevante è stata recentemente pubblicata su pazienti italiani di origine caucasica.[12]

1.3 Epidemiologia

La sindrome Takotsubo è stimata essere approssimativamente il 2% delle sindromi coronariche acute (SCA), percentuale che sale fino al 10% se si considerano solo i pazienti di sesso femminile[7]. Questo dato risulta probabilmente sottostimato a causa della netta somiglianza clinica delle due patologie.

Si tratta di una sindrome che colpisce con assoluta prevalenza il sesso femminile, con un rapporto tra femmine e maschi variabile da 6:1 a 12:1 nelle varie casistiche riportate in letteratura; oltre il 90% dei soggetti colpiti ha più di 50 anni; la massima frequenza di comparsa è nella settima e ottava decade di vita con segnalazioni anche in soggetti di 89 anni.

La sua incidenza oscilla tra lo 0.7% e il 2.6% di tutti i soggetti che si presentano con un quadro clinico di sindrome coronarica acuta a fronte di una frequenza di soggetti con infarto miocardico senza e con sovrallineamento del tratto ST e coronarie angiograficamente indenni da patologia arterosclerotica ostruttiva pari, rispettivamente al 9%[13] e 0.7-2.6% [14].

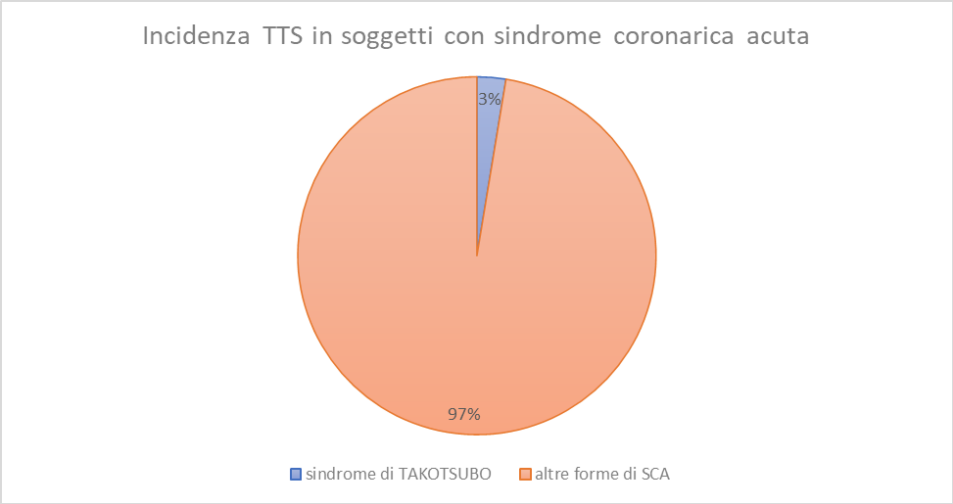

Secondo il Takotsubo Italian Network, i pazienti con Sindrome Takotsubo di età superiore ai 65 anni presentano frequentemente ipertensione arteriosa, malattie cerebrovascolari, una velocità di filtrazione glomerulare ridotta e una LVEF inferiore, alla dimissione, rispetto ai pazienti più giovani. Inoltre, gli anziani (≥ 75 anni) hanno tassi più elevati di complicanze

ospedaliere e mortalità intraospedaliera (6,3% contro 2,8% mortalità ospedaliera complessiva)[15].

Sono stati riportati in letteratura anche i casi di TTS nella popolazione pediatrica, più frequentemente diagnosticata in maschi adolescenti con età tra i 12 e 20 anni. Una buona percentuale di questi (44%) presentava una patologia psichiatrica, il 34% faceva uso di sostanze da abuso e il 22% presentava sepsi alla diagnosi. Rimane comunque limitata la diffusione nei bambini/adolescenti, con una mortalità però non trascurabile del 7%.

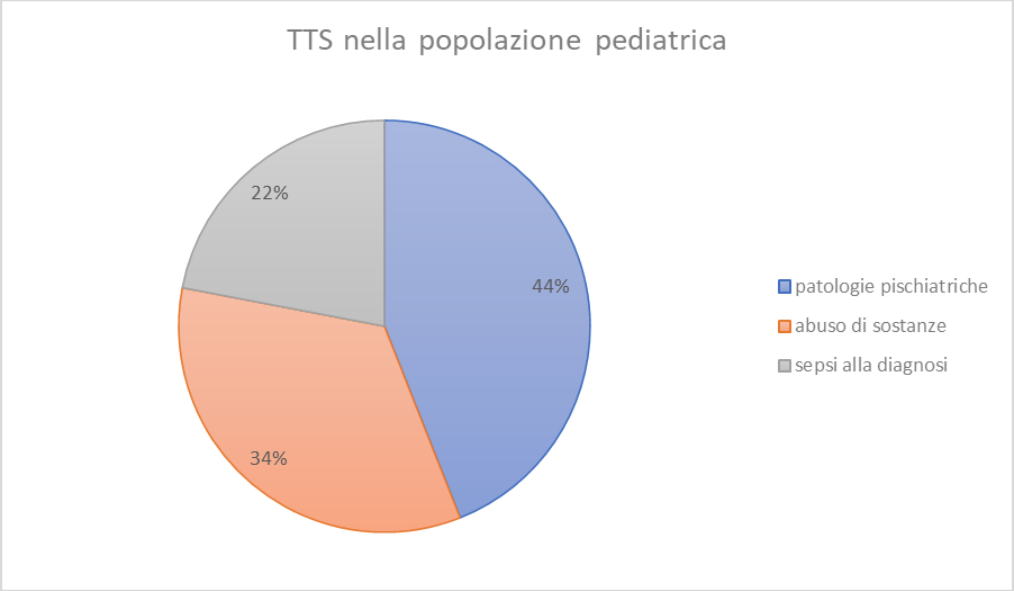

Nei pazienti con cardiomiopatia Takotsubo la sintomatologia si presenta più frequentemente nelle ore diurne, tra le 6.00 e le 18.00 rispetto ai pazienti con infarto miocardico acuto. Ciò è stato correlato con la stretta associazione tra stress psichici e/o fisici e cardiomiopatia Takotsubo. Sebbene su 32 casi di cardiomiopatia Takotsubo in pazienti tedeschi riportati da Hertting[17] 16 si siano verificati nei mesi estivi, l'analisi della distribuzione mensile della casistica non ha rilevato differenze statisticamente significative tra i vari periodi dell'anno.

1.4 Fisiopatologia

Finora non sono stati descritti meccanismi fisiopatologici unitari in grado di rispondere alle seguenti domande:

1. Perché questa sindrome colpisce preferenzialmente le donne anziane;
2. Perché spesso un importante stress psicologico sia il fattore precipitante più frequente della sindrome;
3. Perché la disfunzione ventricolare sinistra abbia una localizzazione regionale.

Uno dei fattori comuni e forse anche la causa fisiologica della cardiomiopatia Takotsubo è l'aumento delle catecolamine. Le catecolamine sono ormoni rilasciati dal midollo surrenale in situazioni di stress psicologico o cali di glicemia.
Uno studio ha dimostrato che il miocardio basale femminile ha un maggior contenuto di noradrenalina e una densità di terminazioni nervose superiore rispetto a quelle del miocardio maschile; quindi, si pensa sia questo uno dei motivi per il quale la TTS è più frequente nella popolazione femminile. Inoltre, le differenze anatomiche nell'innervazione simpatica del cuore possono giustificare una reattività diversa nei differenti segmenti ventricolari che sono stati identificati come sottotipi della cardiomiopatia Takotsubo.

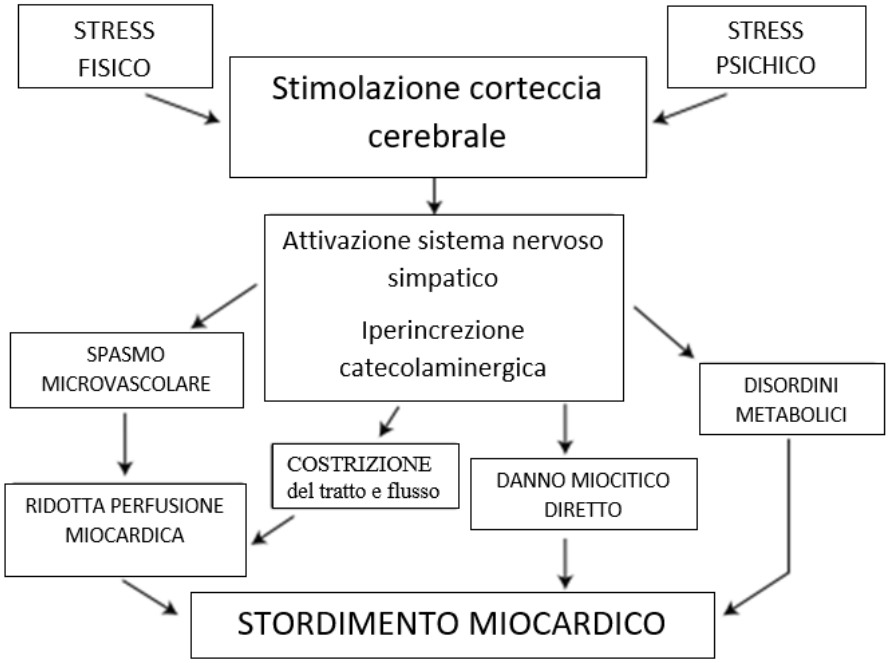

Figura 3: Momenti fisiopatologici che possono spiegare l'insorgenza di disfunzione ventricolare sinistra dopo stress psicofisico. VS= ventricolo sinistro.

Sono state descritte le diverse varianti della conformazione del ventricolo sinistro durante un attacco della sindrome Takotsubo:

- Variante classica o apicale
- Variante medio-ventricolare
- Variante basale o invertita
- Varianti regionali

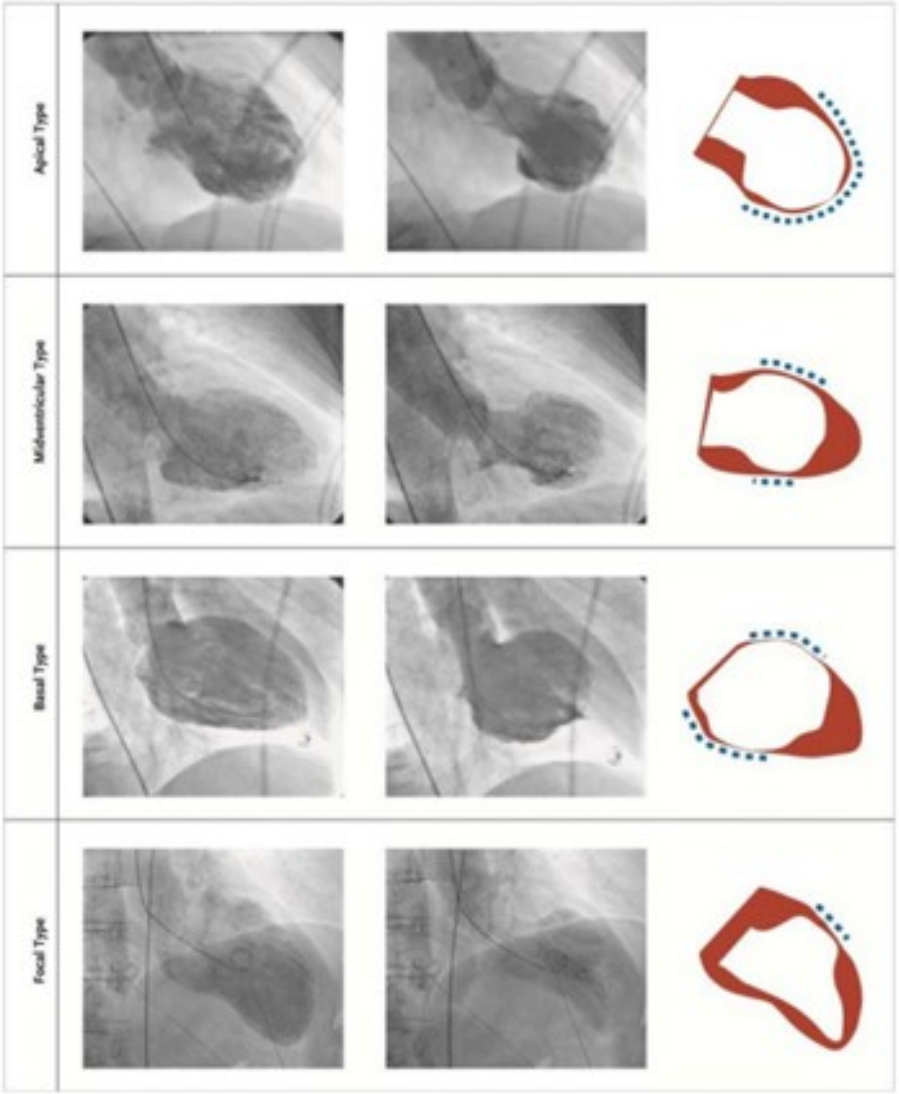

Figura 4 : La figura mostra i quattro diversi tipi di TTS durante la diastole (colonna di sinistra) e la sistole (colonna centrale). Nella colonna di destra la diastole è rappresentata in rosso e la sistole in bianco; le linee blu tratteggiate indicano la regione con anomalie della cinesi di parete.[65]

Circa l'80% dei pazienti presentano la variante apicale.

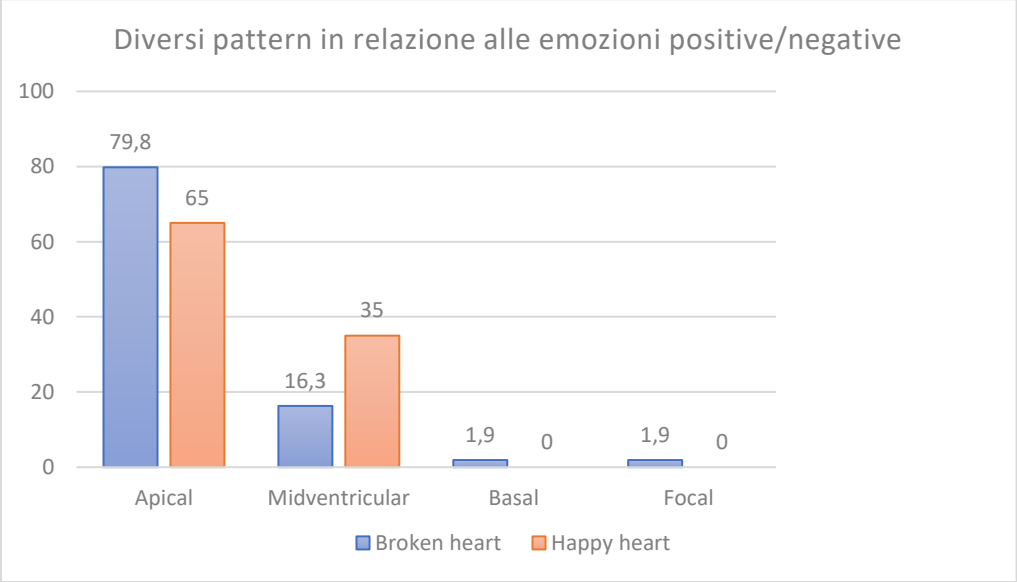

1.5 Fisiopatologia: "Modello del formaggio svizzero"

Nel 1990 James Reson della Manchester University ha elaborato un modello chiamato "modello del formaggio svizzero" per fornire un quadro per la comprensione delle dinamiche alla base dell'incidenza dei sistemi complessi, come quelli che si verificano nelle centrali nucleari, nelle installazioni chimiche o nei veicoli spaziali.[55] L'evento finale, ha ipotizzato, potrebbe essere spiegato da un gran numero di fattori causali, tutti necessari ma non in grado di generare da soli il risultato.

Più di tre decenni dopo, vista la mancata comprensione della fisiopatologia della sindrome Takotsubo, si è pensato di studiarla tramite il "modello del formaggio svizzero" che sembra essere un'astrazione utile per rappresentare gli eventi che portano ad un attacco TTS (figura 5).

In effetti, TTS è spesso caratterizzata da trigger causati da condizioni precedenti l'esordio[56], emotivi, fisici o entrambi[57] e accoppiati ad uno sfondo vulnerabile cronico.[58] Quest'ultimo è composto da predisposizione genetica, fattori ormonali e psicosociali[56] che, insieme, compromettono la capacità di gestire in sicurezza trigger stressanti.

Il “modello del formaggio svizzero” per la sindrome TTS mostra come i meccanismi di protezione (fette) riducono la possibilità che si verifichi un episodio di TTS. Negli individui vulnerabili la presenza contemporanea dei diversi fattori (buchi) compromette la capacità dei pazienti di gestire i trigger, favorendo lo sviluppo di anomalie del movimento della parete miocardica.

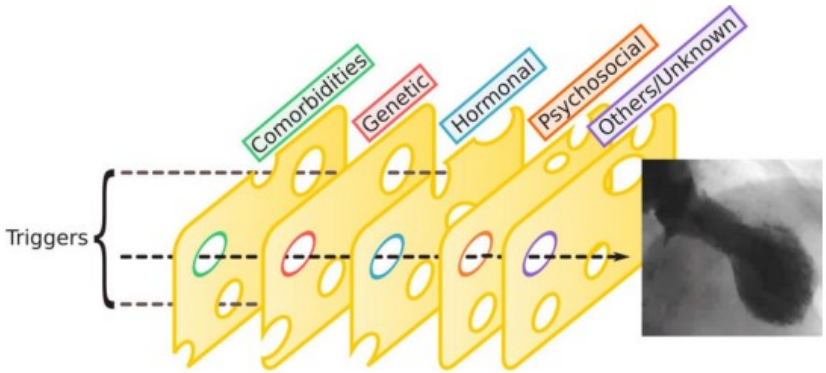

Figura 5: Rappresentazione del “modello del formaggio svizzero” applicato alla sindrome Takotsubo.

Uno degli aspetti più difficili per comprendere la fisiopatologia della sindrome è il fatto che, nonostante l'esposizione ripetuta a vari fattori scatenanti di stress nella vita quotidiana, la patologia si verifichi in modo non frequente nella popolazione e si ripresenti raramente in uno stesso individuo, anche in soggetti altamente suscettibili. Recentemente, due dei più grandi registri internazionali multicentrici hanno fornito un'analisi delle ricorrenze TTS. Il GEIST[59] e l’InterTAK[60] hanno riportato una prevalenza del 4-5% all'interno delle loro popolazioni, con un tasso di recidività del 2% di pazienti all'anno. In entrambi questi risultati degli studi, i pattern di deformazione del ventricolo sinistro spesso variavano tra gli episodi, mentre le condizioni predisponenti preesistenti sono rimaste sostanzialmente le stesse nei diversi episodi di sindrome Takotsubo.[61,62] Tuttavia, anche nei registri multicentrici la popolazione con TTS, in particolare quelli con recidive multiple, rimane relativamente piccola, rendendo il case report uno strumento prezioso per esplorare più in dettaglio le caratteristiche di questi pazienti.

1.6 Criteri di diagnostica del Mayo Clinic

I primi criteri diagnostici per sindrome di Takotsubo sono stati pubblicati nel 2004 e poi rivisitati nel 2008 dalla Mayo Clinic [40]:

1. Ipocinesia, acinesia o discinesia transitoria delle regioni medie del ventricolo sinistro con o senza il coinvolgimento dell'apice; è spesso ma non sempre presente un evento stressante scatenante (ci sono rare eccezioni a questi criteri come in quei pazienti in cui le discinesie regionali sono limitate al territorio di una singola arteria coronaria.).
2. Assenza di malattia ostruttiva coronarica o di evidenza angiografica di rottura di placca (è possibile che un paziente con arteriopatia ostruttiva coronarica sviluppi una TTS).
3. Anomalie elettrocardiografiche di nuovo riscontro (sopraslivellamento del tratto ST e/o inversione delle onde T) o modesto incremento delle troponine cardiache.
4. Assenza di feocromocitoma e miocardite. In queste due circostanze la diagnosi di TTS dovrebbe essere eseguita con cautela e dovrebbe essere dimostrato un evidente evento stressante scatenante.

Nel 2018 sono stati pubblicati i nuovi criteri diagnostici da parte dell'InterTAK[41], con alcuni cambiamenti rispetto ai criteri del 2008:

1. I pazienti presentano una disfunzione transitoria del ventricolo sinistro (ipocinesia, acinesia o discinesia) con anomalie della motilità di parete a "ballooning apicale" o medioventricolare, basale o focale. Può essere coinvolto anche il ventricolo destro.
2. Un evento scatenante emozionale, fisico o misto può precedere la TTS ma non è sempre presente.
3. Disordini neurologici (emorragia subaracnoidea, stroke/TIA, convulsioni..) così come il feocromocitoma possono fungere da fattori scatenanti per una TTS.
4. Ci sono nuove alterazioni dell'ECG (sopraslivellamento del tratto ST, sotto livellamento del tratto ST, inversione dell'onda T e prolungamento del QTc).
5. I livelli dei biomarcatori cardiaci (troponine e CK) sono in molti casi moderatamente elevati; è comune un incremento significativo del peptide natriuretico atriale.

6. Un’arteriopatia coronarica significativa non esclude una TTS.
7. Non c’è evidenza di miocardite infettiva.
8. Le donne nel periodo post-menopausa sono maggiormente colpite.

CAPITOLO 2

DIAGNOSI

Come emerso nel capitolo precedente alcuni studi dimostrano che il 2% dei pazienti che afferiscono ad una sala di emodinamica per un sospetto infarto miocardico acuto hanno in realtà una sindrome Takotsubo; tuttavia prima di sottoporre il paziente ad esami che possono essere anche molto invasivi, è fondamentale che il personale sanitario valuti con accuratezza la storia clinica del paziente e conduca un approfondito esame obiettivo, soprattutto definendo con chiarezza le caratteristiche del dolore e la sua associazione con un evento potenzialmente stressante.

Nonostante ciò, la valutazione del paziente non può limitarsi a questo, in quanto può essere necessario sottoporre il paziente ad ulteriori esami.

2.1 Elettrocardiogramma (ECG)

Nell' 80% dei pazienti con sospetta TTS sottoposti ECG mostrano un'elevazione dei tratti ST che morfologicamente non possono essere differenziati da quelli che si osservano durante uno STEMI (infarto miocardico acuto associato a sopraslivellamento del tratto ST).

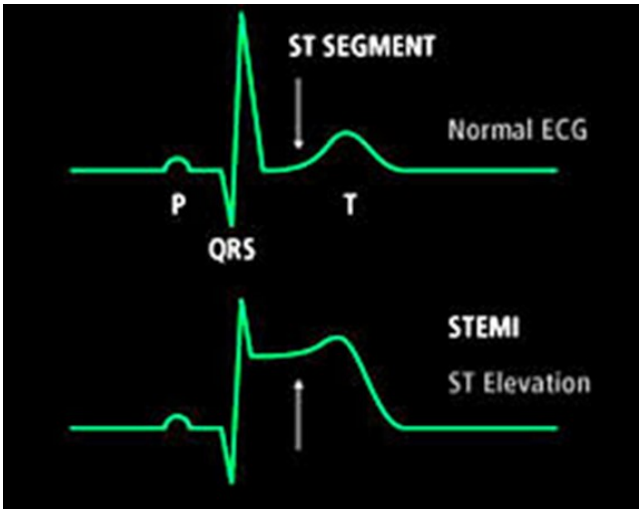

Figura 6: Mostra la differenza tra un ECG normale e un ECG di un individuo colpito da un infarto del miocardio acuto (simile all'ECG di un paziente colpito dalla cardiomiopatia Takotsubo)

Nel 64% dei casi sono presenti variazioni dell'onda T (frequentemente invertite) accompagnate da elevazioni del tratto ST. Non è chiaro se queste due differenti presentazioni elettrocardiografiche siano dipendenti da un diverso intervallo di tempo fra l'esordio dei sintomi e il primo ECG o riflettano una differenza nella severità e nell'estensione delle alterazioni della cinesi regionale del ventricolo sinistro. Infine, il 32% dei pazienti presenta onde Q patologiche. Per questi motivi l'ECG spesso può non distinguere una sindrome Takotsubo da un infarto miocardico acuto. Nella maggior parte dei pazienti con sindrome Takotsubo l'evoluzione elettrocardiografica successiva è caratterizzata da una progressiva riduzione delle alterazioni dalla ripolarizzazione fino alla completa normalizzazione dell'ECG, che avviene in un periodo di tempo compreso fra alcune settimane e 2-3 mesi.[19]

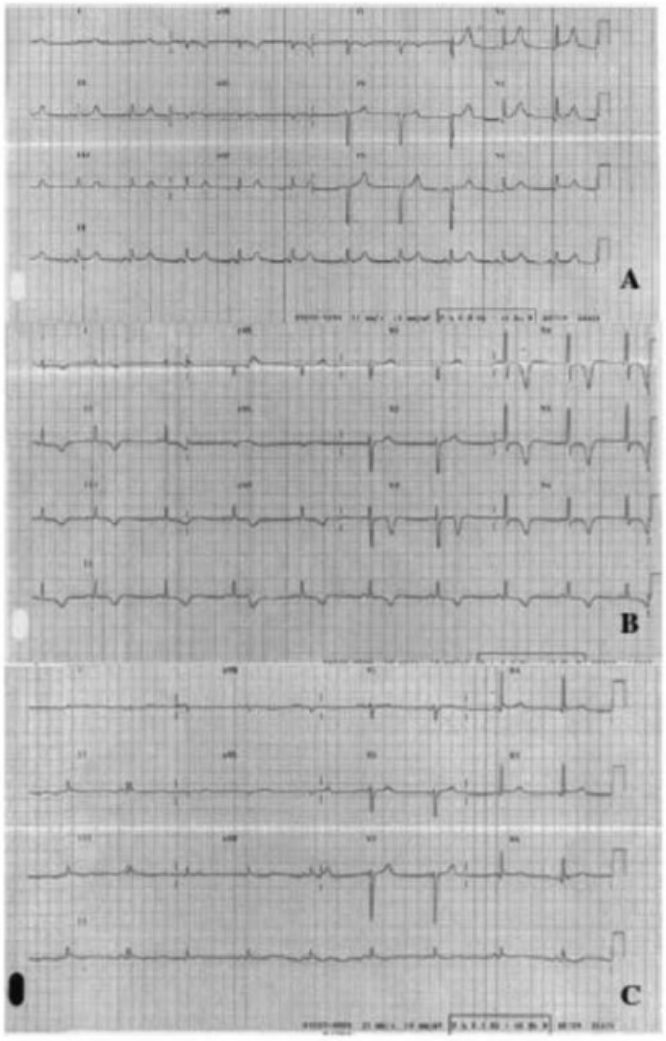

Figura 7: ECG all'ingresso(A), a 36 ore dall'esordio dei sintomi (B) e un mese dall'evento (C) di una paziente con cardiomiopatia Takotsubo.

2.2 Ecocardiogramma

Nella sindrome Takotsubo l'ecocardiogramma ha due principali applicazioni:[19]

• nella fase acuta documenta la presenza delle tipiche alterazioni della cinesi regionale del ventricolo sinistro, con acinesia e dilatazione dell'apice e dei segmenti medi ed ipercinesia dei segmenti basali; il suo uso è quindi fondamentale per sospettare la diagnosi nei pazienti con caratteristiche cliniche che suggeriscono la presenza della sindrome Takotsubo e per sottoporre quindi il paziente ad una coronarografia;

• nella fase successiva l'ecocardiogramma dimostra la progressiva normalizzazione della cinesi regionale e della funzione ventricolare sinistra globale, che rappresenta uno degli elementi necessari per la diagnosi. L'ecocardiogramma è inoltre utile per individuare complicazioni rare, ma riportate in letteratura, come lo sviluppo di trombosi apicale.

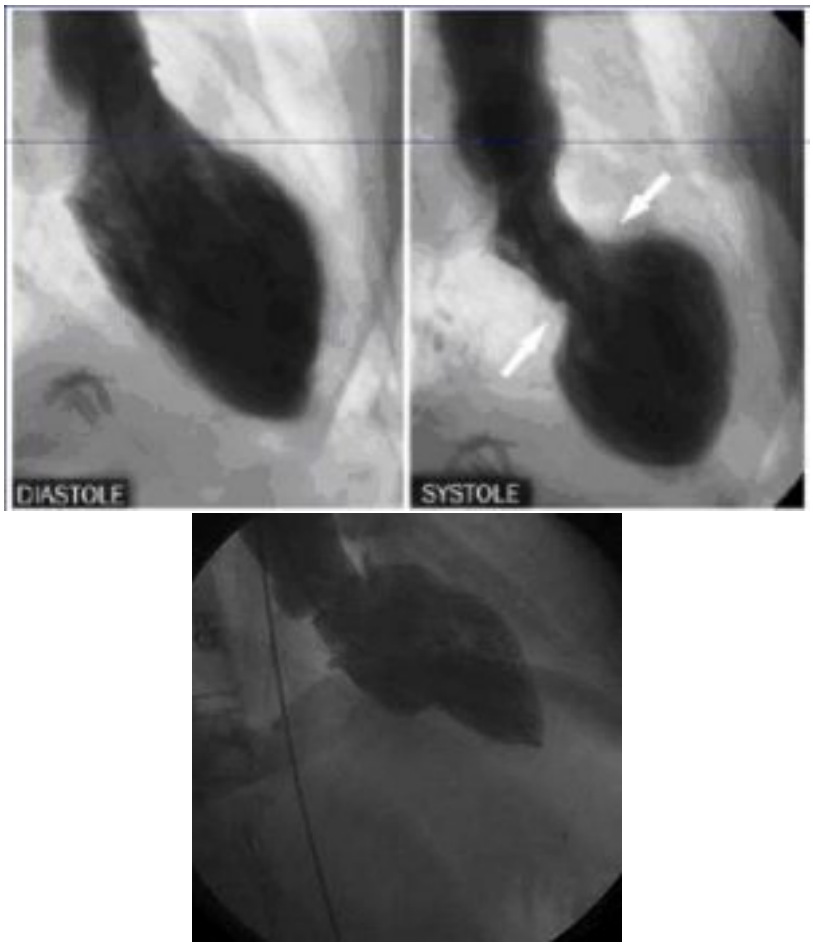

Figura 8: immagini di un elettrocardiogramma del ventricolo sinistro, in alto la diastole e la sistole durante un attacco di TTS mentre l'immagine sotto rappresenta il ventricolo durante un infarto del miocardio acuto.[66]

2.3 Angiografia coronarica

Sebbene la sindrome Takotsubo non sia causata da alterazioni nei vasi coronarici, alcuni studi hanno riportato che nel 10-20% circa dei pazienti con questa sindrome si sia riscontrata in sede di questo esame una coronaropatia tipicamente non concordante con le alterazioni della cinesi. Recentemente, uno studio condotto su 1016 pazienti con diagnosi di Takotsubo ha riportato come il 23% dei pazienti avesse una coronaropatia significativa (stenosi con riduzione del lume > 50%), il 41.2% una coronaropatia non significativa (stenosi <50%) e il 35.7% avesse coronarie agiograficamente indenni.

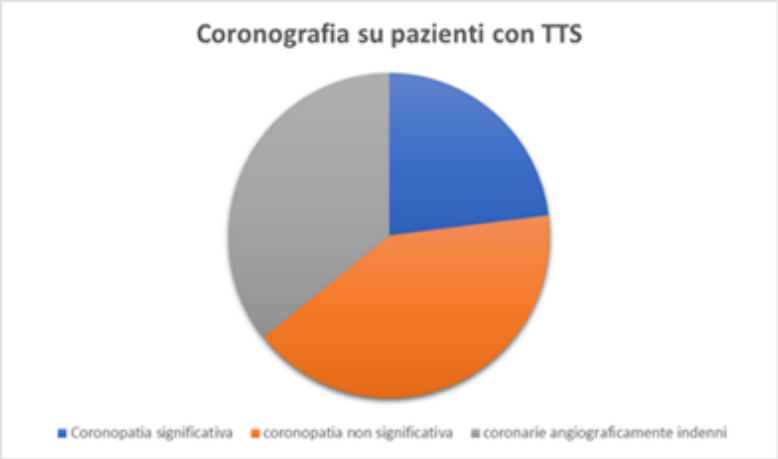

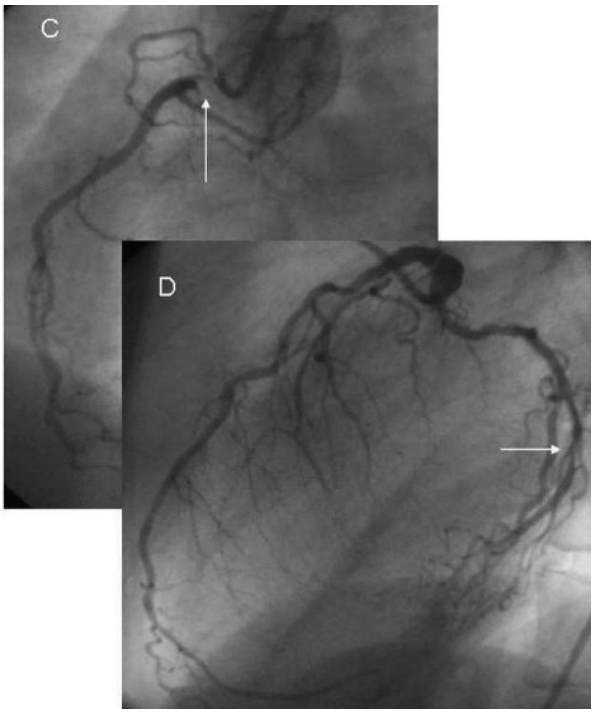

Figura 9: L'angiografia coronarica mostra discinesia apicale e malattia apicale (coronarica destra circonflessa) con dominazione sinistra e arteria discendente anteriore destra altamente sviluppata.

2.4 Risonanza Magnetica

La risonanza magnetica è un importante metodo non invasivo per indagare l'infiammazione miocardica e gli esiti di necrosi cardiaca: alcuni autori hanno dunque sfruttato questa tecnica di imaging per indagare il comportamento del miocardio in pazienti affetti da TTS. Nell'infarto miocardico acuto, la distribuzione del LGE (late gadolinium enhancement) indica l'estensione della fibrosi secondaria alla necrosi miocardica[26]. LGE viene prodotto dopo l'immissione del contrasto e consente di raffigurare il miocardio patologico, il gadolinio è infatti un tracciante biologicamente inerte che si diffonde liberamente nello spazio extracellulare, ma non è in grado di attraversare la membrana integra. Le aree che mostrano LGE corrispondono dunque ad una zona di necrosi dei miociti o di fibrosi miocardica.

Per quanto riguarda la TTS, in letteratura sono presenti dati contrastanti[31]. Molti autori[29,30] differenziano la TTS dall'IMA perché nella prima si ha un'assenza di LGE, quindi la RM cardiaca con gadolinio, eseguita in pazienti TTS in fase acuta, permetterebbe di differenziare precocemente e accuratamente le due patologie. In altri studi, invece, è stata descritta una piccola percentuale di soggetti affetti da TTS che presentavano LGE, riducendo quindi l'utilità della RM nella diagnosi differenziale[30, 32].

La risposta a questa incoerenza può nascondersi nella soglia utilizzata nei diversi studi per definire il LGE. Come confermato da uno studio multicentrico europeo e statunitense, che ha reclutato, in modo prospettico, 256 pazienti consecutivi con diagnosi di TTS secondo i criteri Mayo Clinic[33] presentavano edema del miocardio. L'edema rappresenta una componente elementare e generica della risposta tissutale ad un danno acuto e indipendentemente dalla sua eziologia (meccanica, tossica o ischemica), rappresenta uno strumento diagnostico importante, ma aspecifico, per valutare in vivo se un danno tissutale è in fase acuta[34]. La combinazione di edema miocardico e assenza di LGE a livello delle aree acinetiche/ipocinetiche nella sindrome Takotsubo indica la vitalità del miocardio e ciò potrebbe spiegare il rapido recupero della funzione ventricolare. Una situazione simile però si potrebbe riscontrare anche nel miocardio risparmiato dalla necrosi dopo un'IMA rivascolarizzato precocemente[34].

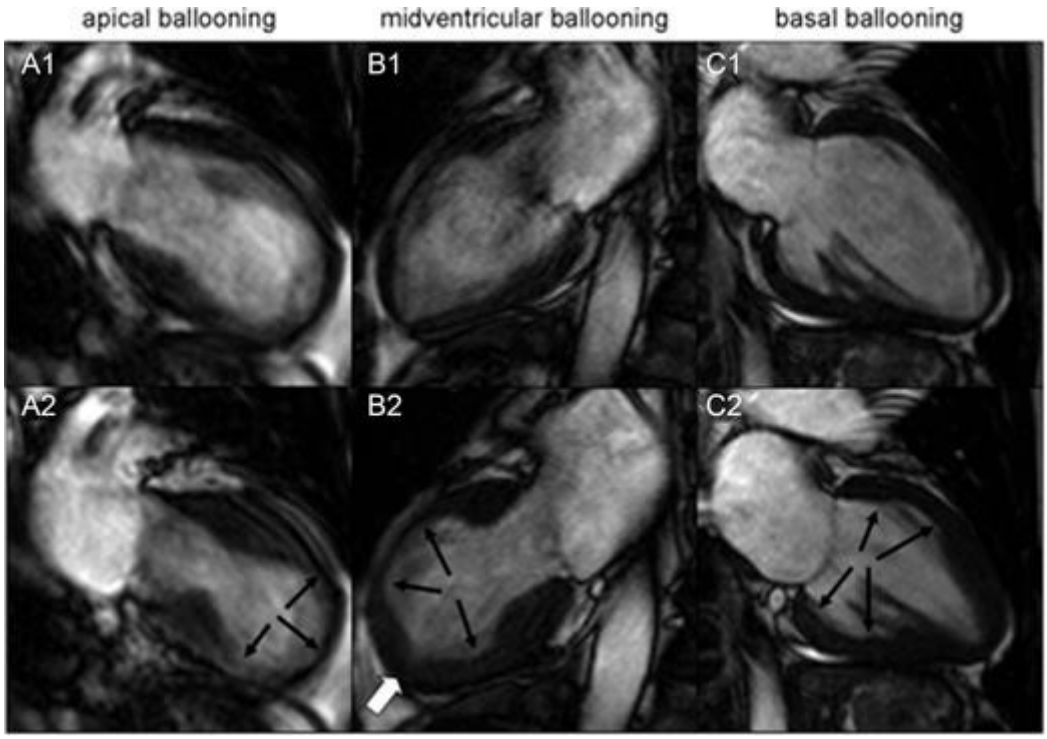

Figura 10: Esempi rappresentativi di ciascun pattern di disfunzione regionale di TTS e sindromi correlate: disfunzione apicale "classica" in telediastole (A1) e telesistole (A2), "variante ventricolare medio-sinistra" con disfunzione medioventricolare in telediastole (B1) e telesistole (B2), "TTC invertito" con disfunzione basale circonferenziale in telediastole (C1) e telesistole (C2).

2.5 Imaging nucleare

La perfusione miocardica e l'innervazione simpatica possono essere studiate dalla tomografia a emissione di fotoni (SPECT) utilizzando ^{201}Tantalio, ^{99m} Tecnezio e ^{123}Iobenguano (mIBG). Il metabolismo del glucosio miocardico può anche essere studiato mediante tomografia a emissione di positroni (PET) usando il ^{18}Fluorodesossiglucosio (FDG).

Recentemente, gli studi isotopici sono stati condotti durante le diverse fasi della sindrome Takotsubo.[37,38] In fase acuta e subacuta, si verificano difetti dell'assorbimento delle mIBG e FDG nonostante una perfusione solo leggermente ridotta, dimostrata nel segmento ipercontrattile LV.

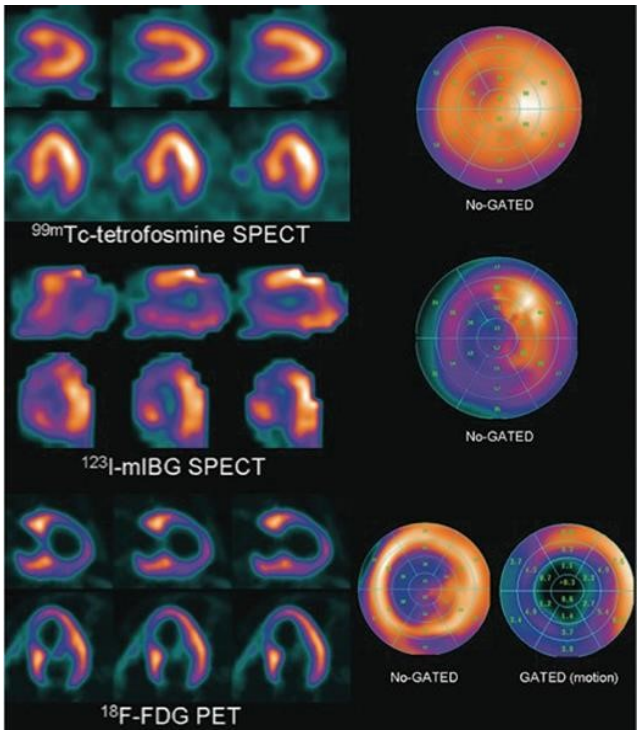

Figura 11: Immagini dell'asse verticale, orizzontale e polare della SPECT cardiaca eseguite in un paziente con fase subacuta di TTS. L'assorbimento del ^{18}FDG e ^{123} mIBG era gravemente ridotto nei segmenti apicali e mediosettali del ventricolo sinistro, mentre la perfusione miocardica era normale. Le acquisizioni miocardiche hanno mostrato una marcata disfunzione contrattile nelle regioni apicale e mediosettale.

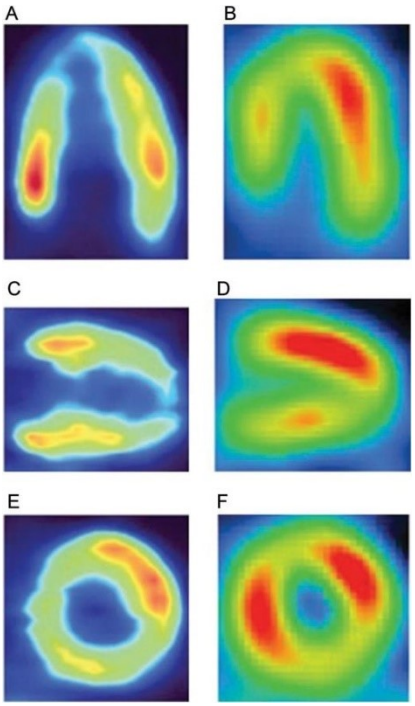

Figura 12: confronto tra immagini PET (A, C, E) e SPECT (B, D, F) l'immagine metabolica ha rivelato un assorbimento di 18FDG gravemente ridotto nei segmenti apicale e medioventricolare rispetto alle anomalie della perfusione. (A e B) Asse lungo orizzontale; (C e D) asse lungo verticale; (E e F) asse corto.[36]

Dopo una rapida normalizzazione della perfusione miocardica si osserva il recupero sia del metabolismo del glucosio ventricolare sinistro che dell'innervazione simpatica (Figura 12). Questo recupero ritardato dal sistema nervoso simpatico nel complesso del sistema contrattile normalizzato può assumere un ruolo importante nell'imaging mIBG, comunque, entro pochi mesi dall'episodio scatenante.

Le basi fisiopatologiche della TTS restano da confermare, un'eccessiva esposizione alle catecolamine induce effetti tossici nei cardiomiociti, comprese anomalie del metabolismo del glucosio e una diminuzione della ricaptazione presinaptica delle catecolamine.[35] L'evoluzione temporale parallela di ^{123} mIBG e ^{18} FDG ha fornito nuove informazioni sui cambiamenti funzionali del quadrante miocardico e sull'andamento nel tempo della TTS, ma la domanda critica rimane capire il collegamento tra causa ed effetto di questi cambiamenti osservati per quanto riguarda il loro ruolo in fisiopatologia.

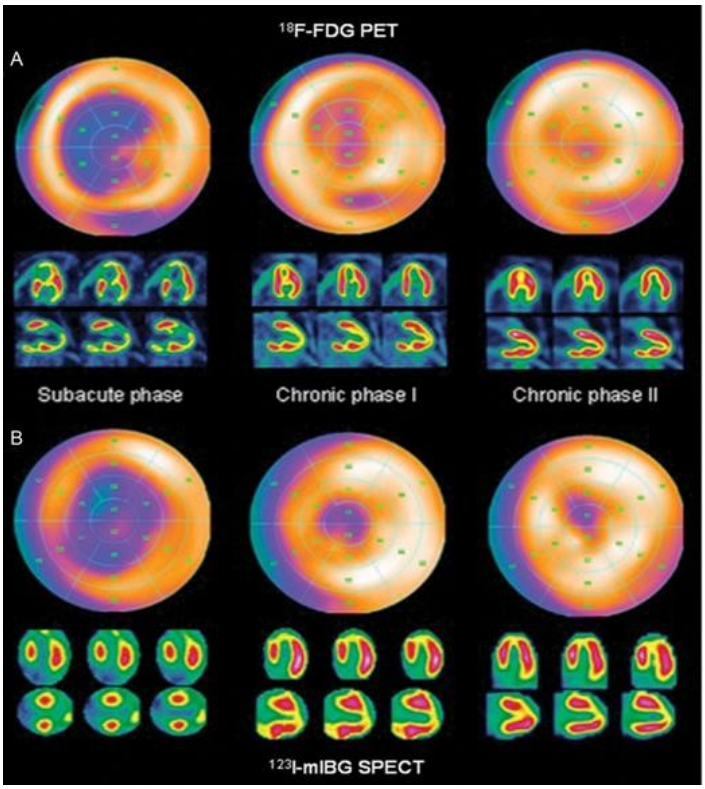

Figura 13: Sezioni trasversali del ventricolo sinistro (asse corto, asse verticale e asse orizzontale) della PET e della SPECT eseguita durante le fasi subacuta (3-21 giorni dopo l'episodio acuto), cronica I (3 mesi dopo l'evento) e cronica tardiva II (> 6 mesi). Gli esami hanno dimostrato un significativo miglioramento dell'assorbimento del tracciante nell'apice del ventricolo sinistro, ma il metabolismo del glucosio miocardico e l'innervazione simpatica non sono stati completamente normalizzati. [39]

2.5 Algoritmo diagnostico dell'interTAK

L'interTAK ha studiato un algoritmo che assegna un punteggio (interTAK score) in base alla presentazione clinica, utile a differenziare la diagnosi con le sindromi coronariche acute: sesso femminile, stress emotivo, stress fisico, assenza di sotto livellamento del tratto ST all'EGC, problemi psichiatrici, problemi neurologici, prolungamento del tempo QT.

Se il risultato "interTAK score" è minore di 70 indica una probabilità bassa o intermedia di TTS, mentre un punteggio maggiore di 70 indica un'alta probabilità di TTS. Nel primo caso i pazienti vengono indirizzati alla coronografica (CGF) mentre nel secondo caso, se i pazienti sono emodinamicamente stabili, effettuano l'ecocardiogramma per valutare la presenza di un pattern di distribuzione circonferenziale delle anomalie di motilità parietale e successivamente sono sottoposti ad angioTAC coronarica per escludere la coronaropatia, senza CGF. In assenza di tale pattern di distribuzione circonferenziale, o in presenza di instabilità emodinamica (scompenso cardiaco acuto, shock cardiogeno, ostruzione dinamica nel tratto di efflusso ventricolare sinistro), i pazienti andranno invece sottoposti alla coronografica.

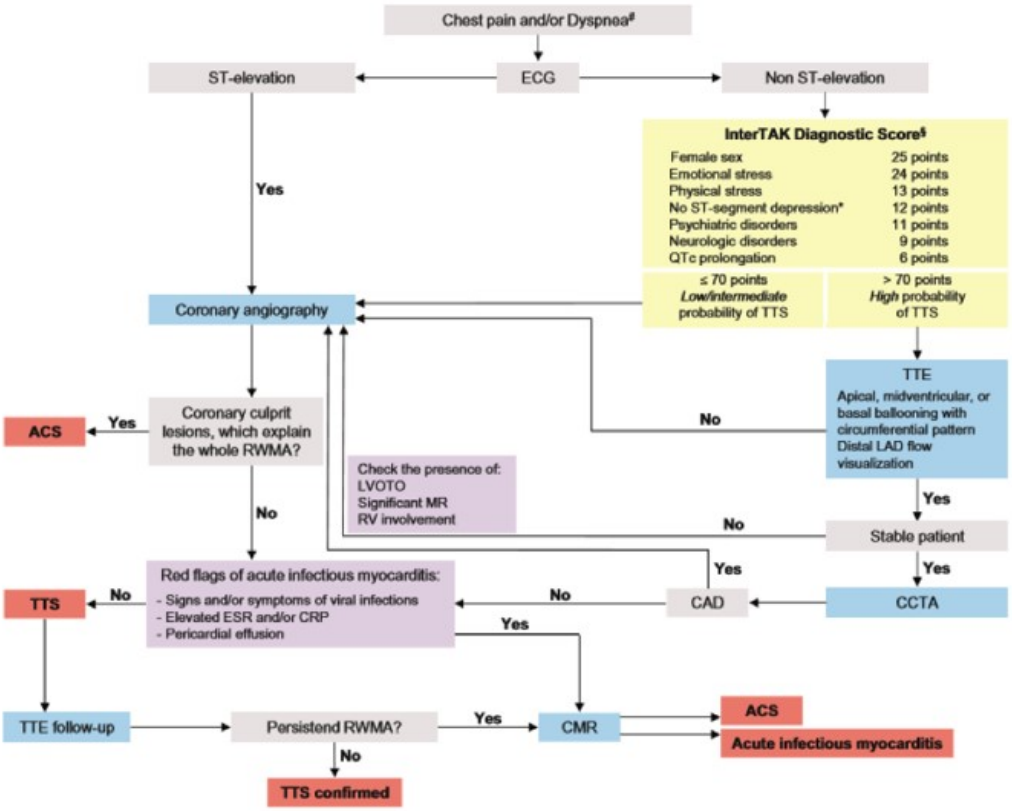

Figura 14: Schema dell'algoritmo di diagnostica dell'interTAK

CAPITOLO 3

DEEP LEARNING IN DIAGNOSTICA

3.1 Diagnosi di malattie cardiovascolari

L'intelligenza artificiale e il deep learning sono già stati utilizzati per la diagnosi e la previsione delle malattie cardiovascolari.[20-21]

Nonostante la pronta disponibilità dell'ecografia, fino ad oggi sono stati condotti pochi studi sulla sua interpretazione con il supporto di algoritmi di apprendimento automatico.[22-24]

3.2 Studio pubblicato dal JAMA Cardiology

L'applicazione dei modelli di apprendimento automatico è limitata a causa della loro natura di scatola nera, perché molto spesso il meccanismo con cui è ottenuto l'output a partire dall'input non è trasparente. Inoltre, tale output viene tipicamente restituito senza alcuna quantificazione dell'incertezza.

L'obiettivo dello studio pubblicato nel JAMA Cardiology a Maggio del 2022 è quello di sviluppare un framework basato sull'apprendimento completamente automatizzato e interpretabile in grado di differenziare la TTS dall'IMA (infarto acuto del miocardio) utilizzando dati di imaging ecocardiografico grezzi e confrontare l'accuratezza del metodo risultante con la valutazione ecocardiografica da parte dei cardiologi.

I dati utilizzati in questo studio sono immagini transtoraciche che provengono da sette centri cardiovascolari presenti nel registro internazionale della sindrome Takotsubo (InterTAK) tramite i registri di Lowa, Stati Uniti; Jena, Germania; Regensburg, Baviera; Salerno, Italia; Zurigo, Svizzera; Adelaide, Australia. Il registro InterTAK è un registro osservazionale, prospettico e retrospettivo istituito presso l'Ospedale universitario di Zurigo[25]. Le ecografie transtoraciche prese in considerazione sono state eseguite in media 1 giorno dopo il ricovero in pazienti con TTS.

Inoltre, i dati di imaging clinico, angiografico ed ecocardiografico di pazienti con IMA sono stati ottenuti dal Registro delle sindromi coronariche acute di Zurigo. I pazienti con TTS e i pazienti con IMA sono stati abbinati in base a età, sesso e sopraslivellamento del tratto ST/non sopraslivellamento del tratto ST (1 paziente con IMA per ogni paziente con TTS). Per progettare e addestrare l'algoritmo sono state utilizzate viste ecocardiografiche apicali a 2 e 4 camere di 228 pazienti (114 con TTS e 114 con IMA). Inoltre, 220 pazienti (110 con TTS e 110 con IMA) sono serviti come set di dati di test indipendenti.

L'obiettivo principale di questo studio era quello di sviluppare un algoritmo basato sul deep learning per classificare automaticamente TTS e IMA sulla base dei dati di imaging cardiaco.

3.3 I diversi passaggi di questo studio

Lo studio eseguito da Ramsey M. Wehbe[67], al dipartimento di medicina della Northwestern University Feinberg School of Medicine è stato diviso in più passaggi, illustrati nella figura 15. In una prima fase hanno utilizzato il modello di rete neurale di Zhang et al[22] per segmentare l'elettrocardiogramma, assegnando ad ogni pixel una diversa sezione (sfondo, sangue atrio sinistro, sangue atrio destro). In una seconda fase, hanno addestrato un autoencoder per ricostruire i frame segmentati; utilizzando così delle sequenze estratte dai video segmentati a due e quattro camere per addestrare una rete neurale in grado di classificare i video in base a TTS e IMA.

Un autoencoder è una rete neurale costituita da una parte di codificatore e decodificatore che estrae le cosiddette caratteristiche latenti di ciascun frame (Figura C). La parte del codificatore corrisponde a una rete neurale convoluzione che sottocampiona l'immagine e restituisce una rappresentazione compressa, di dimensioni ridotte dell'input. Il decodificatore svolge il ruolo della controparte che ricostruisce l'immagine originale dai valori caratteristici latenti.

Le singole immagini non contengono informazioni sufficienti per la classificazione di TTS o IMA. Le informazioni rilevanti sulla malattia del paziente sono contenute nella dinamica caratteristica delle diverse parti del miocardio, cioè i tipici cambiamenti di movimento della parete nella TTS (es. palloncino apicale). Questi movimenti della parete regionale sono stati acquisiti fornendo le maschere segmentate di un video di un ecocardiogramma come input nel modello di autocodificatore addestrato. Il codificatore estrae una rappresentazione compressa per ciascuno dei fotogrammi di un particolare video nel set di dati (Figura D).

Queste sequenze latenti risultanti sono state quindi utilizzate per differenziare tra TTS e IMA.

Quindi hanno addestrato una rete neurale con i dati di addestramento estraendo 10 sottosequenze casuali da ciascuna serie temporale (figura E); ed hanno ricampionato le sequenze a un numero fisso di fasi temporali prima di inserirle in due reti di configuratori separati che poi vengono concatenate creando una rete neurale completamente connessa che prevede la probabilità della malattia (figura F).

Infine, in questo studio hanno addestrato tre modelli di autoencoder, utilizzando diverse inizializzazioni casuali e diverse suddivisioni addestramento/ convalida. Per ogni modello hanno addestrato cinque classificatori di reti neurali, e testandoli su un set di dati di test indipendente che comprendeva un totale di 220 video di ecocardiogrammi (110 TTS e 110 IMA).

L'implementazione del modello e l'analisi statistica è stata svolta utilizzando il linguaggio di programmazione Python versione 3.7.4 (Python Software Foundation). Per il calcolo delle curve ROC e delle metriche di valutazione sono state utilizzate la libreria NumPy e la libreria scikit-learn.

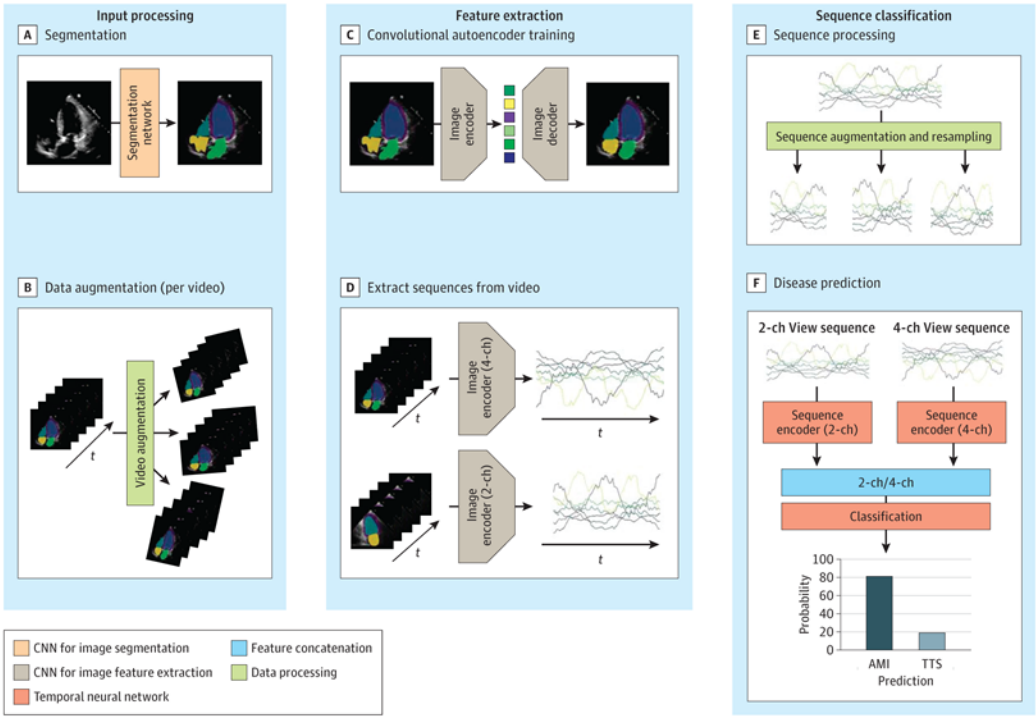

Figura 15: Metodo generale diviso in 3 componenti principali: elaborazione dell'input, estrazione di funzionalità e classificazione della sequenza.

3.4 Valutazione delle prestazioni del modello

Per valutare le prestazioni dell'algoritmo sono stati mostrati gli stessi test in ordine casuale a quattro cardiologi con esperienza tra 3 e 9 anni di ecocardiografia. Sulla base di questi video i cardiologi hanno prima eseguito una diagnosi differenziale binaria di TTS e IMA e in secondo luogo hanno dichiarato il livello di confidenza diagnostica su una scala da 1 a 5.

Il livello di accuratezza del modello è di 0.79 e ha sovraperformato i quattro medici che hanno valori di accuratezza tra 0.68 e 0.74. Lo stesso modello è riuscito a differenziare in modo affidabile tra i sottotipi comuni di TTS e IMA (TTS apicale e LAD-IMA), con un punteggio medio di 0.84 superando sostanzialmente i 4 lettori con punteggio 0.7.

Tabella 1: Caratteristiche dei pazienti con TTS usati come test per l'algoritmo. Abbreviazioni presenti: AMI (infarto acuto del miocardio); NA (non applicabile); TTS (sindrome Takotsubo)

	No./total No. (%)			
	Training cohort		Test cohort	
Variable	Takotsubo syndrome (n = 114)	Acute myocardial infarction (n = 114)	Takotsubo syndrome (n = 110)	Acute myocardial infarction (n = 110)
Sex, No. (%)				
Female	103 (90.4)	103 (90.4)	101 (91.8)	101 (91.8)
Male	11 (9.6)	11 (9.6)	9 (8.2)	9 (8.2)
Age, mean (SD), y	68.4 (12.1)	69.1 (12.2)	67.5 (11.4)	68.3 (11.3)
Electrocardiogram on admission				
ST-segment elevation	49/114 (43.0)	49/114 (43.0)	36/110 (32.7)	36/110 (32.7)
Takotsubo morphologic type				
Apical	92/114 (80.7)	NA	61/110 (55.5)	NA
Midventricular	21/114 (18.4)	NA	39/110 (35.4)	NA
Basal	1/114 (0.9)	NA	2/110 (1.8)	NA
Focal	0/114 (0.0)	NA	8/110 (7.3)	NA
Culprit lesion				
Left main trunk	NA	7/114 (6.1)	NA	4/110 (3.6)
Left anterior descending artery	NA	49/114 (43.0)	NA	56/110 (50.9)
Left circumflex artery	NA	23/114 (20.2)	NA	17/110 (15.5)
Right coronary artery	NA	35/114 (30.7)	NA	28/110 (25.5)
Bypass graft	NA	0/114 (0.0)	NA	5/110 (4.5)
Hemodynamics				
Heart rate, bpm				
No.	98	114	102	108
Mean (SD)	85.1 (18.0)	80.7 (19.6)	88.6 (20.1)	78.9 (18.6)
Systolic blood pressure, mm Hg				
No.	105	114	102	110
Mean (SD)	128.2 (30.8)	131.7 (30.9)	127.6 (27.7)	122.9 (26.9)
Diastolic blood pressure, mm Hg				
No.	105	114	99	110
Mean (SD)	74.7 (17.3)	68.4 (14.9)	75.4 (15.4)	65.2 (14.1)
Left ventricular ejection fraction,[a] %				
No.	104	99	105	109
Mean (SD)	36.6 (9.2)	47.5 (12.8)	43.4 (11.9)	48.6 (12.1)
Cardiovascular risk factor				
Hypertension	76/112 (67.9)	80/114 (70.2)	65/108 (60.2)	71/109 (65.1)
Diabetes	18/112 (16.1)	31/114 (27.2)	26/107 (24.3)	23/108 (21.3)
Smoking	42/110 (38.2)	55/114 (48.2)	33/104 (31.7)	35/109 (32.1)
Hypercholesterolemia	33/110 (30.0)	45/114 (39.5)	38/106 (35.8)	29/109 (26.6)
Positive family history	24/100 (24.0)	17/114 (14.9)	14/100 (14.0)	18/109 (16.5)

Tabella 2: Performance del modello di Deep Learning comparato con i lettori, considerando 110 pazienti con TTS e 110 pazienti con AMI

Variable	True Positive	True Negative	False Positive	False Negative	Sensitivity, %	Specificity, %
TTS[a] vs AMI						
Algorithm, mean No.(SD)						
2-Chamber and 4-chamber	83.1 (3.0)[b]	81.5 (3.8)	28.5 (3.8)	26.9 (3.0)[b]	75.5 (2.7)[b]	74.1 (3.5)
2-Chamber	81.3 (4.1)	79.1 (4.5)	30.9 (4.5)	28.7 (4.1)	73.9 (3.7)	71.9 (4.1)
4-Chamber	81.7 (3.3)	74.0 (3.4)	36.0 (3.4)	28.3 (3.3)	74.2 (3.0)	67.3 (3.1)
Reader, No.						
Reader 1	50	93[b]	17[b]	60	45.5	84.5[b]
Reader 2	51	82	28	59	46.4	74.5
Reader 3	49	89	21	61	44.5	80.9
Reader 4	71	83	27	39	64.5	75.5
Apical TTS vs AMI due to LAD occlusion						
Algorithm, mean No. (SD)						
2-Chamber and 4-chamber	48.4 (2.3)[b]	43.8 (2.1)[b]	12.2 (2.1)[b]	12.6 (2.3)[b]	79.3 (3.8)[b]	78.3 (3.8)[b]
2-Chamber	48.1 (2.5)	41.3 (2.2)	14.7 (2.2)	12.9 (2.5)	78.8 (4.2)	73.7 (4.0)
4-Chamber	44.0 (3.1)	39.2 (2.1)	16.8 (2.1)	17.0 (3.1)	72.1 (5.0)	69.9 (3.8)
Reader, No.						
Reader 1	40	42	14	21	65.6	75.0
Reader 2	37	38	18	24	60.7	67.9
Reader 3	33	42	14	28	54.1	75.0
Reader 4	42	39	17	19	68.9	69.6

Sebbene l'algoritmo finale funzioni al meglio utilizzando tutte le sequenze ed entrambe le camere per la previsione, l'analisi dell'importanza delle caratteristiche basata sulle singole sequenze di una particolare camera può essere molto importante per la comprensione della fisiopatologia umana quando si interpretano i risultati dei modelli di apprendimento per patologie difficili e inspiegabili per l'uomo.

L'uso di questi strumenti stocastici come gli algoritmi di deep learning è anche una conseguenza del fatto che ad oggi non si conoscono affondo le caratteristiche della sindrome Takotsubo dal punto di vista biomeccanico, che sarebbero invece fondamentali per iniziare a costruire dei modelli deterministici della patologia.

CAPITOLO 4

CORRELAZIONE TRA COVID-19 E SINDROME TAKOTSUBO

4.1 Coronavirus 2

Nel 2019, la sindrome respiratoria acuta grave coronavirus 2 (SARS-CoV-2) è emersa in Asia e, a causa della sua facile trasmissibilità, si è diffusa a livello globale provocando una delle peggiori pandemie della storia[42]. Il virus è stato associato a numerose complicanze polmonari come polmonite e distress respiratorio acuto, sindrome che spesso porta ad un'insufficienza respiratoria grave che a volte richiede l'ausilio dell'ossigenazione extracorporea. Mentre il virus colpisce storicamente il sistema polmonare, esso può interessare vari altri organi compreso il cuore. Con l'evolversi della pandemia, apprendiamo che COVID 19 può indurre aritmie, danno miocardico, insufficienza cardiaca e sindrome coronarica acuta[43].

Uno studio ha dimostrato che durante la pandemia da Covid-19 il 7.75% dei pazienti ricoverati con sindrome coronarica acuta aveva in realtà la sindrome Takotsubo, mentre prima della pandemia a solo 1.8% dei pazienti con sindrome coronarica acuta gli veniva diagnosticata la TTS.[44] L'incidenza di TTS durante il Covid-19 è quindi quadruplicata.

4.2 Covid-19 e sindrome Takotsubo

La sindrome Takotsubo (TTS) è stata considerata insieme al COVID-19 per due motivi principali[53,54], il primo di carattere psicologico dovuto alla pandemia in sé, e il secondo biologico dovuto all'aumento delle catecolamine a causa delle citochine, effetto presente sia nei malati di COVID-19 che nei malati di TTS. In un articolo sulla revisione sistematica dei casi pubblicati è emerso che i casi di TTS associati a infezione da COVID-19 si sono verificati con età media di 70anni[45] con maggioranza negli anziani (66.6% con età maggiore di 60anni) di sesso femminile. L'intervallo di tempo dal primo sintomo all'esordio di TTS è stato di circa otto giorni. Alcuni di questi soggetti hanno riportato rigonfiamento apicale,

ipo/acinesia del segmento basale e TTS mediana e hanno sviluppato complicanze cardiache[46] (insufficienza cardiaca, miocardite, crisi ipertensiva e shock cardiogeno).

[47-48]Sebbene il COVID-19 abbia colpito in modo sproporzionato gli uomini (68,0%), la maggior parte dei pazienti con COVID-19 e TTS erano donne (81,8%). La maggior parte dei pazienti con COVID-19 e TTS aveva fattori scatenanti fisici (72,7%) o emotivi (18,2%), molto probabilmente dovuti alla sindrome respiratoria acuta grave coronavirus 2. I pazienti con COVID-19 e TTS tendevano anche ad essere più anziani (età media 72,4 anni) rispetto ai pazienti con solo COVID-19 (età media 58,5 anni) e TTS (età media 67,8 anni). Il dolore toracico era più comune tra i pazienti con TTS, indipendentemente dal COVID-19, mentre la dispnea era più diffusa tra i pazienti con COVID-19 che sviluppano TTS. È importante notare che i pazienti affetti da COVID-19 e TTS hanno avuto esiti significativamente peggiori in termini di tassi di terapia respiratoria o mortalità ospedaliera (70,0%) rispetto ai casi tradizionali di TTS (18,6%) (Figura 17).

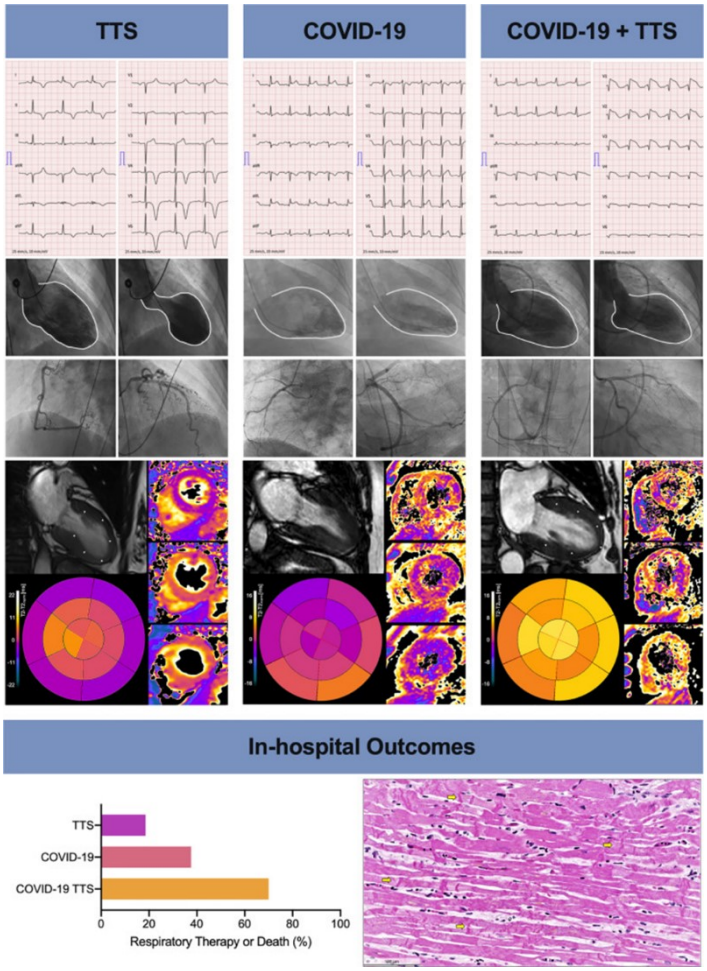

Figura 16: differenze tra pazienti soggetti solo a Covid-19, solo a TTS o soggetti sia a TTS e Covid-19.

Confrontando i pazienti con solo TTS a quelli con solo Covid-19 e quelli con entrambe le patologie si nota che i pazienti con sola sindrome Takotsubo mostrano onde T negative profonde e tempo QTc prolungato nell'elettrocardiogramma, mentre i pazienti con solo Covid-19 mostrano un sovrallineamento del tratto ST e un tempo QTc normale all'ECG, infine i pazienti con Covid-19 e TTS mostrano significative elevazioni ST.
Poiché sia TTS che COVID-19 possono innescare disfunzioni microcircolatorie, è possibile che agiscano congiuntamente determinando complicazioni cardiache significative. In particolare, la tempesta di citochine che si verifica durante il COVID-19 può unirsi all'esagerata stimolazione simpatica del TTS per attivare percorsi simili (anche se attualmente sconosciuti), con conseguente grave disfunzione microcircolatoria, edema miocardico globale/regionale e insufficienza cardiaca acuta scompensata.
Pertanto, i pazienti con una doppia diagnosi di TTS e COVID sono ad aumentato rischio di eventi avversi.

4.2 Le Catecolamine

Le catecolamine sono composti chimici derivanti dall'amminoacido tirosina. Le catecolamine sono idrosolubili e si legano alle proteine del plasma, così riescono a circolare nel sangue. Le catecolamine più importanti sono l'adrenalina (epinefrina), la noradrenalina (norepinefrina) e la dopamina. Le catecolamine come ormoni sono rilasciate dalle ghiandole surrenali (midollo surrenale) in situazione di stress come stress psicologico o cali di glicemia[63]

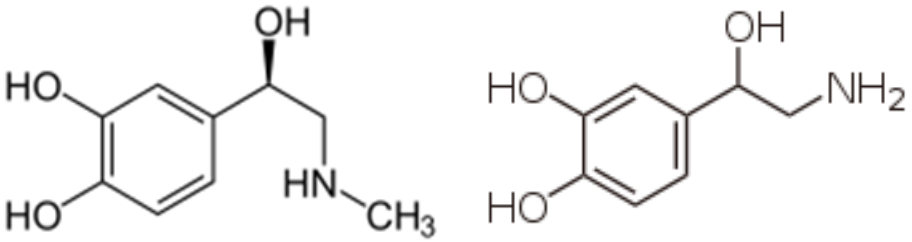

Figura 17: A sinistra adrenalina e a destra noradrenalina

Le catecolamine esercitano i loro effetti vasocostrittori nel microcircolo coronarico assai ricco di recettori alfa-1. In fase acuta la somministrazione di adenosina per via venosa migliora transitoriamente la perfusione miocardica e la frazione di eiezione del ventricolo

sinistro, suggerendo che un'intensa vasocostrizione giochi un ruolo importante nella fisiopatologia.[64]

La disfunzione sistolica transitoria potrebbe essere un effetto delle catecolamine sui miociti. Le catecolamine possono ridurre la vitalità dei miociti attraverso un sovraccarico di calcio dovuto dall'adenosin monofosfato ciclico (AMPc). Nel cuore dei mammiferi la densità dei recettori beta è infatti più alta a livello apicale.

4.3 Fisiopatologia Covid-19 e TTS

La Figura 19 mostra l'aumento delle catecolamine dovuto allo stress emotivo e/o fisico. La risposta inizia nell'ipotalamo e innesca il rilascio di norepinefrina simpatica ed epinefrina. Queste catecolamine agiscono sui recettori α per contrarre le arterie coronariche inducendo ischemia sulla membrana cardiaca. Funzionano anche su β1- e β2-recettori per alterare la contrattilità miocardica, aumentando la richiesta di ossigeno e aumentando lo stress meccanico della parete.

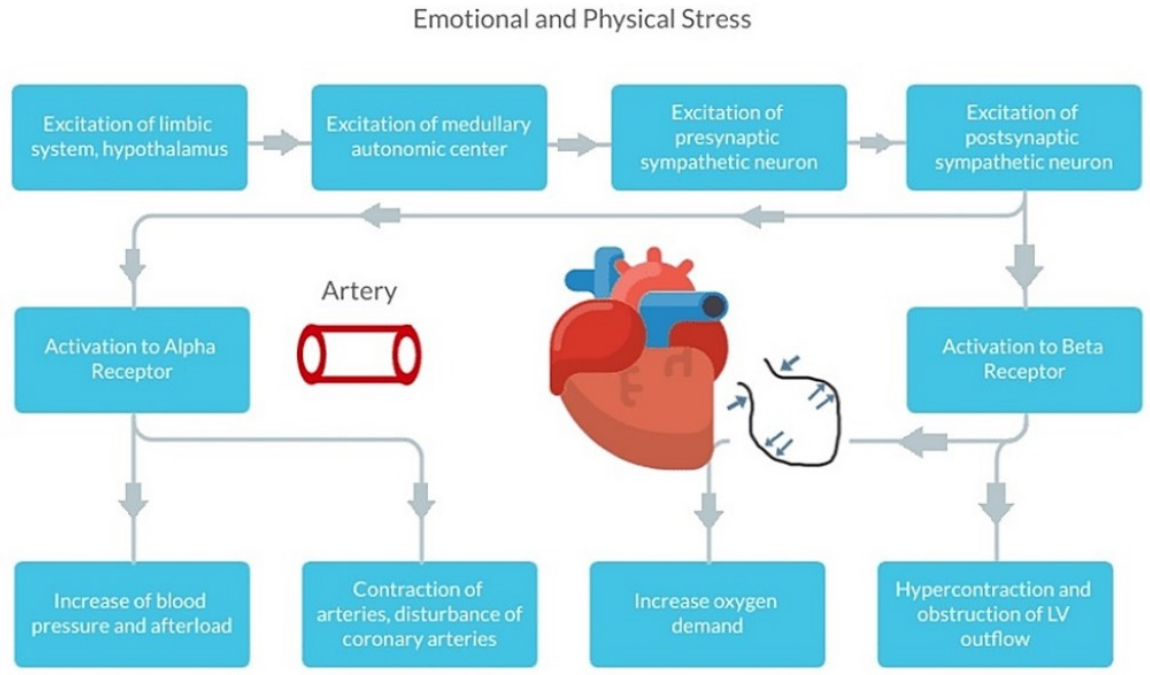

Figura19: Gli α-recettori provocano la contrazione delle arterie coronariche inducendo ischemia sulla membrana cardiaca, mentre i β1 e β2-recettori causano un aumento della domanda di ossigeno e un aumento dello stress meccanico della parete.

La figura 20 spiega la caratteristica del cuore sottoposto a Takotsubo. La noradrenalina attiva i recettori β1 della base del ventricolo sinistro che a sua volta agisce su una via stimolatoria della proteina G per indurre ipercontrazioni, mentre l'adrenalina agisce sui recettori β2 sull'apice cardiaco tramite la via inibitoria della proteina G, stimolando ipocontrazione[49].

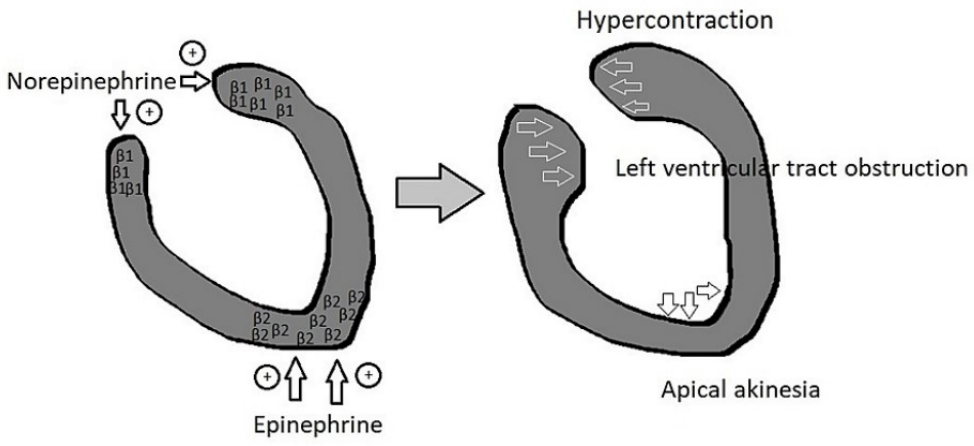

Figura 20: Sono presenti più recettori β1 sulla base ventricolare sinistra che è innervato dalla noradrenalina per indurre l'ipercontrazione innescando la via stimolatoria della proteina G.

Il SARS-CoV-2 utilizza una proteina spike S1 per consentire l'attacco del virione alla membrana cellulare dell'ospite interagendo con i recettori dell'enzima di conversione dell'angiotensina II (ACE2) dell'ospite[50]. I recettori ACE2 sono altamente presenti sul tessuto cardiovascolare dei mammiferi, comprese le cellule endoteliali, i miociti cardiaci, i fibroblasti e le cellule muscolari lisce[51,52]. Una volta che il virus si lega ai recettori ACE2 delle cellule muscolari lisce può sotto regolare negativamente la funzione del recettore causando un accumulo di angiotensina II che causa vasocostrizione, stress ossidativo e infiammazione[50]. La vasocostrizione peggiora l'ischemia coronarica che è evidente nella TTS. Quindi, l'accumulo di angiotensina II non solo aumenta il picco di catecolamine, come accennato in precedenza, e induce ischemia alle coronarie, ma può anche favorire una vasocostrizione transitoria e peggiorare l'ischemia.

In conclusione, il COVID-19 può predisporre i pazienti a sviluppare TTS poiché il virus svolge numerosi ruoli sia dal punto di vista fisiologico che emotivo. La fisiopatologia può avvenire attraverso un picco di catecolamine che può causare un aumento di pressione sanguigna, aumento della contrattilità dell'arteria coronaria e aumento della domanda di ossigeno che porta ad aumentare le sollecitazioni meccaniche. Tuttavia, attraverso la proteina spike S1 del virus, può entrare nei miociti cardiaci e nelle coronarie e nei vasi

legandosi ai recettori dell'enzima di conversione dell'angiotensina 2 sul cuore. Una volta che entra nelle cellule, il virus può interrompere le normali vie fisiologiche e causare ulteriore stress cardiaco attraverso la vasocostrizione.

CONCLUSIONI

La sindrome Takotsubo è ancora una sindrome poco conosciuta e di difficile diagnostica.

Il presente lavoro di tesi si basa sull'evidenziare le caratteristiche finora conosciute della sindrome con particolare interesse alla fisiopatologia e alla diagnosi della malattia, con l'obbiettivo di provare a fornire una prima ipotesi di modello deterministico in grado di riprodurre la biomeccanica della TTS.

Ad oggi, infatti, questo tipo di modello non è ancora stato proposto, verosimilmente perché sono ancora poco noti i meccanismi che producono la malattia che oltretutto sembrano essere molto complessi. È stato invece proposto un modello a reti neurali che sembra in grado di distinguere con buona accuratezza la sindrome Takotsubo con l'infarto del miocardio acuto.

Sulla base delle informazioni reperite in letteratura, la modellazione deterministica dovrebbe probabilmente basarsi sulla stretta correlazione tra i recettori alfa e beta presenti in quantità diverse lungo le pareti del cuore, che in stretta correlazione con le catecolamine si pensa essere uno dei principali fattori scatenanti di questa sindrome. La diversa disposizione dei recettori induce una differente perfusione degli impulsi elettrici del cuore, che è probabilmente alla base della deformazione geometrica del cuore durante un attacco di Takotsubo, secondo i diversi pattern (figura 4). In letteratura però non sono emerse informazioni riguardanti il flusso ematico durante un attacco di Takotsubo e se questo in qualche modo possa differenziarsi dal flusso ematico durante un infarto del miocardio acuto; questa distinzione potrebbe essere ulteriormente utile per distinguere le due patologie.

L'obbiettivo atteso per il futuro è quindi quello di riuscire a riconoscere in tempo la sindrome grazie a dei modelli concettuali di prevenzione e di poter comprendere al massimo la fisiopatologia della TTS grazie ai modelli deterministici in maniera tale da sviluppare una cura pronta ed efficace probabilmente grazie all'utilizzo dei beta bloccanti che reagiscono con gli alfa e beta recettori in maniera tale da evitare la deformazione geometrica del ventricolo sinistro.

BIBLIOGRAFIA:

1. Maron BJ, Towbin JA, Thiene G, et al. Contemporary definitions, and classification of the cardiomyopathies: an American Heart Association Scientific Statement from the Council on Clinical Cardiology, Heart Failure and Transplantation Committee; Quality of Care and Outcomes Research and Functional Genomics and Translational Biology Interdisciplinary Working Groups; and Council on Epidemiology and Prevention. Circulation 2006; 113: 1807-16.

2. Kurisu S, Sato H, Kawagoe T, et al. Tako-tsubo-like left ventricular dysfunction with ST-segment elevation: a novel cardiac syndrome mimicking acute myocardial infarction. Am Heart J 2002; 143: 448-55.

3. Prasad A. Apical ballooning syndrome: an important differential diagnosis of acute myocardial infarction. Circulation 2007; 115: e56-e59.

4. Tsuchihashi K, Ueshima K, Uchida T, et al, for the AnginaPectoris-Myocardial Infarction Investigations in Japan. Transient left ventricular apical ballooning without coronary artery stenosis: a novel heart syndrome mimicking acute myocardial infarction. J Am Coll Cardiol 2001; 38: 11-8.

5. Bybee KA, Kara T, Prasad A, et al. Transient left ventricular apical ballooning: a syndrome that mimics ST-segment elevation myocardial infarction. Ann Intern Med 2004; 141: 858-65.

6. Tokioka, M. et al. [Transient appearance of asynergy on the echocardiogram and electrocardiographic changes simulating acute myocardial infarction following non-cardiac surgery]. J Cardiogr 15, 639–653 (1985).

7. Dote K, Sato H, Tateishi H, Uchida T, Ishihara M. [Myocardial stunning due to simultaneous multivessel coronary spasms: a review of five cases]. J Cardiol. 1991;21(2):203-14. Japanese. PMID: 1841907

8. Kawai S, Suzuki H, Yamaguchi H, et al. Ampulla cardiomyopathy ("Takotusbo" cardiomyopathy) - reversible left ventricular dysfunction: with ST segment elevation. Jpn Circ J 2000; 64: 156-9.

9. Seth PS, Aurigemma GP, Krasnow JM, Tighe DA, Untereker WJ, Meyer TE. A syndrome of transient left ventricular apical wall motion abnormality in the absence of coronary disease: a perspective from the United States. Cardiology 2003; 100: 61-6.

10. Desmet WJ, Adriaenssens BF, Dens JA. Apical ballooning of the left ventricle: first series in white patients. Heart 2003; 89: 1027-31.

11. Sganzerla P, Perlasca E, Passaretti B, Tavasci E, Savasta C. Un caso di sindrome "tako-tsubo-like" da stress. Ital Heart J Suppl 2004; 5: 910-3.

12. Parodi G, Del Pace S, Carrabba N, et al. Incidence, clinical findings, and outcome of women with left ventricular apical ballooning syndrome. Am J Cardiol 2007; 99: 182-5.

13. Patel MR, Chen AY, Peterson ED, et al. Prevalence, predictors, and outcomes of patients with non-ST-segment elevation myocardial infarction and insignificant coronary artery disease: results from the Can Rapid risk stratification of Unstable angina patients Suppress ADverse outcomes with Early implementation of the ACC/AHA Guidelines (CRUSADE) initiative. Am Heart J 2006; 152: 641-7.

14. Widimisky P, Stellova B, Groch L, et al, for the PRAGUE Study Group Investigators. Prevalence of normal coronary angiography in the acute phase of suspected ST-elevation myocardial infarction: experience from the PRAGUE studies. Can J Cardiol 2006; 22: 1147-52.

15. Citro, R. et al. Differences in Clinical Features and In-Hospital Outcomes of Older Adults with Tako-Tsubo Cardiomyopathy. Journal of the American Geriatrics Society 60, 93–98 (2012).

16. Takotsubo cardiomyopathy: a case report and literature review | Cardiology in the Young | Cambridge Core. https://www.cambridge.org/core/journals/cardiology-in-theyoung/article/takotsubo cardiomyopathy-a-case-report-and-literaturerevieW/40BEB4F8D440396DEB0CD04CC4F69EFF.

17. Hertting K, Krause K, Harle T, Boczor S, Reimers J, Kuck KH. Transient left ventricular apical ballooning in a community hospital in Germany. Int J Cardiol 2006; 112: 282- 8.

18. Lyon AR, Bossone E, Schneider B, Sechtem U, Citro R, Underwood SR, Sheppard MN, Figtree GA, Parodi G, Akashi YJ, Ruschitzka F, Filippatos G, Mebazaa A, Omerovic E. Current state of knowledge on Takotsubo

syndrome: a Position Statement from the Taskforce on Takotsubo Syndrome of the Heart Failure Association of the European Society of Cardiology. Eur J Heart Fail. 2016 Jan;18(1):8-27. doi: 10.1002/ejhf.424 Napp LC, Cammann VL, Jaguszewski M, et al. Coexistence and outcome of coronary artery disease in Takotsubo syndrome. Eur Heart J. 2020 Sep 7;41(34):3255-3268

19. 2016-n-3-vol-27-quaderni-casa-di-cura-villa-sandra

20. Narula S, Shameer K, Salem Omar AM, Dudley JT, Sengupta PP. Machine-learning algorithms to automate morphological and functional assessments in 2d echocardiography. J Am Coll Cardiol. 2016;68(21):2287-2295. doi: 10.1016/j.jacc.2016.08.062

21. Sanchez-Martinez S, Duchateau N, Erdei T, et al. Machine learning analysis of left ventricular function to characterize heart failure with preserved ejection fraction. Circ Cardiovasc Imaging. 2018;11(4): e007138. doi: 10.1161/CIRCIMAGING.117.007138

22. Zhang J, Gajjala S, Agrawal P, et al. Fully automated echocardiogram interpretation in clinical practice. Circulation. 2018;138(16):1623-1635. doi: 10.1161/CIRCULATIONAHA.118.034338

23. Madani A, Arnaout R, Mofrad M, Arnaout R. Fast and accurate view classification of echocardiograms using deep learning. NPJ Digit Med. 2018; 1:1. doi: 10.1038/s41746-017-0013-1

24. Ouyang D, He B, Ghorbani A, et al. Video-based AI for beat-to-beat assessment of cardiac function. Nature. 2020;580(7802):252-256. doi: 10.1038/s41586-020-2145-8.

25. Ghadri JR, Cammann VL, Templin C. The International Takotsubo Registry: rationale, design, objectives, and first results. Heart Fail Clin. 2016;12(4):597-603. doi: 10.1016/j.hfc.2016.06.010

26. Soriano CJ, Ridocci F, Estornell J, Jimenez J, Martinez V, De Velasco JA. Noninvasive diagnosis of coronary artery disease in patients with heart failure and systolic dysfunction of uncertain etiology, using late gadolinium-enhanced cardiovascular magnetic resonance. Journal of the American College of Cardiology. 2005; 45(5): 743-8.

27. McCrohon JA, Moon JC, Prasad SK, McKenna WJ, Lorenz CH, Coats AJ, et al. Differentiation of heart failure related to dilated cardiomyopathy and coronary artery disease using gadolinium-enhanced cardiovascular magnetic resonance. Circulation. 2003; 108(1): 54-9.

28. De Cobelli F, Pieroni M, Esposito A, Chimenti C, Belloni E, Mellone R, et al. Delayed gadolinium-enhanced cardiac magnetic resonance in patients with chronic myocarditis presenting with heart failure or recurrent arrhythmias. Journal of the American College of Cardiology. 2006; 47(8): 1649-54.

29. Gerbaud E, Montaudon M, Leroux L, Corneloup O, Dos Santos P, Jais C, et al. MRI for the diagnosis of left ventricular apical ballooning syndrome (LVABS). Eur Radiol. 2008; 18(5): 947-54.

30. Yoshioka T, Hashimoto A, Tsuchihashi K, Nagao K, Kyuma M, Ooiwa H, et al. Clinical implications of midventricular obstruction and intravenous propranolol use in transient left ventricular apical ballooning (Tako-tsubo cardiomyopathy). American heart journal. 2008; 155(3): 526 e1-7.

31. Scantlebury DC, Prasad A. Diagnosis of takotsubo cardiomyopathy. Circulation journal: official journal of the Japanese Circulation Society. 2014; 78(9): 2129-39.

32. Naruse Y, Sato A, Kasahara K, Makino K, Sano M, Takeuchi Y, et al. The clinical impact of late gadolinium enhancement in Takotsubo cardiomyopathy: serial analysis of cardiovascular magnetic resonance images. J Cardiovasc Magn Reson. 2011; 13: 67.

33. Eitel I, von Knobelsdorff-Brenkenhoff F, Bernhardt P, Carbone I, Muellerleile K, Aldrovandi A, et al. Clinical characteristics, and cardiovascular magnetic resonance findings in stress (takotsubo) cardiomyopathy. Jama. 2011; 306(3): 277-86.

34. Eitel I, Friedrich MG. T2-weighted cardiovascular magnetic resonance in acute cardiac disease. J Cardiovasc Magn Reson. 2011; 13: 13.

35. Shao Y, Redfors B, ScharinTa¨ng M, Mo¨llmann H, Troidl C, Szardien S et al. Novel rat model reveals important roles of b-adrenoreceptors in stress-induced cardiomyop athy. Int J Cardiol 2013.

36. Rolf A, Nef HM, Mo¨llmann H, Troidl C, Voss S, Conradi G et al. Immunohistological basis of the late gadolinium enhancement phenomenon in Tako-Tsubo cardiomyop athy. Eur Heart J 2009; 30:1635–42.

37. Cimarelli S, Sauer F, Morel O, Ohlmann P, Constantinesco A, Imperiale A. Transient left ventricular dysfunction syndrome: patho-physiological bases through nuclear medicine imaging. Int J Cardiol 2010; 144:212–8.

38. Yoshida T, Hibino T, Kako N, Murai S, Oguri M, Kato Ket al. A pathophysiologic study of Tako-Tsubo cardiomyopathy with 18F-fluorodeoxyglucose positron emission tomography. Eur Heart J 2007; 28:2598–604.

39. Scheffel H, Stolzmann P, Karlo C, Trigo-Trindade P, Marincek B, Luescher TF et al. Tako-Tsubo phenomenon: dual-source computed tomography and conventional coronary angiography. Cardiovasc Intervent Radiol 2008; 31:226–7.

40. Prasad A, Lerman A, Rihal CS. Apical ballooning syndrome (Tako-Tsubo or stress cardiomyopathy): a mimic of acute myocardial infarction. Am Heart J. 2008 Mar;155(3):408-17. doi: 10.1016/j.ahj.2007.11.008. Epub 2008 Jan 31. PMID: 18294473.

41. Ghadri JR, Wittstein IS, Prasad A, Sharkey S, Dote K, Akashi YJ, Cammann VL, Crea F, Galiuto L, Desmet W, Yoshida T, Manfredini R, Eitel I, Kosuge M, Nef HM, Deshmukh A, Lerman A, Bossone E, Citro R, Ueyama T, Corrado D, Kurisu S, Ruschitzka F, Winchester D, Lyon AR, Omerovic E, Bax JJ, Meimoun P, Tarantini G, Rihal C, Y-Hassan S, Migliore F, Horowitz JD, Shimokawa H, Lüscher TF, Templin C. International Expert Consensus Document on Takotsubo Syndrome (Part I): Clinical Characteristics, Diagnostic Criteria, and Pathophysiology. Eur Heart J. 2018 Jun 7;39(22):2032-2046. doi: 10.1093/eurheartj/ehy076. PMID: 29850871; PMCID: PMC5991216.

42. Feehan J, Apostolopoulos V: Is COVID-19 the worst pandemic? Maturitas. 2021, 149:56-8.

10.1016/j.maturitas.2021.02.001

43. Fried JA, Ramasubbu K, Bhatt R, et al.: The variety of cardiovascular presentations of COVID-19.

44. 24. Jabri A, Kalra A, Kumar A, et al. Incidence of stress cardiomyopathy during the Coronavirus Disease 2019 Pandemic. JAMA network open 2020;3(7): e2014780 https://pubmed.ncbi.nlm.nih.gov/32644140/.

45. Dabbagh MF, Aurora L, D'Souza P, Weinmann AJ, Bhargava P, Basir MB. Cardiac tamponade secondary to COVID-19. JACC Case Rep. 2020; 2:1326–30.

46. Meyer P, Degrauwe S, Van Delden C, Ghadri JR, Templin C. Typical takotsubo syndrome triggered by SARS-CoV-2 infection. Eur Heart J. 2020; 41:1860.

47. Bybee Kevin A Prasad A Stress-related cardiomyopathy syndromes. Circulation. 2008; 118: 397-409.

48. Nef HM Mollmann H Kostin S Troidl C Voss S Weber M Dill T Rolf A Brandt R Hamm CW Elsasser A Tako-Tsubo cardiomyopathy: intraindividual structural analysis in the acute phase and after functional recovery. Eur Heart J. 2007; 28: 2456-2464

49. 11. Kazakauskaitė E, Jankauskas A, Lapinskas T, Ordienė R, Ereminienė E: Takotsubo cardiomyopathy: the challenging diagnosis in clinical routine. Medicina (Kaunas). 2014, 50:1-7. 10.1016/j.medici.2014.05.009

50. Scialo F, Daniele A, Amato F, et al.: ACE2: the major cell entry receptor for SARS-CoV-2. Lung. 2020,198:867-77. 10.1007/s00408-020-00408-4

51. Clerkin KJ, Fried JA, Raikhelkar J, et al.: COVID-19 and cardiovascular disease. Circulation. 2020, 141:1648-55. 10.1161/CIRCULATIONAHA.120.046941

52. Hamming I, Timens W, Bulthuis ML, Lely AT, Navis GJ, van Goor H: Tissue distribution of ACE2 protein, thefunctional receptor for SARS coronavirus. A first step in understanding SARS pathogenesis. J Pathol. 2004,203:631-7. 10.1002/path.1570

53. Templin C, Ghadri JR, Diekmann J, Napp LC, Bataiosu DR, Jaguszewski M, et al. Clinical features, and outcomes of takotsubo (stress) cardiomyopathy. N Engl J Med. 2015; 373:929–38.

54. Moderato L, Monello A, Lazzeroni D, Binno S, Giacalone R, Ferraro S, et al. Takotsubo syndrome during SARS-CoV-2 pneumonia: a possible cardiovascular complication. G Ital Cardiol. 2020; 21:417–20

55. Reason J. The contribution of latent human failures to the breakdown of complex systems. Philos Trans R Soc London B, Biol Sci 1990;327:475–484.

56. Omerovic E, Citro R, Bossone E, Redfors B, Backs J, Bruns B, Ciccarelli M, Couch LS, Dawson D, Grassi G, Iacoviello M, Parodi G, Schneider B, Templin C, Ghadri JR, Thum T, Chioncel O, Tocchetti CG, van der Velden J, Heymans S, Lyon AR. Pathophysiology of Takotsubo syndrome - a joint scientific statement from the Heart Failure Association Takotsubo Syndrome Study Group and Myocardial Function Working Group of the European Society of Cardiology - Part 2: vascular pathophysiology, gender and sex hormones, genetics, chronic cardiovascular problems and clinical implications. Eur J Heart Fail 2021; 24:274–286.

57. Templin C, Ghadri JR, Diekmann J, Napp LC, Bataiosu DR, Jaguszewski M, Cammann VL, Sarcon A, Geyer V, Neumann CA, Seifert B, Hellermann J, Schwyzer M, Eisenhardt K, Jenewein J, Franke J, Katus HA, Burgdorf C, Schunkert H, Moeller C, Thiele H, Bauersachs J, Tschöpe C, Schultheiss H-P, Laney CA, Rajan L, Michels G, Pfister R, Ukena C, Böhm M, Erbel R, Cuneo A, Kuck K-H, Jacobshagen C, Hasenfuss G, Karakas M, Koenig W, Rottbauer W, Said SM, Braun-Dullaeus RC, Cuculi F, Banning A, Fischer TA, Vasankari T, Airaksinen KEJ, Fijalkowski M, Rynkiewicz A, Pawlak M, Opolski G, Dworakowski R, MacCarthy P, Kaiser C, Osswald S, Galiuto L, Crea F, Dichtl W, Franz WM, Empen K, Felix SB, Delmas C, Lairez O, Erne P, Bax JJ, Ford I, Ruschitzka F, Prasad A, Lüscher TF.. Clinical features and outcomes of takotsubo (Stress) cardiomyopathy. N Engl J Med 2015;373: 929–938

58. Limite LR, Arcari L, Cacciotti L, Russo D, Musumeci MB. Cardiogenic Shock inTakotsubo Syndrome. JACC Hear Fail 2019; 7:175–176.

59. El-Battrawy I, Santoro F, Stiermaier T, Möller C, Guastafierro F, Novo G, Novo S, Mariano E, Romeo F, Romeo F, Thiele H, Guerra F, Capucci A, Giannini I, Brunetti ND, Eitel I, Akin I. Incidence, and clinical impact of recurrent takotsubo syndrome: results from the GEIST registry. J Am Heart Assoc 2019;8: e010753.

60. Kato K, Di Vece D, Cammann VL, Micek J, Szawan KA, Bacchi B, Lüscher TF, Ruschitzka F, Ghadri JR, Templin C. Takotsubo Recurrence. J Am Coll Cardiol 2019; 73:982–984.

61. Nayeri A, Rafla-Yuan E, Farber-Eger E, Blair M, Ziaeian B, Cadeiras M, McPherson JA, Wells QS. Pre-existing psychiatric illness is associated with increased risk of recurrent takotsubo cardiomyopathy. Psychosomatics 2017; 58:527–532.

62. Arcari L, Cacciotti L, Limite LR, Russo D, Sclafani M, Semeraro R, Ansalone G, Volpe M, Autore C, Musumeci MB. Clinical characteristics of patients with takotsubo syndrome recurrence: an observational study with long-term follow-up. Int J Cardiol 2020; 329:23–27.

63. "Hypoglycemia" by Ronald Hoffman, M.D., July 1999, The Holistic M.D.

64. Galiuto L, De Caterina AR, Porfidia A, Paraggio L, Barchetta S, Locorotondo G, Rebuzzi AG, Crea F. Reversible coronary microvascular dysfunction: a common pathogenetic mechanism in apical ballooning or tako-tsubo syndrome. Eur Heart J 2010; 31:1319–1327.

65. Templin C, Ghadri JR, Diekmann J, Napp LC, Bataiosu DR, Jaguszewski M, Cammann VL, Sarcon A, Geyer V, Neumann CA, Seifert B, Hellermann J, Schwyzer M, Eisenhardt K, Jenewein J, Franke J, Katus HA, Burgdorf C, Schunkert H, Moeller C, Thiele H, Bauersachs J, Tschöpe C, Schultheiss HP, Laney CA, Rajan L, Michels G, Pfister R, Ukena C, Böhm M, Erbel R, Cuneo A, Kuck KH, Jacobshagen C, Hasenfuss G, Karakas M, Koenig W, Rottbauer W, Said SM, Braun-Dullaeus RC, Cuculi F, Banning A, Fischer TA, Vasankari T, Airaksinen KE, Fijalkowski M, Rynkiewicz A, Pawlak M, Opolski G, Dworakowski R, MacCarthy P, Kaiser C, Osswald S, Galiuto L, Crea F, Dichtl W, Franz WM, Empen K, Felix SB, Delmas C, Lairez O, Erne P, Bax JJ, Ford I, Ruschitzka F, Prasad A, Lüscher TF. Clinical Features and Outcomes of Takotsubo (Stress) Cardiomyopathy. N Engl J Med. 2015 Sep 3;373(10):929-38. doi: 10.1056/NEJMoa1406761. PMID: 26332547

66. http://www.lasante.it/25-news/360-benvenuti-nel-nuovo-sito

67. Ramsey M. Wehbe, MD, MSAI, Division of Cardiology, Department of Medicine, Northwestern University Feinberg School of Medicine, 676 N St. Clair St, Ste 600, Chicago, IL 60611 (ramsey.wehbe@northwestern.edu).