UNIVERSITÀ DEGLI STUDI DI PADOVA

DIPARTIMENTO DI MEDICINA ANIMALE, PRODUZIONI E SALUTE

Corso di laurea magistrale a ciclo unico in

MEDICINA VETERINARIA

PROTESI TROCLEARE NEL CANE CON IMPIANTO TRA (TROCHLEAR RIDGE ARTHROPLASTY) INNOPLANT®: APPORTO CASISTICO

TROCHLEAR PROSTHESIS IN THE DOG WITH TRA (TROCHLEAR RIDGE ARTHROPLASTY) INNOPLANT® IMPLANT: CASE CONTRIBUTION

Relatore

Prof. Isola Maurizio

Correlatore

Dott. Piaia Tomaso

Laureanda

Nicole Delugan

Matricola n. 2022484

ANNO ACCADEMICO 2024/2025

E l'antica amicizia, la gioia di essere cane e di essere uomo, tramutata in un solo animale che cammina muovendo sei zampe e una coda intrisa di rugiada.

Pablo Neruda.

Con questo lavoro spero di poter contribuire a restituire a molte persone la possibilità di ritrovare quel cammino condiviso, fatto di passi e di cuore, insieme ai propri cani.

INDICE

Capitolo 1 **RIASSUNTO** …..... 1

Capitolo 2 **INTRODUZIONE** 5

Capitolo 3 **PARTE GENERALE**.....7

3.1 Anatomia dell'arto pelvico.....7

3.1.1 Cintura pelvica.....7

3.1.2 Femore.....8

3.1.3 Troclea femorale..... 10

3.1.4 Rotula 11

3.1.5 Tibia 12

3.1.6 Articolazione femoro-tibio-rotulea 13

3.2 Biomeccanica del ginocchio 15

3.2.1 Anatomia funzionale e trasmissione delle forze 16

3.2.2 I modelli biomeccanici 18

3.3 Fisiopatologia degli assi e derivazioni assiali.....20

3.3.1 I piani anatomici 20

3.3.2 Gli assi 21

3.3.3 Le deformità angolari ossee 23

3.4 Lussazione della rotula 27

3.4.1 Eziopatogenesi 28

3.4.2 Classificazione 30

3.4.3 Manifestazioni cliniche 34

3.4.4 Diagnosi clinica e strumentale 35

3.4.5 Trattamento 43

Capitolo 4 **FONDAMENTI DELL'ARTROPLASTICA** 48

4.1 Criteri clinici.....48

4.2 Evoluzione storica..... 49

4.3 Tecnologie e materiali 54

4.4 Outcomes postoperatori e complicanze..... 57

Capitolo 5 **TROCHLEAR RIDGE ARTHROPLASTY (TRA)**..... 61

5.1 Caratteristiche tecniche 61

5.2 Considerazioni biomeccaniche 64

5.3 Indicazioni cliniche 65

5.4 Planning preoperatorio 66

5.5 Approccio chirurgico 67

5.6 Protocollo post-chirurgico..... 73

Capitolo 6 **PARTE CLINICA** 77

6.1 Finalità dello studio 77

6.2 Materiali e metodi 77

6.3 Discussione 79

Capitolo 7 **CONCLUSIONI** 82

Capitolo 8 **BIBLIOGRAFIA** 84

8.1 Testi di riferimento 84

8.2 Aspetti biomeccanici e fisiopatologici 85

8.3 Letteratura clinico-chirurgica 86

8.4 Dispositivi protesici e applicazioni cliniche 88

8.5 Comparazioni in ortopedia umana 89

8.6 Materiale complementare 89

RINGRAZIAMENTI 90

Capitolo 1

RIASSUNTO

L'obiettivo di questo studio è valutare clinicamente l'efficacia della protesi monoblocco di troclea femorale *Trochlear Ridge Arthroplasty* (TRA), sviluppata da Innoplant®, nel cane. In particolare, si intende analizzare se l'approccio protesico sostitutivo dell'intera troclea femorale consenta di ristabilire la congruenza articolare, stabilizzare efficacemente la rotula, favorire un recupero funzionale completo e ridurre l'incidenza di complicanze e recidive.

L'indagine mira inoltre a verificare se la TRA possa rappresentare una concreta evoluzione rispetto al primo modello protesico veterinario, *Patellar Groove Replacement* di Kyon (PGR), superandone le criticità riportate in letteratura.

Sono stati valutati sei pazienti di specie canina, affetti da grave degenerazione artrosica della troclea femorale secondaria a lussazione rotulea e a degenerazione articolare cronica, per un totale di otto articolazioni trattate. Per ciascun paziente sono stati raccolti i dati anamnestici e clinici, analizzate le deformità angolari mediante esami radiografici e tomografici, documentato il protocollo chirurgico, registrata la dimensione dell'impianto e il tipo di intervento associato ed è stata infine monitorata l'incidenza delle complicanze postoperatorie.

Il tasso complessivo di complicanze è risultato pari al 37.5%, tutte minori (segni infiammatori locali in un caso e due zoppie postoperatorie risolte con terapia medica); non si sono registrati episodi di infezione, mobilizzazione dell'impianto o recidive della sintomatologia.

Il follow-up radiografico, condotto a 1, 3, 6, 12 e in alcuni pazienti a 24 mesi dall'intervento, ha documentato un recupero clinico-funzionale completo e stabile.

Le evidenze di questo studio suggeriscono che la TRA costituisca una valida opzione terapeutica nei soggetti con solchi trocleari caratterizzati da scarsa profondità e/o marcata erosione cartilaginea. L'impianto si è dimostrato adattabile a un'ampia gamma di anatomie nella specie canina, garantendo un significativo miglioramento della funzionalità articolare e della qualità di vita dei pazienti artrosici, unitamente a vantaggi clinici concreti rispetto all'utilizzo della PGR.

ABSTRACT

The aim of this study is to clinically evaluate the effectiveness of the monoblock femoral trochlear prosthesis *Trochlear Ridge Arthroplasty* (TRA), developed by Innoplant®, in dogs. In particular, the objective is to assess whether the prosthetic approach involving replacement of the entire femoral trochlea can restore joint congruence, effectively stabilize the patella, promote complete functional recovery, and reduce the rate of complications and recurrences.

The investigation also aims to determine whether TRA may represent an advancement compared to the first veterinary prosthetic model, the *Patellar Groove Replacement* (PGR) by Kyon, by overcoming the critical issues reported in the literature.

Six canine patients affected by severe arthritic degeneration of the femoral trochlea, secondary to patellar luxation and chronic joint disease, were evaluated, for a total of eight treated joints. For each patient, anamnesis and clinical data were collected, angular deformities were analyzed through radiographic and tomographic examinations, the surgical protocol was documented, the size of the implant and the type of associated procedure were recorded and postoperative complications were monitored.

The overall complication rate was 37.5% all minor (local inflammatory signs in one case and two postoperative lamenesses resolved with medical therapy); no episodes of infection, implant loosening, or recurrence of symptoms were recorded.

Radiographic follow-up, performed at 1, 3, 6, 12 and, in some patients, 24 months after surgery, documented a complete and stable clinical-functional recovery.

The evidence from this study suggests that TRA represents a valid therapeutic option in dogs with trochlear grooves characterized by poor depth and/or marked cartilage erosion. The implant proved adaptable to a wide range of canine anatomies, ensuring significant improvement in joint function and quality of life in arthritic patients, together with clear clinical advantages compared to PGR.

Capitolo 2

INTRODUZIONE

L'artroplastica femoro-rotulea, o protesi femoro-rotulea, è un intervento chirurgico monocompartimentale che sostituisce le superfici articolari della troclea femorale.

In medicina veterinaria rappresenta attualmente un'opzione chirurgica in constante sviluppo per il trattamento di diverse condizioni patologiche quali l'osteoartrosi femoro-rotulea avanzata, la lussazione rotulea associata a displasia trocleare ed altre.

Le patologie a carico del compartimento femoro-rotuleo, responsabili di cambiamenti degenerativi progressivi, rappresentano una sfida rilevante nella pratica ortopedica veterinaria dei piccoli animali. Nei pazienti affetti da instabilità cronica della rotula, nota come *patella maltracking syndrome* (PMTS) (Hnízdo et al., 2021) , tali alterazioni determinano dolore, riduzione della mobilità e principalmente una marcata compromissione della qualità di vita.

Negli ultimi decenni lo sviluppo delle artroplastiche ha aperto nuove prospettive terapeutiche, dapprima in medicina umana e successivamente in quella veterinaria. In particolare, in ortopedia umana l'artroplastica femoro-rotulea, pur rappresentando una percentuale relativamente ridotta delle protesi di ginocchio, è in costante aumento soprattutto nei pazienti giovani. Ispirandosi a tale approccio, la chirurgia veterinaria ha introdotto la sostituzione del solco trocleare con l'obiettivo di ripristinare una superficie articolare funzionale e rallentare l'evoluzione dei fenomeni degenerativi.

In questo periodo storico la protesizzazione articolare è considerata il presidio chirurgico di riferimento nel trattamento dell'osteoartrosi terminale sia nei casi refrattari alla terapia conservativa sia come opzione primaria, specialmente nei cuccioli e nei giovani adulti nei quali la preservazione della funzionalità articolare è essenziale.

L'evoluzione dei biomateriali ha reso disponibili sistemi protesici interamente realizzati in titanio medicale o in altre leghe biocompatibili, capaci di favorire l'osteointegrazione e ridurre le complicanze a lungo termine.

La durata media di vita dei nostri animali, certamente inferiore rispetto a quella dell'uomo, ha inoltre consentito di rendere pressoché routinario l'impiego di protesi non cementate basate su sistemi press-fit, a vite o su altri meccanismi di ancoraggio.

Tali dispositivi trovano indicazione anche nel trattamento precoce di numerose patologie su base displasica, responsabili dello sviluppo di artrosi in soggetti molto giovani, talvolta persino di età inferiore ai dodici mesi. Tra queste rientra in primo luogo la displasia coxo-femorale ma anche alterazioni a carico di altre articolazioni come il ginocchio e il gomito.

Attualmente la protesi d'anca è la più utilizzata e consolidata, seguita dalla protesi della troclea femorale, la cui ampia diffusione è stata favorita da tutti i progressi scientifici svolti negli ultimi decenni riguardo alla comprensione dell'eziopatogenesi della lussazione rotulea e dei suoi esiti artrosici. Meno frequente ma in crescita, è l'impiego di protesi unicompartimentali di gomito (C.U.E. e sue varianti), indicate quando le osteotomie correttive (S.H.O., P.A.U.L., osteotomia ulnare prossimale bi-obliqua ecc..) non sono più eseguibili per ragioni legate all'età e alle caratteristiche clinico-radiografiche. La protesi totale di gomito rimane, ad oggi, una pratica ancora sperimentale, mentre recentemente si sono iniziati a osservare interventi di protesizzazione totale del ginocchio, riservati a pazienti con grave osteoartrosi diffusa di eziologia variabile e con una casistica in progressivo aumento.

Parallelamente, la crescente domanda di soluzioni protesiche ha stimolato la comparsa sul mercato di tecnologie sempre più sofisticate, favorite da un clima di concorrenza e di libero mercato. Ciò ha contribuito sia all'innovazione tecnologica sia all'abbassamento dei costi, condizione fondamentale per la diffusione di proposte innovative, soprattutto in medicina veterinaria.

Infine, non possiamo non citare una pratica molto diffusa in medicina umana che recentemente si sta affermando anche in medicina veterinaria, cioè l'impiego di protesi *custom made*, realizzate appositamente per il singolo paziente sulla base di scansioni TC e mediante stampanti 3D. Tale metodologia, sebbene più costosa rispetto alle protesi prefabbricate, trova un'applicazione sempre più ampia in particolare nei casi complessi con gravi malformazioni scheletriche o nei pazienti di taglia molto piccola (ad esempio soggetti toy), per i quali non sempre si reperiscono sul mercato soluzioni protesiche standard adeguate.

Capitolo 3

PARTE GENERALE

3.1 Anatomia dell'arto pelvico

3.1.1 *Cintura pelvica*

La cintura pelvica è composta da due ossa coxali, unite ventralmente tramite un'articolazione cartilaginea denominata **sinfisi pubica**.

Ciascun osso coxale deriva dalla fusione di tre elementi ossei distinti: **ileo**, **ischio** e **pube**. Inizialmente, queste strutture si sviluppano come porzioni cartilaginee separate, ciascuna con un proprio centro di ossificazione. Con il progredire del processo di ossificazione, le componenti si saldano progressivamente, fino a formare una struttura ossea unitaria e compatta (Evans & de Lahunta, 2013; Barone, 1980).

L'ileo occupa la porzione cranio-dorsale dell'osso coxale, il pube si localizza in posizione cranio-ventrale, mentre l'ischio si dispone caudo-ventralmente. La fusione dei loro corpi origina l'**acetabolo**, una cavità articolare emisferica aperta lateralmente e ventro-caudalmente, che costituisce il punto di inserzione della testa del femore, stabilendo un'articolazione di tipo sferoidale, detta **enartrosi**.

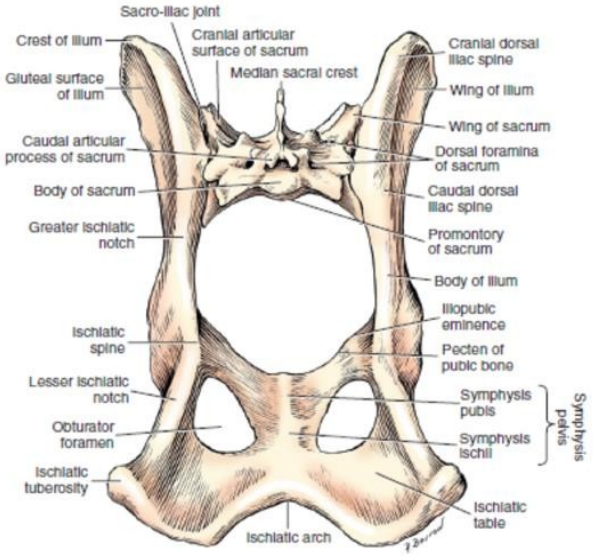

Figura 1. Pelvi, veduta caudo-dorsale *(Evans H, de Lahunta A. Miller's Anatomy of the Dog, 2013).*

L'**articolazione coxo-femorale** risultante presenta un'elevata congruenza tra le superfici articolari, garantita dalla forma complementare della cavità acetabolare e della testa femorale. La stabilità dell'articolazione, inoltre, è assicurata da diversi fattori: il tono e la disposizione della muscolatura periarticolare, la presenza del **legamento rotondo** che collega la testa del femore alla fossa dell'acetabolo e la pressione negativa esercitata dal liquido sinoviale all'interno della capsula articolare (Dyce et al., 2013).

3.1.2 *Femore*

Il femore è l'osso portante della coscia, pari e simmetrico, nonché il più robusto tra le ossa lunghe dello scheletro appendicolare.

Nella sua metà prossimale presenta un decorso rettilineo, mentre distalmente si incurva lievemente in direzione caudale; questa parte anatomica presenta una certa variabilità di razza. È costituito da tre porzioni principali: un'epifisi prossimale che si articola con l'acetabolo, una diafisi allungata e un'epifisi distale; quest'ultima è coinvolta nell'articolazione con le ossa della gamba, ovvero tibia e fibula.

Nell'uomo, in stazione eretta fisiologica, il femore è disposto quasi verticalmente, mentre nei mammiferi domestici assume un orientamento obliquo in direzione cranio-ventrale (Barone, 1980; Dyce et al., 2013).

L'**epifisi prossimale** comprende una **testa voluminosa e sferoidale**, situata medialmente, che si articola con la cavità acetabolare. Su di essa si osserva una depressione mediale priva di cartilagine, denominata *fovea capitis*, che accoglie l'inserzione del legamento rotondo. La testa femorale ha la particolarità di non collocarsi esattamente lungo l'asse longitudinale dell'osso, risultando più prominente medialmente e cranialmente, in posizione di anteroversione e inoltre, poggia su un restringimento detto **collo**, ben evidente soprattutto nei carnivori (Evans & de Lahunta, 2013). Lateralmente è presente il **grande trocantere**, di dimensioni comparabili alla testa femorale e punto di inserzione per numerosi muscoli abduttori ed estensori dell'arto. Caudalmente alla testa, sulla faccia mediale, si localizza un rilievo osseo conico chiamato **piccolo trocantere** (o trocantino), che funge da sito di inserzione terminale di alcuni muscoli adduttori. Tra il grande trocantere e il collo si colloca la fossa trocanterica, una depressione in cui si inserisce la muscolatura profonda dell'articolazione coxo-femorale.

La **diafisi** ha una forma prismatica triangolare, con tre facce (mediale, laterale e caudale) e tre margini (craniale, mediale e laterale). Sulla superficie caudale è presente una zona ruvida, la linea aspra, delimitata da un labbro mediale e uno laterale ben sviluppati, che rappresentano i siti di inserzione dei muscoli adduttori (Barone, 1980; Evans & de Lahunta, 2013); tali labbri si prolungano distalmente in strie che delimitano la superficie poplitea. Nel terzo prossimale della faccia caudale si trova la tuberosità destinata all'inserzione del muscolo bicipite femorale, mentre nel terzo distale è visibile un'impronta vascolare percorsa dall'arteria femorale.

L'**epifisi distale** del femore è caratterizzata, caudalmente, dalla presenza di **due condili**, laterale e mediale, mentre cranialmente da una **troclea femorale**. Ogni condilo presenta un segmento ovoidale che si articola con il piatto tibiale mediante l'interposizione dei **menischi** fibrocartilaginei. Sulla superficie esterna di entrambi i condili si osservano rilievi ossei, gli epicondili mediale e laterale, punti di ancoraggio per i legamenti collaterali del ginocchio. Tra i due condili si estende una profonda fossa intercondiloidea (Dyce et al., 2013).

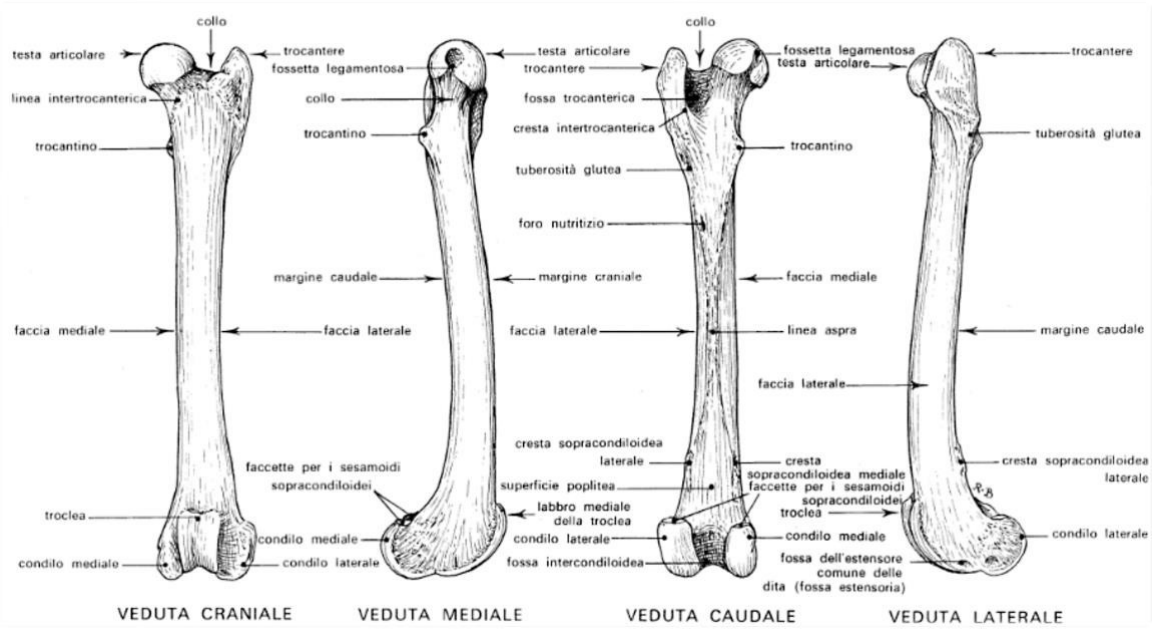

Figura 2. *(Barone R. Anatomia comparata dei mammiferi domestici, 1980).*

3.1.3 Troclea femorale

La troclea femorale costituisce l'estensione craniale dell'incisura intercondiloidea ed è attraversata dalla rotula durante i movimenti articolari.

Si presenta come una struttura anatomica ben sviluppata, caratterizzata da **due labbri voluminosi e simmetrici**, mediale e laterale, separati da un **solco mediano** che funge da guida per lo scorrimento rotuleo.

La stabilità della rotula è strettamente legata alla morfologia della troclea, in particolare alla **profondità** e all'**angolo del solco**, parametri che condizionano la capacità di mantenere l'osso sesamoide correttamente alloggiato. Nei soggetti sani il punto di maggiore profondità si colloca indicativamente a metà tra la faccia prossimale del labbro laterale e il 50% della lunghezza sagittale della troclea femorale (Kacková et al., 2023), conferendo al solco una **conformazione concava** risultante dal profilo osseo e dallo spessore della **cartilagine articolare** che lo riveste.

Quest'ultima non presenta uno spessore uniforme ma differisce in funzione delle pressioni esercitate dalla rotula durante la flesso-estensione del ginocchio. In genere la forza pressoria risulta più consistente nella porzione centrale della troclea e lungo i margini interni dei labbri trocleari, zone maggiormente sottoposte a carico, con differenze che dipendono dall'angolo articolare preferenziale con cui il soggetto deambula, parametro ampliamente variabile a seconda della razza.

Nel cane, lo spessore medio della cartilagine è stato misurato in un intervallo compreso tra **0.6 e 1.3 mm** (Frisbie et al., 2006) mentre la profondità trocleare ritenuta adeguata si attesta intorno al **46-50% dello spessore rotuleo** (Kacková et al., 2023). Entrambi i valori sono stati ottenuti mediante proiezione radiografica tangenziale, detta anche *sky-view*, del ginocchio (vedi figura 3).

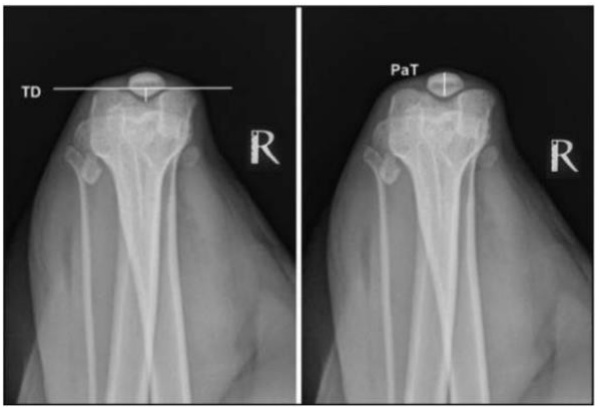

Figura 3. Proiezione radiografica tangenziale di ginocchio destro di cane in cui si visualizza il rapporto tra la profondità del solco trocleare (TD) e lo spessore della rotula (PaT) *(Kacková G, Vargová N, Šulla I, Valenčáková A, Hornáková, Hornák, Dysplasia of Trochlea Femoris in Dogs, 2023).*

3.1.4 Rotula

La rotula, o patella, è un osso **sesamoide** pari situato all'interno del **tendine terminale del muscolo quadricipite femorale**, con il quale si muove passivamente modificando la direzione di trazione del muscolo estensore (Evans, 2013) e trasmettendo attraverso il **legamento patellare** l'azione dei muscoli estensori della gamba alla tibia.

Normalmente è contenuta all'interno della troclea femorale, con un limitato movimento laterale consentito dal solco trocleare, articolandosi mediante la sua **faccia caudale** che risulta concava, liscia e rivestita di cartilagine. Tale superficie presenta due aree articolari incavate, modellate sulla conformazione della troclea e separate da un marcato rilievo longitudinale mediano. La faccia opposta, cioè quella **craniale**, è rivolta invece verso la cute, si presenta rugosa, convessa e costituisce il punto di inserzione di strutture aponeurotiche e legamentose.

Anatomicamente la rotula ha una forma **ovalare**, appiattita in senso cranio-caudale, con un **apice** arrotondato rivolto distalmente. Lo spessore massimo si trova nella metà distale ed è pari a meno della metà della profondità del solco trocleare (Kacková et al., 2023).

Dal punto di vista strutturale, come accade per le ossa corte, è composta da un nucleo centrale di tessuto osseo spongioso rivestito da uno strato sottile di osso compatto, più spesso in corrispondenza della faccia craniale e della base.

Le lamelle del tessuto spongioso sono organizzate in **sistemi orizzontali** che conferiscono resistenza alla compressione e in **sistemi longitudinali** deputati invece alla resistenza alla trazione.

Tradizionalmente la patella è stata considerata un grande osso sesamoide sviluppatosi all'interno del tendine del muscolo quadricipite femorale; tuttavia, origina da un abbozzo cartilagineo e fa parte dello **scheletro primario**. Nei carnivori il processo di ossificazione inizia intorno alla **terza settimana di vita postnatale** e si completa tra l'**ottavo e decimo mese** (Barone, 1980).

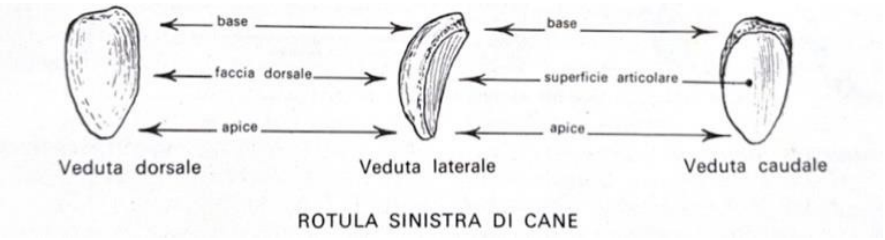

Figura 4. *(Barone R. Anatomia comparata dei mammiferi domestici, 1980).*

3.1.5 Tibia

La tibia è l'osso principale della gamba. Si tratta di un osso lungo, pari e particolarmente robusto, che si articola prossimalmente con i condili femorali, lateralmente con la fibula, la quale non partecipa all'articolazione femoro-tibiale e distalmente con le ossa appartenenti alla prima fila del tarso, in particolare con l'astragalo.

Nell'uomo, in stazione eretta fisiologica, il suo asse è pressoché verticale mentre nei mammiferi domestici assume un orientamento marcatamente obliquo, diretto in senso disto-caudale (Barone, 1980).

L'**epifisi prossimale** risulta più voluminosa rispetto a quella distale ed è suddivisa in tre prominenze principali: la **tuberosità laterale,** la **tuberosità mediale** e la **tuberosità craniale**. Le prime due prendono contatto diretto con i condili femorali attraverso un'ampia superficie articolare, mentre la tuberosità craniale, più piccola e priva di superficie articolare, si continua con il margine craniale della diafisi lievemente deviata lateralmente ed è separata dalla tuberosità laterale da una depressione. Nei mammiferi domestici quest'ultima si approfondisce, rivestendosi di cartilagine e formando la doccia tibiale, attraverso cui decorre il tendine del muscolo estensore comune delle dita (Evans & de Lahunta, 2013). La tuberosità laterale, più robusta, presenta sulla sua faccia prossimale una superficie articolare quasi piatta, leggermente convessa in senso cranio-caudale, motivo per cui viene anche definita condilo laterale. Analogamente la tuberosità mediale prende il nome di condilo mediale. L'insieme di queste due strutture costituisce il cosiddetto **piatto tibiale**, ovvero la superficie articolare prossimale della tibia.

La **diafisi** presenta una forma prismatica triangolare, con tre facce: laterale, mediale e caudale. Cranialmente si osserva la **cresta tibiale**, un rilievo osseo ben evidente, mentre nel complesso la diafisi appare appiattita in senso cranio-caudale.

L'**epifisi distale** è costituita dalla **coclea tibiale**, una superficie articolare che si articola con l'astragalo, delimitata lateralmente e medialmente dai malleoli, elementi che contribuiscono a conferire stabilità all'articolazione tibiotarsica (Dyce et al., 2013).

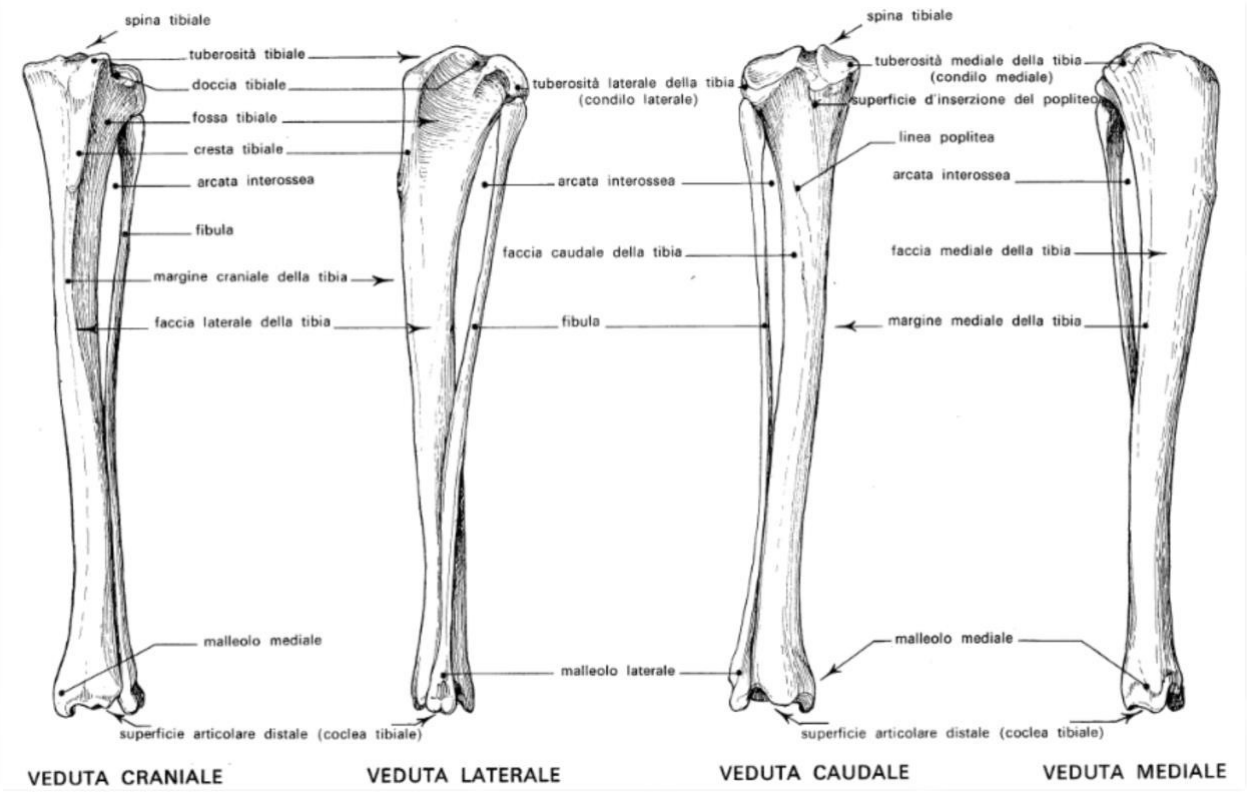

Figura 5. *(Barone R. Anatomia comparata dei mammiferi domestici, 1980).*

3.1.6 Articolazione femoro-tibio-rotulea

L'articolazione femoro-tibio-rotulea, comunemente nota come **articolazione del ginocchio**, è una **diartrosi** composta, situata al centro dell'arto pelvico e costituita da due articolazioni funzionalmente integrate (Dyce et al., 2013; Evans & de Lahunta, 2013) ovvero, l'articolazione **femoro-rotulea (o compartimento craniale)**, che assicura il rapporto tra rotula e troclea femorale e l'articolazione **femoro-tibiale, suddivisa in comparto mediale e laterale,** in cui i condili femorali si articolano con l'epifisi prossimale della tibia.

L'articolazione femoro-tibiale è fisiologicamente **incongruente** poiché i condili femorali fortemente convessi si articolano con il piatto tibiale. Questa discrepanza anatomica è compensata dall'interposizione di due **menischi articolari** (Evans & de Lahunta, 2013), mediale e laterale, di forma semilunare che trasformano la superficie articolare in una sorta di cavità glenoidea modellata esattamente sui condili femorali. Oltre a migliorare la congruenza articolare, i menischi distribuiscono il carico, assorbono gli urti e consentono limitati movimenti di rotazione e traslazione, specialmente durante la flessione dell'articolazione; sono inoltre ancorati al piatto tibiale tramite i **legamenti menisco-tibiali** craniale e caudale e sono funzionalmente associati ai legamenti crociati.

Il menisco laterale, più mobile rispetto al mediale, è ulteriormente stabilizzato da un **legamento menisco-femorale** mentre il **legamento intermeniscale** (**o legamento trasverso del ginocchio**) connette cranialmente i due menischi e rappresenta un importante punto di repere chirurgico in quanto sovrasta l'intersezione tibiale del legamento crociato craniale.

Apparato legamentoso

I legamenti stabilizzatori del ginocchio si suddividono in due gruppi funzionali:

- **Legamenti femoro-tibiali**, comprendenti i legamenti collaterali mediale, laterale e i legamenti crociati craniale e caudale;
- **Legamenti femoro-rotulei**, tra cui i retinacoli patellari mediale, laterale e il legamento patellare, quest'ultimo non è altro che il tendine terminale del muscolo quadricipite femorale.

I **legamenti collaterali** sono robusti fasci fibrosi extra-articolari che hanno la funzione di **limitare i movimenti laterali** e di fornire **supporto passivo** alla capsula articolare. Il legamento collaterale mediale origina dall'epicondilo femorale mediale e si inserisce sul condilo mediale della tibia, mentre il legamento collaterale laterale, meno aderente alla capsula (Evans, 2013), prende origine dall'epicondilo laterale e ha inserzione sulla testa della fibula e sul condilo laterale tibiale. Entrambe le strutture legamentose sono eccentriche rispetto all'asse rotazionale dell'articolazione, fornendo un effetto frenante nei movimenti di flesso-estensione (DeAngelis & Lau, 1971; Martini, 2006).

I **legamenti crociati**, intracapsulari ma extrasinoviali, sono costituiti da due fasci rivestiti da uno strato di membrana sinoviale che ne consente la comunicazione vascolare. Il **legamento crociato craniale** origina dalla faccia mediale del condilo laterale femorale e si inserisce nella porzione cranio-mediale della tibia; esso è inoltre composto da un fascio cranio-mediale, che **limita la traslazione craniale della tibia sul femore** prevenendo il movimento "del cassetto craniale" e da un fascio caudo-laterale che **contrasta l'intrarotazione della tibia** (Piermattei et al, 2006; De Angelis & Lau, 1971). Questo legamento svolge quindi un ruolo cruciale nella stabilità dinamica del ginocchio opponendosi all'eccessiva estensione, alla traslazione craniale della tibia e alla rotazione interna tibiale.
Il **legamento crociato caudale** origina all'interno della fossa intercondiloidea, dalla porzione laterale del condilo mediale femorale e si dirige caudo-distalmente per inserirsi sulla tibia. La sua funzione è di **limitare la traslazione caudale della tibia**, l'**iperestensione** e i **movimenti in varo e valgo** durante il movimento flessorio dell'articolazione.

Durante la flessione del ginocchio si verifica una rotazione interna della tibia, che comporta un **avvolgimento dei legamenti crociati**, i quali limitano tale movimento. In estensione, al contrario, si osserva un'extrarotazione che tende a distendere le fibre legamentose (DeAngelis & Lau, 1971; Martini, 2006).

I **retinacoli** rappresentano fasci connettivali che si estendono dai margini della rotula verso i condili femorali, mentre il **legamento patellare** scorre cranialmente all'articolazione del ginocchio incorporando la rotula e si inserisce sulla tuberosità tibiale, risultando cruciale per la **trasmissione della forza estensoria**. Tra il legamento patellare e la superficie articolare sottostante si interpone il **corpo di Hoffa** (Hill's Veterinary Atlas, 2004), un cuscinetto costituito da tessuto adiposo che funge da ammortizzatore delle sollecitazioni di origine meccanica.

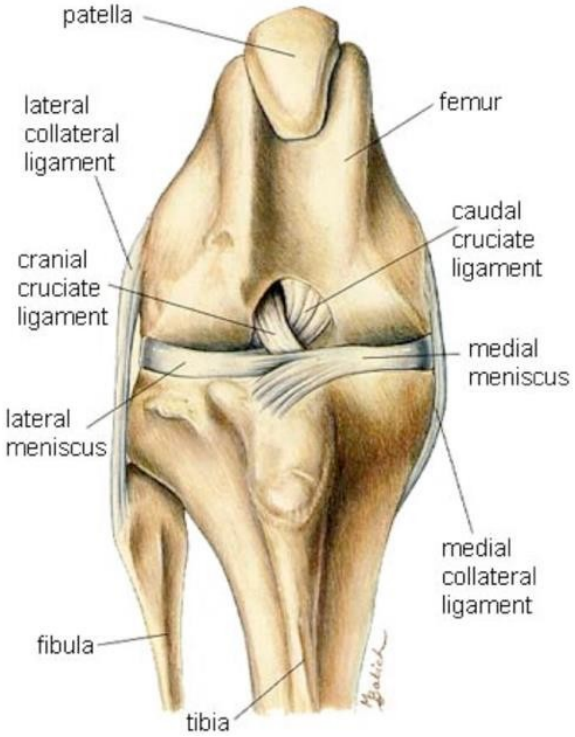

Figura 6. Veduta craniale di ginocchio di cane *(*Hill's Pet Nutrition. Hill's Atlas of Veterinary Clinical Anatomy, 2004).

3.2 Biomeccanica del ginocchio

L'articolazione femoro-tibio-rotulea del cane, analoga per struttura e funzione a quella umana, occupa una **posizione strategica** tra l'articolazione coxo-femorale e il garretto, svolgendo un ruolo fondamentale sia nel **sostegno del peso corporeo** in stazione sia nella **dinamica del passo**.

Dal punto di vista biomeccanico, il ginocchio rappresenta un sistema articolare complesso, capace di compiere movimenti su più piani (Dyce et al., 2013): oltre alla **flesso-estensione**, che costituisce il movimento primario, l'articolazione consente **rotazioni assiali** della tibia sul femore la cui ampiezza è modulata dalla geometria condilare, dalla morfologia del piatto tibiale e dal sofisticato sistema legamentoso.

3.2.1 Anatomia funzionale e trasmissione delle forze

In stazione, il ginocchio agisce come un sistema ammortizzante grazie alla presenza dei **menischi** e della **componente cartilaginea**, il cui **spessore** rappresenta un indicatore dello stato funzionale e della capacità di assorbire i carichi. Durante la deambulazione, invece, l'articolazione **trasmette la spinta propulsiva** dell'arto pelvico e contribuisce all'**accorciamento dell'arto** nella fase di sollevamento del passo, facilitandone l'avanzamento.

Il **muscolo quadricipite femorale**, tramite la rotula e il legamento patellare, trasmette una forza diretta verso la tuberosità tibiale generando un **momento estensore** sull'articolazione del ginocchio. La rotula, comportandosi come una **puleggia anatomica**, amplifica il braccio di leva e migliora l'efficienza del movimento **riducendo il lavoro muscolare** necessario per l'estensione (Hungerford & Barry, 1979).

La stabilità dell'articolazione femoro-tibio-rotulea è garantita dall'azione **sinergica** di strutture statiche e dinamiche (Bonetti et al.,2006). Le prime includono i legamenti crociati, i legamenti collaterali, la capsula articolare e i menischi; le seconde sono rappresentate dalla muscolatura periarticolare, in particolare dal muscolo quadricipite femorale, estensore primario del ginocchio e dal gruppo ischiocrurale che svolge un ruolo sia estensore sia stabilizzatore secondario. Durante l'estensione del ginocchio il legamento collaterale laterale si tende stabilizzando l'articolazione; al contrario, in flessione si rilassa consentendo un lieve spostamento caudale del condilo femorale laterale, morfologicamente più piccolo rispetto a quello mediale. Questo dislivello induce una **rotazione interna della tibia**, parzialmente limitata dall'avvolgimento dei legamenti crociati. Con il ritorno in estensione, il condilo laterale si sposta cranialmente e la tibia va incontro a un'**extrarotazione**; in questa fase le superfici articolari si riallineano e i legamenti crociati non interferiscono significativamente con il movimento.

Un parametro biomeccanico di grande rilievo, particolarmente correlato alla funzionalità del legamento crociato craniale, è l'**angolo del piatto tibiale** (*Tibial Plateau Angle,* **TPA**). Quando questo valore risulta aumentato, cresce la componente di forza che tende a spingere

cranialmente la tibia durante il carico, determinando una maggiore sollecitazione sul legamento e, di conseguenza, un rischio più elevato di rottura. Tale principio rappresenta il razionale alla base di interventi chirurgici correttivi come la TPLO (*Tibial Plateau Leveling Osteotomy*) (Slocum & Devine, 1983; Kowaleski et al.,2005; Tepic et al,.2018; Petazzoni, 2008).

Inoltre, le forze coinvolte nella biomeccanica del ginocchio comprendono:

- **Forza peso** (Fp), decomponibile in una componente femorale e in una tibiale.
- **Forza estensoria** (Fe), generata dalla contrazione del muscolo quadricipite femorale.
- **Forza esercitata dal legamento patellare** (Pa).

La risultante di queste forze dà origine alla **pressione di compressione** (R5) tra la rotula e la troclea femorale. Durante la flessione del ginocchio, infatti, l'angolo patello-femorale si riduce determinando un aumento della forza R5 e quindi della pressione esercitata sulla cartilagine rotulea (Hungerford & Barry, 1979; Martini 2006). In condizioni fisiologiche tale forza pressoria viene distribuita uniformemente tra i due labbri trocleari; tuttavia, alterazioni assiali come nel caso di lussazione rotulea, modificano la traiettoria di scorrimento rotuleo generando sovraccarichi anomali che predispongono a usura cartilaginea e quindi a degenerazione articolare (Bonetti et al., 2006).

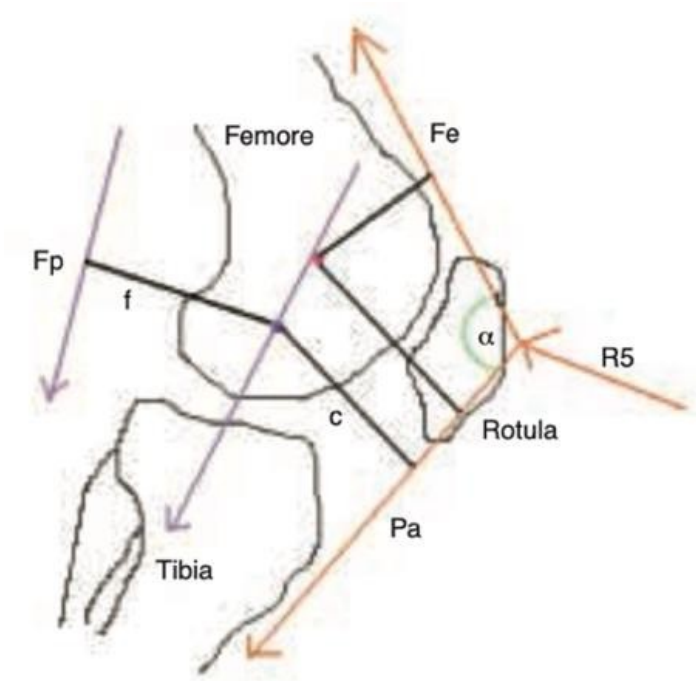

Figura 7. Rappresentazione delle forze esercitate sul ginocchio *(Bonetti G, Visentin A, Baroni E, Isola M. Rassegna sulla lussazione rotulea mediale nel cane, 2006).*

Vediamo ora più nel dettaglio i principali modelli biomeccanici del ginocchio che descrivono queste dinamiche.

3.2.2 I modelli biomeccanici

Modello tradizionale o statico

Nel modello statico la stabilità del ginocchio è attribuita esclusivamente all'integrità delle strutture legamentose. L'articolazione viene idealmente rappresentata come un sistema a quattro barre costituito dai due **legamenti crociati**, dall'**estremità distale del femore** e da quella **prossimale della tibia** (Martini, 2006; DeAngelis & Lau, 1971). In questo schema qualsiasi movimento anomalo, come la traslazione craniale della tibia, è interpretato come segno di insufficienza del legamento crociato craniale, concetto alla base del test del cassetto craniale in ambito clinico.

Si tratta tuttavia di un modello semplificato che presenta limiti rilevanti, in quanto non considera l'azione della muscolatura né le forze dinamiche (Slocum & Devine, 1983) che agiscono sull'articolazione durante il movimento.

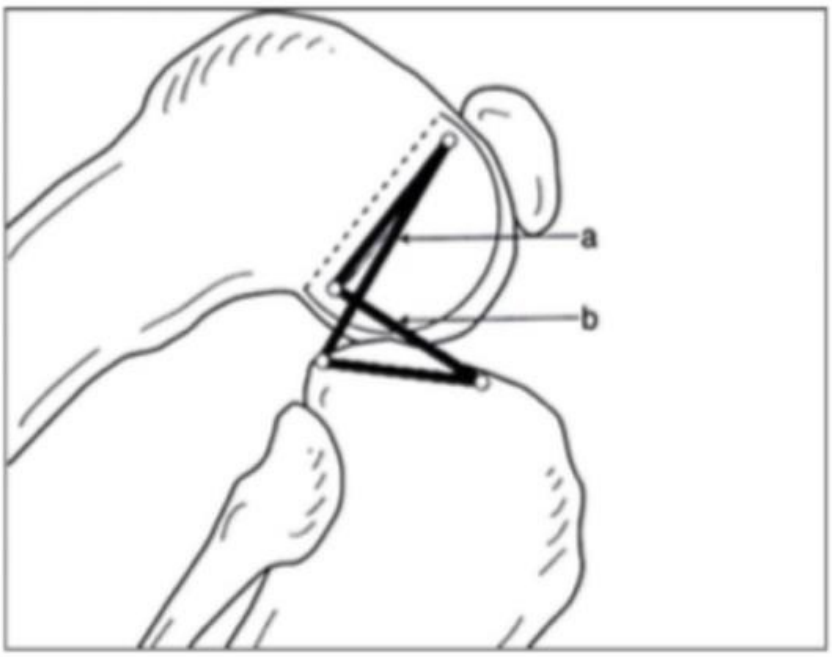

Figura 8. Rappresentazione del modello biomeccanico tradizionale *(Martini FM. Patologie articolari nel cane e nel gatto, 2006).*

Modello attivo o dinamico

Il modello dinamico considera la stabilità articolare come il risultato dell'interazione tra forze muscolari, carico corporeo e geometria articolare. A differenza del modello statico integra le componenti dinamiche del movimento, offrendo una rappresentazione più **realistica e funzionale** della biomeccanica del ginocchio.

Durante la fase di appoggio il peso corporeo viene trasmesso lungo il femore che si comporta come un corpo in equilibrio su un piano inclinato rappresentato dal piatto tibiale. L'inclinazione di quest'ultimo genera una componente di forza diretta cranialmente sulla tibia, contrastata attivamente dalla contrazione muscolare e passivamente dal legamento crociato craniale (Martini, 2006; Slocum & Devine, 1983; Damur & Montavon, 2018).

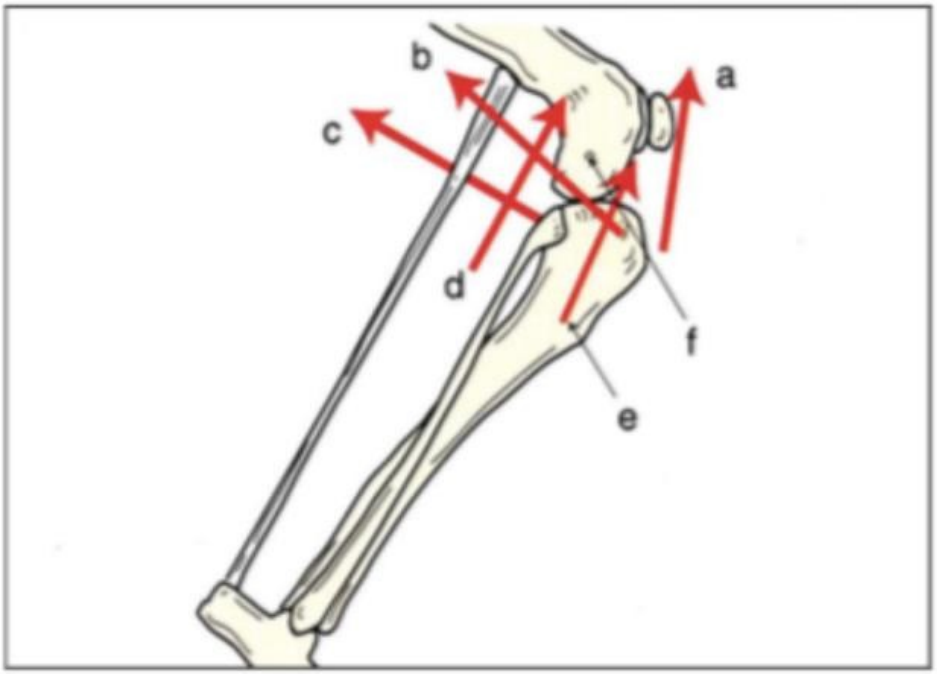

Figura 9. I movimenti attorno al centro di rotazione del ginocchio (f) sono in equilibrio quando i movimenti dei muscoli estensori del ginocchio (a=quadricipite femorale, e=estensore lungo delle dita) eguagliano quelli dei muscoli flessori (b=bicipite femorale, c=inserzione dei muscoli sartorio, gracile e semitendinoso (pes anserinus), d=flessore superficiale delle dita) *(Martini FM. Patologie articolari nel cane e nel gatto, 2006).*

3.3 Fisiopatologia degli assi e delle derivazioni assiali

3.3.1 I piani anatomici

La posizione di qualsiasi parte del corpo animale può essere identificata nello spazio facendo riferimento a tre piani anatomici tra loro perpendicolari, fondamentali per l'orientamento e la descrizione dei movimenti (Dyce et al., 2013; Evans & de Lahunta 2013):

- Il **piano sagittale** decorre in senso cranio-caudale e suddivide l'organismo in due metà speculari, **destra e sinistra.**
- Il **piano frontale o coronale** attraversa il corpo in senso latero-laterale, dividendolo in una porzione **craniale** e una **caudale.**
- Il **piano trasverso** o orizzontale, individua una parte **dorsale** e una **ventrale**.

I **movimenti corporei** vengono descritti in base alla direzione dello spostamento delle strutture anatomiche rispetto a questi piani di riferimento. Sul piano frontale si osservano i movimenti di **abduzione**, ossia l'allontanamento dalla linea mediana e di **adduzione**, ovvero l'avvicinamento ad essa. Sul piano sagittale si verificano **flessione** ed **estensione**, mentre sul piano trasverso si riscontrano movimenti di **rotazione interna** (mediale) ed **esterna** (laterale) (Petazzoni, 2008).

La corretta comprensione di questi riferimenti spaziali risulta essenziale per descrivere con precisione l'anatomia, la biomeccanica articolare e per individuare alterazioni patologiche nella locomozione animale.

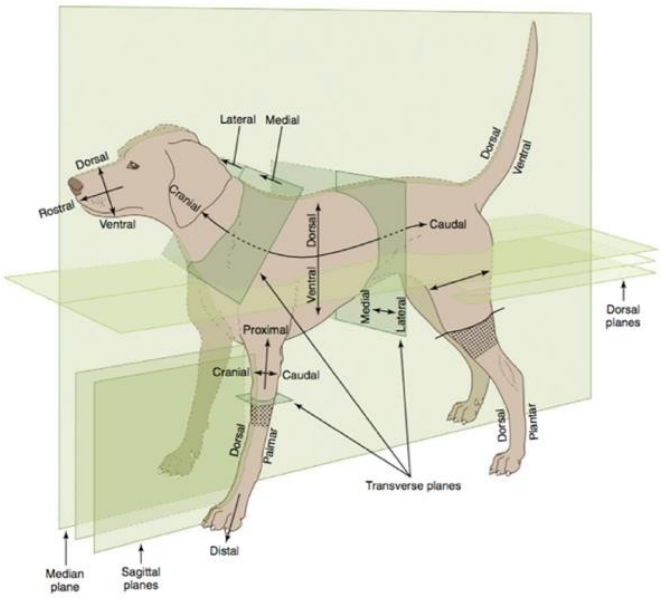

Figura 10. Rappresentazione dei piani anatomici *(Dyce KM, Sack WO, Wensing CJG. Testo di anatomia veterinaria, 2013).*

3.3.2 Gli assi

<u>*Asse anatomico*</u>

L'**asse anatomico** di un segmento osseo è una linea ideale, equidistante dalle corticali mediale e laterale, che **congiunge le due estremità articolari** dell'osso. In altre parole, rappresenta l'**asse centrale** dell'osso lungo tutta la sua lunghezza.

Nel femore del cane, tuttavia, l'asse anatomico nel cane non segue una linea retta; per fini pratici, si fa spesso riferimento a due assi distinti, uno prossimale e uno distale. Questa distinzione risulta particolarmente utile nell'analisi delle **deviazioni assiali**, in quanto consente una valutazione più accurata dell'allineamento scheletrico e delle eventuali alterazioni biomeccaniche, soprattutto in presenza di **deformità angolari** (Petazzoni, 2008; Piermattei et al., 2006).

L'asse anatomico della tibia presenta invece un andamento generalmente più lineare. Sul **piano frontale** tende ad avvicinarsi all'**asse meccanico** mentre sul **piano sagittale** mostra una **curvatura in procurvato** nel terzo prossimale del segmento (Petazzoni, 2008).

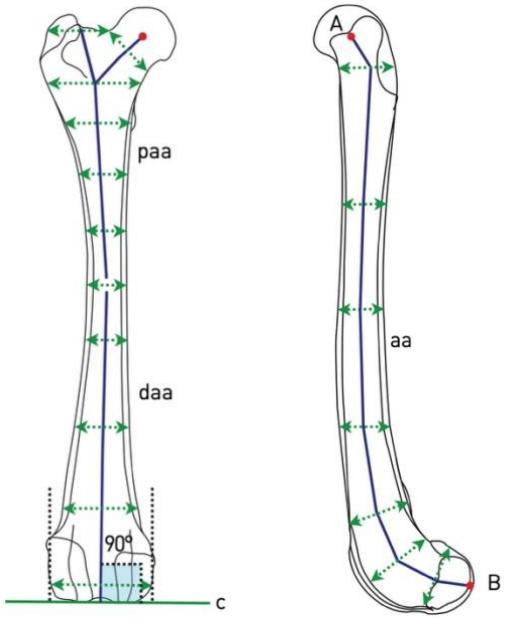

Figura 11. Asse anatomico femorale sul piano frontale e sagittale (*Petazzoni M. Atlas of Clinical Goniometry and Radiographic Measurements of the Canine Pelvic Limb, 2008).*

Asse meccanico

L'**asse meccanico** è definito come la linea rettilinea che unisce il **centro articolare** dell'estremità prossimale con quello dell'estremità distale di un segmento osseo.

Nel caso dell'arto pelvico l'asse meccanico passa idealmente dal centro della testa femorale fino al centro dell'articolazione tibiotarsica. Questo asse è particolarmente importante poiché rappresenta la **direzione delle forze di carico** che attraversano l'arto durante la stazione e il movimento (Petazzoni, 2008).

Esso si distingue dall'asse anatomico in quanto una sua **deviazione** rispetto alla traiettoria fisiologica determina un'**alterata distribuzione del carico** generando stress patologici sulle articolazioni.

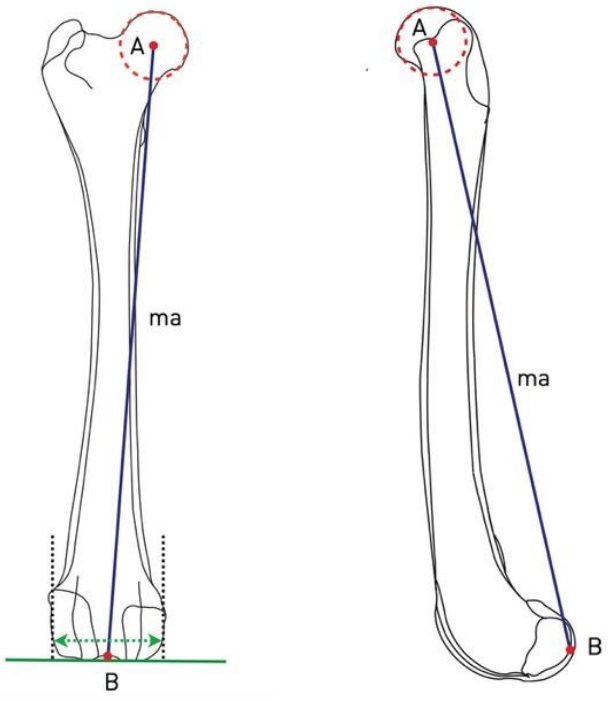

Figura 12. Asse meccanico femorale sul piano frontale e sagittale *(Petazzoni M. Atlas of Clinical Goniometry and Radiographic Measurements of the Canine Pelvic Limb, 2008).*

3.3.3 Le deformità angolari ossee

Le deformità angolari rappresentano **deviazioni dell'allineamento fisiologico di un segmento osseo** rispetto ai piani anatomici di riferimento (Petazzoni, 2008). Tali alterazioni possono compromettere la funzionalità biomeccanica dell'arto e determinare modificazioni patologiche delle articolazioni e dei tessuti adiacenti.

Lo sviluppo di queste anomalie segue la **legge di Heuter-Volkamm**, secondo la quale le forze meccaniche influenzano la **crescita osteocartilagnea**: la **compressione** sostenuta può inibirla fino al 40% o oltre, mentre le **forze distrattive** la promuovono sebbene in misura molto più limitata (Stokes, 2002).

Le principali deformità vengono classificate in base al piano in cui si verificano e alla direzione della deviazione.

Varo osseo (varismo)

Si definisce ***varo*** una deviazione ossea che interessa il **piano frontale**, in cui l'asse anatomico forma un angolo ottuso rivolto medialmente. In altre parole, le **estremità distali dell'osso si avvicinano** alla linea mediana del corpo. Questa deformità è frequentemente osservata negli arti pelvici e può comportare un **sovraccarico sulle porzioni mediali dell'articolazione** (Petazzoni, 2008: Piermattei et al., 2006).

Valgo osseo (valgismo)

Il ***valgismo*** rappresenta una deviazione dell'asse anatomico sul **piano frontale**, in cui l'angolo ottuso è rivolto lateralmente e le **estremità distali dell'osso si allontanano** dalla linea mediana. Al contrario del varismo provoca un **sovraccarico sulle porzioni laterali dell'articolazione** (Petazzoni, 2008: Piermattei et al., 2006).

Figura 13. Varismo e valgismo distale di femore e tibia umani *(Lusetti F.,2014).*

Inoltre, essendo l'articolazione coxo-femorale il **fulcro biomeccanico** dell'arto pelvico, eventuali deviazioni anatomiche durante la fase accrescimento possono determinare alterazioni assiali secondarie nei segmenti distali dell'arto posteriore.

Ad esempio, una *coxa valga* può predisporre alla lussazione mediale della rotula, mentre una *coxa vara* tende a produrre effetti opposti. In particolare, la *coxa valga* provoca un aumento dell'angolo cervico-diafisario che determina il posizionamento prossimale della rotula (*patella alta*), la quale risulta maggiormente incline a dislocarsi medialmente soprattutto durante la flessione.

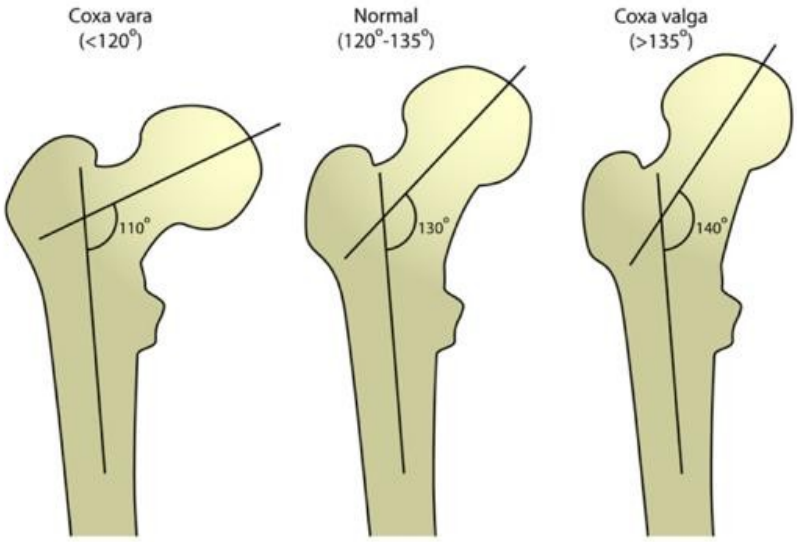

Figura 14. Confronto tra coxa vara, coxa fisiologica e coxa valga con angolo cervico-diafisario ben illustrato *(Immagine tratta da en.wikipedia.org).*

Procurvato osseo

La deformità in **procurvato** è una deviazione dell'asse anatomico sul **piano sagittale** con l'angolo ottuso orientato caudalmente. Si osserva una curvatura anomala dell'osso con una **convessità rivolta dorsalmente** (Petazzoni, 2008).

Recurvato osseo

Il recurvato è una deviazione **sagittale** opposta al procurvato in cui l'angolo ottuso è rivolto cranialmente. In questo caso la **convessità dell'osso è orientata ventralmente** (Petazzoni, 2008).

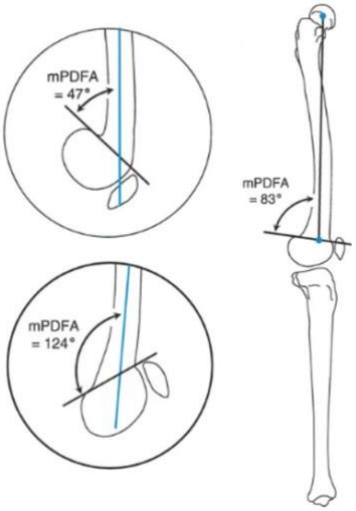

Figura 15. Procurvato e recurvato di femore distale umano *(Paley D. Principles of Deformity Correction, 2006).*

Torsione

La torsione ossea è una deformità che interessa l'asse longitudinale dell'osso, risultante da una rotazione anomala tra le estremità prossimale e distale. Per convenzione viene descritta in senso prossimo-distale e può essere distinta in **interna** (mediale) o **esterna** (laterale) (Petazzoni, 2008).

Può essere **congenita** oppure **acquisita** ed è spesso associata ad altre deformità angolari, contribuendo a compromettere l'orientamento articolare e la funzionalità locomotoria dell'animale (Lusetti, 2014).

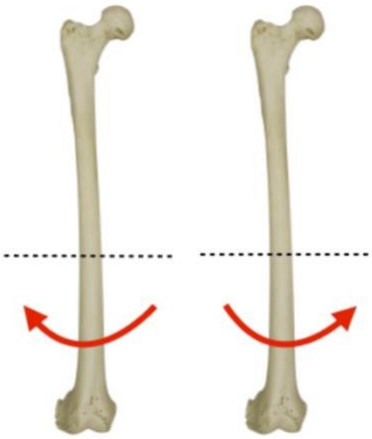

Figura 16. Torsione esterna ed interna di femore umano *(Lusetti F.2014).*

L'**articolazione femoro-rotulea** è frequentemente coinvolta nei disturbi torsionali dell'arto pelvico, i quali determinano dolore, instabilità e progressiva evoluzione artrosica (Lusetti, 2014; Paley 2006; Di Dona et al. 2018).

Una **torsione del femore distale** comporta l'**allontanamento del solco trocleare dalla rotula** con conseguente riduzione del contatto tra le superfici cartilaginee contigue.
Se tale condizione si manifesta durante la fase di crescita, la diminuzione della pressione articolare dovuta al minor contatto determina un **insufficiente approfondimento** del solco trocleare e **malformazioni dei labbri**. Al contrario, le aree sottoposte a un contatto anomalo e a un carico eccessivo subiscono un rimodellamento patologico con **appiattimento o deformazione** delle superfici ossee, fino alla possibile formazione di una vera e propria **pseudo-troclea**.

CORA *(Center of Rotation of Angulation)*

Il **CORA** è definito come il **punto di intersezione tra l'asse anatomico prossimale e l'asse anatomico distale** di un segmento osseo; rappresenta il **centro geometrico della deformità angolare** e funge da fulcro attorno al quale si manifesta la deviazione dell'allineamento scheletrico (Piras, 2009).

Questo concetto riveste una notevole importanza nella **pianificazione chirurgica** delle osteotomie correttive, poiché consente di identificare precisamente il sito ottimale in cui intervenire sull'osso per ristabilire un corretto allineamento collineare degli assi, evitando traslazioni indesiderate dei segmenti ossei (Piermattei et al., 2006)

Partendo da queste premesse, il chirurgo ortopedico Dror **Paley** ha individuato **tre principi fondamentali** per l'individuazione del CORA nella correzione delle deformità scheletriche.
A seconda della posizione del sito dell'osteotomia e dell'asse di corretto allineamento (ACA) rispetto al CORA, la correzione chirurgica può avvenire in modo **ottimale**, richiedere una **traslazione aggiuntiva** o, in alcuni casi, generare una **deformità secondaria**.
Queste regole permettono al chirurgo di pianificare interventi più precisi e funzionali riducendo errori di allineamento postoperatorio (Paley, 2006).

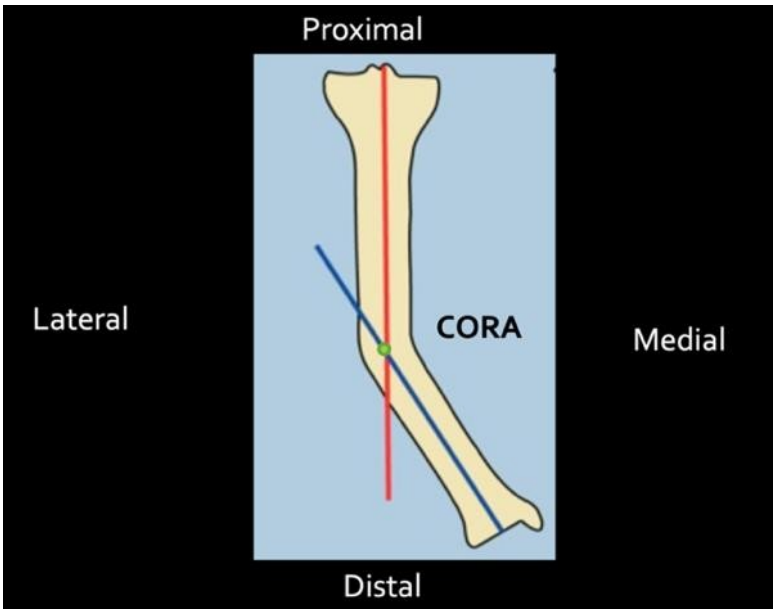

Figura 17. Rappresentazione del punto CORA in un segmento osseo varo *(Piras A.Wedge osteotomies).*

3.4 Lussazione della rotula

La lussazione rotulea rappresenta la **principale condizione ortopedica che ha portato allo sviluppo delle protesi di troclea femorale**, motivo per cui merita di essere trattata separatamente.

Consiste in una **dislocazione permanente o intermittente** della rotula dalla sua sede anatomica, il solco trocleare femorale, causata da un **disallineamento dell'apparato estensore** e da una **deviazione dell'asse biomeccanico femoro-tibio-rotuleo** (Bonetti et al., 2006; Di Dona et al., 2018). Non si tratta di una patologia isolata ma piuttosto di **segno clinico** riconducibile a un malallineamento muscolo-scheletrico sottostante, che compromette profondamente la biomeccanica dell'articolazione del ginocchio (Mancusi et al., 2020).

La dislocazione può avvenire in direzione **mediale** oppure **laterale** e si associa frequentemente a deformità scheletriche multiple che coinvolgono il femore, la tibia e la troclea (Perry & Déjardin, 2021). La **lussazione mediale** è la più comune, osservata nel 75-80% dei casi (Harasen, 2006) e rappresenta una delle principali cause di zoppia e dolore dell'arto posteriore, con prevalenza nei soggetti di **piccola taglia o toy** e con predisposizione riportata in letteratura in alcune razze brachicefaliche tra cui l'*English Bulldog* (Lusetti et al., 2017). La forma **laterale**, meno frequente, tende a manifestarsi soprattutto in soggetti di **taglia media, grande o gigante** in fase di accrescimento e spesso associata a **ginocchio valgo** (Piermattei et al., 2006).

3.4.1 Eziopatogenesi

L'eziopatogenesi è **multifattoriale** e comprende alterazioni angolari e torsionali del femore e/o della tibia che modificano il corretto allineamento del meccanismo estensore, alterando le forze biomeccaniche e provocando una progressiva **instabilità articolare**.

La lussazione della rotula ha generalmente un'origine **congenita** (ad esempio, lo *Staffordshire Bull Terrier* inglese è una razza predisposta) (Newman & Voss, 2017) o **displasica**, ma può anche insorgere in seguito a **fratture mal consolidate** o a **lesioni delle cartilagini di accrescimento**. È una condizione comune nei cani, con una prevalenza riportata in letteratura fino al **7% nella popolazione generale** (Longo et al., 2022). La *Orthopedic Foundation for Animals* ha classificato il Volpino di Pomerania come la razza con l'incidenza più elevato di lussazione rotulea, con il 41.2% degli individui colpiti (Perry & Déjardin, 2021).

Inoltre, l'assenza di un chiaro modello mendeliano di trasmissione e la possibile predisposizione legata al sesso, suggeriscono che la lussazione di rotula sia un disordine poligenico; è comunque probabile che all'espressione fenotipica contribuiscano anche fattori ambientali. In uno studio specifico, condotto sui *Retriver* olandesi a pelo piatto, sono state identificate regioni sui cromosomi 3,7, 31 e 36 (Perry & Déjardin, 2021).

L'**articolazione incompleta tra rotula e troclea** compromette il corretto approfondimento del solco trocleare, in quanto la **pressione fisiologica esercitata dalla rotula sulla cartilagine articolare** è fondamentale per lo sviluppo trocleare. L'assenza di tale sollecitazione può condurre a **ipoplasia trocleare** fino alla completa **assenza del solco** nei casi più gravi.

Tra le condizioni scheletriche predisponenti figura anche l'**Osteocondrite Dissecante** (**OCD**), patologia ortopedica multifattoriale dello sviluppo caratterizzata da necrosi focale del tessuto cartilagineo e dell'osso subcondrale con possibile distacco di frammenti osteocondrali. Quando l'OCD interessa in modo esteso il condilo femorale mediale o laterale può contribuire in maniera significativa all'instabilità della rotula, poiché la perdita di congruenza articolare e l'appiattimento del profilo condilare compromettono il corretto scorrimento della rotula sul femore. Una possibile concausa è il **sovraccarico compartimentale** dovuto al valgismo o varismo che alterano la distribuzione del carico nei diversi compartimenti.

Mentre le alterazioni della troclea possono svilupparsi come conseguenza della lussazione rotulea, alcune deformità scheletriche possono essere considerate fattori causali nella patogenesi (Fitzpatrick et al., 2012).

Le principali sono:

Lussazione mediale

- Coxa vara con riduzione dell'angolo cervico-diafisario del femore;
- Varismo distale del femore e curvatura mediale della diafisi;
- Torsione esterna del femore e della tibia distale;
- Dislocazione e rotazione mediale della tuberosità tibiale;
- Ipoplasia o assenza del solco trocleare ("segno della doppia troclea");
- Spostamento mediale del muscolo quadricipite femorale;
- OCD del condilo femorale mediale, condizione rara.

Lussazione laterale

- Coxa valga con aumento dell'angolo cervico-diafisario femorale;
- Valgismo distale del femore con curvatura diafisaria laterale;
- Torsione interna della tibia distale;
- Dislocazione e dislocazione laterale della tuberosità tibiale;
- Ipoplasia o assenza del solco trocleare ("segno della doppia troclea");
- Spostamento laterale del muscolo quadricipite femorale e trazione anomala sulla rotula;
- OCD del condilo femorale laterale, occasionalmente.

Tali alterazioni contribuiscono al **disallineamento dell'apparato estensore**, costituito dal muscolo quadricipite femorale, dal legamento rotuleo, dalla rotula e dalla tuberosità tibiale, modificando le linee di trazione e favorendo la dislocazione (vedi legge di Heuter-Volkmann precedentemente riportata).

Nei soggetti adulti, soprattutto anziani, affetti da lussazione cronica, è frequente l'associazione con la **rottura del legamento crociato craniale** (LCCr), osservata nel 13-25% dei casi (Hoenecke et al., 2025). L'instabilità causata dalla rotula dislocata determina un sovraccarico funzionale sul LCCr predisponendolo alla degenerazione e favorendo un ambiente enzimatico che accelera tale processo (Perry & Déjardin, 2021). Inoltre, alterazioni concomitanti dell'articolazione coxo-femorale come la **lussazione dell'anca** o l'**ostectomia della testa femorale** (FHO), possono provocare un accorciamento dell'arto e un rilassamento del muscolo quadricipite, facilitando ulteriormente la

comparsa di lussazione secondaria della rotula. In questi casi la correzione dell'affezione primaria può portare gradualmente a un ripristino accettabile della stabilità articolare.

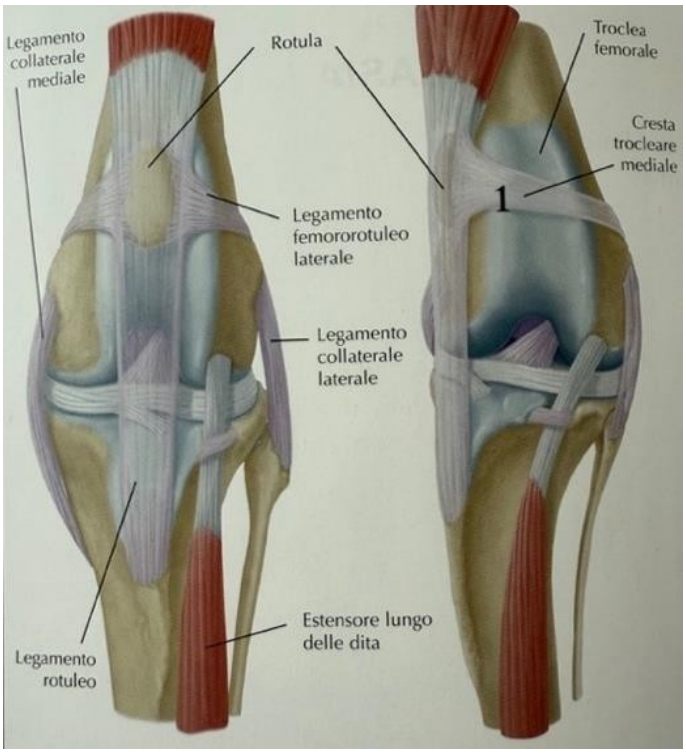

Figura 18. Disegno anatomico che raffigura a sinistra un ginocchio fisiologico e a destra uno patologico con lussazione mediale della rotula. Da notare come la rotula lussando medialmente possa traumatizzare la cartilagine della cresta trocleare mediale *(Olivier M. Approccio clinico-diagnostico alle più frequenti patologie di spalla, gomito, anca e ginocchio nel cane, 2011).*

3.4.2 Classificazione

La lussazione della rotula nel cane può presentarsi con un'ampia **variabilità clinica**, spaziando da **forme lievi e quasi asintomatiche** fino a condizioni gravi e altamente **invalidanti**. Per **orientare** la diagnosi, la scelta terapeutica e la prognosi si fa comunemente riferimento alla **classificazione clinico-funzionale** proposta da Putnam nel 1968 e successivamente rivisitata da **Singleton**, che distingue quattro gradi progressivi di lussazione. Tale sistema si basa principalmente sulla visita clinica, sebbene è stata dimostrata statisticamente una **correlazione con le alterazioni anatomiche** riscontrabili nei pazienti.

Grado 1

La lussazione è **clinicamente lieve** e **intermittente**: la rotula può fuoriuscire dal solco trocleare durante l'estensione completa del ginocchio, ma **rientra spontaneamente** in fase di flessione. I segni clinici sono minimi, con **zoppia occasionale** e **assenza di dolore o crepitazioni**; generalmente le **alterazioni anatomiche sono minime** (Piermattei at al., 2006; Olivieri & Bazzo, 2011; Putnam 1968; Fossum, 2021).

Grado 2

La dislocazione diventa **più frequente** e facilmente riproducibile, spesso indotta da **movimenti torsionali del piede** (interni nei casi mediali ed esterni in quelli laterali). La riduzione può ancora avvenire manualmente ma tende a **recidivare**. Si osservano **deviazioni tipiche dell'andatura**: nei casi mediali i garretti appaiono abdotti con piedi rivolti all'interno ("piedi a piccione"), mentre nelle lussazioni laterali i garretti sono addotti con deviazione laterale dei piedi ("andatura a foca"). La **tuberosità tibiale può essere ruotata fino a 30°**. Molti pazienti convivono a lungo con questa condizione, ma la ricorrenza della dislocazione determina un'**iniziale erosione cartilaginea** e **modificazione dei labbri trocleari** oltre ad un certo grado di **osteoartrosi** soprattutto patellare. Nei casi avanzati può comparire il cosiddetto "**crampo rotuleo**", ovvero il sollevamento riflesso dell'arto colpito dovuto al dolore o all'incapacità di estendere il ginocchio in presenza della rotula lussata (Piermattei at al., 2006; Olivieri & Bazzo, 2011; Putnam 1968; Fossum, 2021; Bonetti at al., 2006).

Grado 3

La rotula è **permanentemente dislocata** ma ancora riducibile manualmente, con **recidiva immediata**. Sono frequenti deformità scheletriche importanti, tra cui la **torsione tibiale** e la **deviazione della cresta tibiale compresa tra i 30° e i 60°** rispetto al piano sagittale. La **zoppia è costante**, con instabilità articolare e appoggio inefficace.

Generalmente questi pazienti hanno **gravi alterazioni anatomiche**, con **solco trocleare poco sviluppato**, **alterazioni dei labbri trocleari** e formazione di una vera e propria **pseudo-troclea**, oltre a **fenomeni erosivi ed osteoproduttivi marcati**.

La **trocleoplastica** diventa in questi casi un approccio chirurgico necessario, spesso associato ad altre correzioni ossee, come può accadere anche nei casi di grado II avanzato (Piermattei at al., 2006; Olivieri & Bazzo, 2011; Putnam 1968; Fossum, 2021; Bonetti at al., 2006).

Grado 4

Rappresenta la forma più grave, con rotula **permanentemente lussata** e **non riducibile. La deviazione della cresta tibiale varia tra 60° e 90°.** La **zoppia è molto marcata, fino al grado IV** se monolaterale; nei casi bilaterali i cani assumono un **atteggiamento accovacciato** con incapacità di estendere il ginocchio. Questi pazienti mostrano generalmente le **medesime alterazioni viste nel grado III** ma molto **più gravi** e accompagnate da **alterazioni assiali accentuate** dell'arto. In tali circostanze si ricorre frequentemente all'applicazione di un **impianto protesico** al fine di ricostruire un nuovo solco anatomico e consentire il corretto riallineamento della rotula sull'asse longitudinale dell'arto (Piermattei at al., 2006; Olivieri & Bazzo, 2011; Putnam 1968; Fossum, 2021; Bonetti et al., 2006).

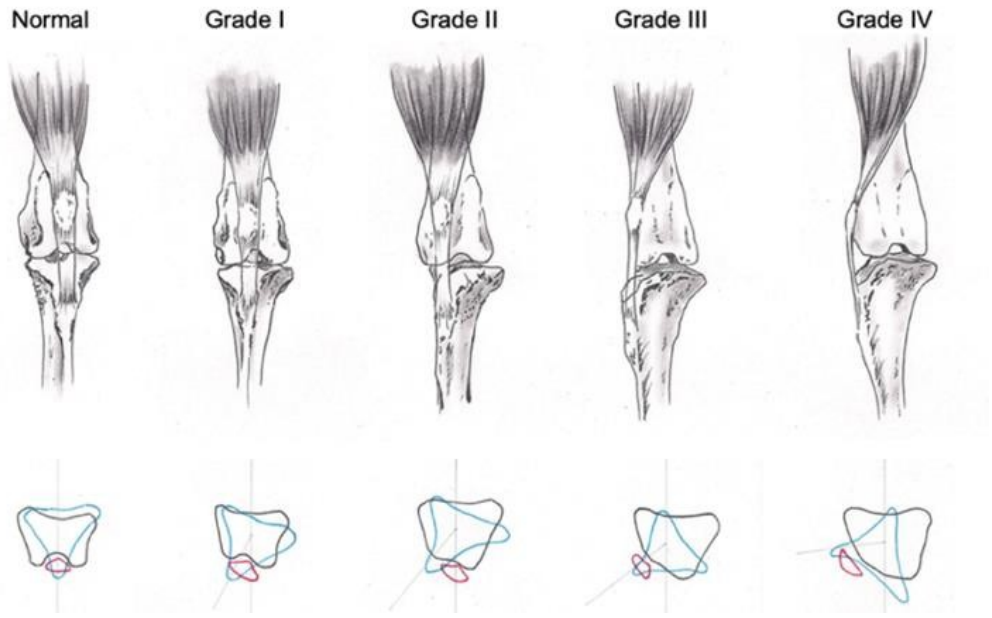

Figura 19. Rappresentazione delle anomalie scheletriche associate alla lussazione rotulea. A sinistra, l'immagine evidenzia un arto posteriore fisiologico in proiezione craniale con l'apparato estensore correttamente allineato al femore e la rotula ben inserita nel solco trocleare. Le immagini relative ai gradi I-IV illustrano come l'alterazione del rapporto tra femore distale e tibia prossimale determini lo spostamento progressivo della rotula. Le sezioni trasversali in basso evidenziano la rotazione interna della tibia rispetto al femore e la conseguente lussazione *(Di Dona F, Della Valle G, Fatone G. Patellar luxation in dogs, 2018).*

Inoltre, questa classificazione clinica è stata nel tempo integrata da valutazioni più specifiche basate sull'elaborazione di **immagini tomografiche computerizzate** (TC) che consentono un'**analisi più accurata** delle deformità scheletriche, correlandole all'**allineamento del piede**.

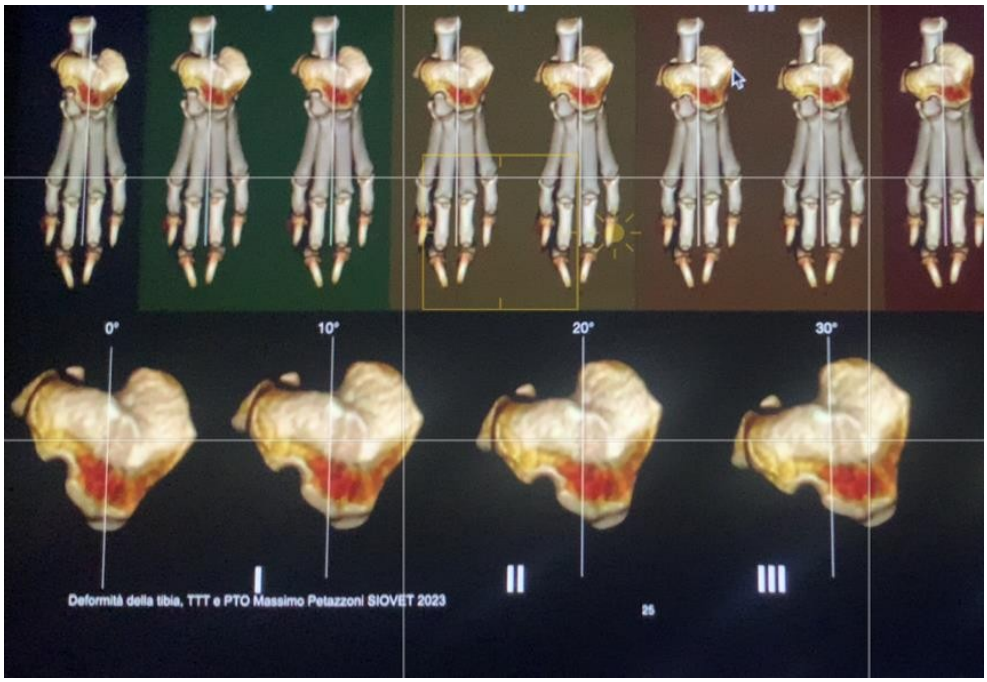

Figura 20. Ricostruzioni tridimensionali TC che dimostrano la progressiva torsione tibiale con alterazioni dell'allineamento assiale dell'arto pelvico *(Adattato da Petazzoni M, SIOVET 2023).*

In ortopedia umana la **gravità della lussazione rotulea** viene correlata al cosiddetto ***Q*-angle** (angolo del quadricipite femorale), parametro che descrive l'allineamento complessivo del meccanismo estensore e quantifica la deviazione del tracciamento rotuleo rispetto al piano sagittale dell'arto. Esso è definito come l'angolo formato dalla **linea che collega l'origine del muscolo retto femorale alla rotula** e dal **legamento rotuleo**. Analogamente, nei cani affetti da lussazione rotulea questo angolo risulta significativamente aumentato, rappresentando un indicatore diretto della gravità della condizione clinica (Perry & Déjardin, 2021).

3.4.3 Manifestazioni cliniche

La lussazione della rotula si manifesta clinicamente con una **zoppia dell'arto posteriore di entità variabile**, strettamente correlata al **grado di lussazione** e al **tipo di malformazione scheletrica sottostante**.

Nelle **forme di grado I e II**, secondo la classificazione di Singleton, i cani presentano una zoppia intermittente, spesso asincrona e non costantemente rilevabile durante il movimento, talvolta descritta come un **improvviso sollevamento dell'arto durante il passo**.

Nei **gradi III e IV** la zoppia tende a essere più marcata e bilaterale, con evidente difficoltà deambulatoria e postura compensatoria. Nei casi più avanzati, in particolare nei soggetti giovani affetti da **lussazione bilaterale grave**, si può osservare una **falsa cifosi del tratto lombosacrale**, espressione di una distribuzione alterata del carico e di una compensazione muscolare cronica a livello della colonna vertebrale. In stazione si rileva inoltre iperestensione del ginocchio con la rotula posizionata più prossimalmente nella troclea durante l'estensione (Piermattei, 2006). **Tuttavia non sempre vi è una chiara correlazione tra la zoppia e la gravità delle alterazioni anatomiche**.

Figura 21. Chihuahua di otto mesi con lussazione mediale di rotula bilaterale di grado IV.

3.4.4 Diagnosi clinica e strumentale

Visita clinica ortopedica

Un esame ortopedico accurato rappresenta un passaggio fondamentale nella valutazione della lussazione rotulea poiché consente di definirne il **grado** ed escludere **patologie concomitanti** che possono contribuire alla zoppia dell'arto posteriore, come ad esempio la rottura del legamento crociato craniale (D'Amato et al., 2019) . La valutazione clinica inizia con la **raccolta dell'anamnesi** del paziente e con **un esame fisico generale in stazione**, per rilevare **asimmetrie muscolo-scheletriche** o **versamenti articolari**, seguita dall'osservazione **dell'andatura** al passo e al trotto. Successivamente si procede con la **valutazione dei movimenti di flessione ed estensione**, dell'ampiezza articolare (*Range Of Motion*, **ROM**): in condizioni fisiologiche il **ginocchio si estende di 40°- 45° e si flette fino a 165°- 170°**.

La **stabilità della rotula** viene testata isolandola e mobilizzandola manualmente; questa manovra risulta più agevole mantenendo l'animale in decubito laterale (Olivieri, 2011). Nei **gradi I e II** la rotula può essere **lussata manualmente**, mentre nei **gradi III e IV**, in cui appare già dislocata, si valuta la **capacità di riduzione**. Durante queste manovre vengono analizzati numerosi parametri clinici tra cui la direzione dell'instabilità, la presenza di crepitii articolari, la risposta algica, l'eventuale positività al test del cassetto (Di Dona et al., 2018).

Nei soggetti con deformità scheletriche gravi si possono rilevare alla palpazione deviazioni della tuberosità tibiale, torsioni o angolazioni anomale degli arti, spesso associate **a tensione muscolo-tendinea** e una **riduzione significativa del ROM articolare**; aspetti fondamentali da tenere in considerazione per il **planning preoperatorio**.

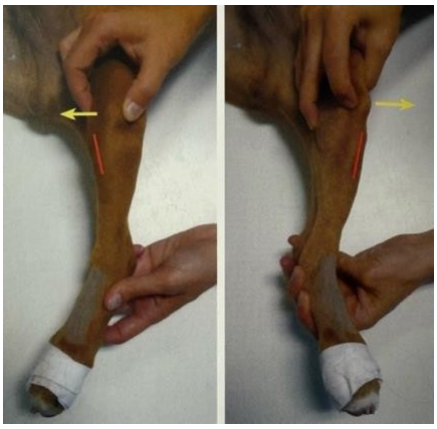

Figura 22. Dimostrazione della manovra per testare la lussazione di rotula mediale (a sinistra) e laterale (a destra) *(Olivieri M. Approccio clinico-diagnostico alle più frequenti patologie di spalla, gomito, anca e ginocchio nel cane, 2011).*

Infine, è importante tenere conto delle **varianti anatomiche fisiologiche** legate alla razza.
Ad esempio, l'Akita e lo Shar-Pei possono presentare una posizione prossimale della rotula, nota come ***patella alta***, mentre nei cani condrodistrofici si osserva frequentemente una ***patella baja***, ossia una posizione distale della rotula (Di Dona et al., 2018). A tal proposito, l'**indice di Insall-Salvati** (IS), calcolato come **rapporto tra la lunghezza del legamento rotuleo e quella della rotula**, rappresenta un parametro di riferimento utile per identificare radiograficamente la presenza di *patella alta o baja*, inizialmente nell'uomo e più recentemente anche nel cane (Perry & Déjardin, 2021).

Diagnostica per immagini

L'**indagine radiografica del ginocchio** rappresenta il primo strumento diagnostico di riferimento per **confermare la lussazione rotulea**, **analizzare l'asse femoro-tibio-rotuleo** e **rilevare eventuali alterazioni degenerative** articolari o **anomalie scheletriche** associate (Piermattei et al. 2006, Petazzoni 2008; Olivieri, 2011).

Nei casi con deformità ossee lievi le sole proiezioni ortogonali del ginocchio possono risultare sufficienti; tuttavia, in presenza di lussazioni di grado elevato è necessario estendere l'esame includendo proiezioni ortogonali complete del femore e della tibia (Mancusi et al., 2020).

Le immagini consentono inoltre di evidenziare **segni tipici di artrosi** (Di Dona et al., 2018), come erosioni o irregolarità a carico dell'**estremità prossimale della troclea femorale** e della **superficie articolare distale della rotula**, reperti che trovano conferma intraoperatoria mediante ispezione diretta.

Lo studio radiografico viene eseguito in sedazione e in formato ***real size***, includendo anche l'arto controlaterale come riferimento morfologico, al fine di ottenere misurazioni precise degli assi e degli angoli articolari. Le diverse proiezioni radiografiche offrono informazioni complementari.

- La proiezione **medio-laterale** consente di valutare il **posizionamento della rotula** nel solco trocleare che, in caso di dislocazione, appare sovrapposta ai condili femorali e posizionata caudalmente. Alterazioni assiali come varismo, valgismo o torsioni compromettono la corretta sovrapposizione dei condili, i quali, in caso di **torsione femorale appaiono sfalsati cranio-caudalmente**, mentre in presenza di **varismo o valgismo uno dei due risulta più prossimale o distale rispetto all'altro**.

- La proiezione **cranio-caudale** permette invece di individuare la **deviazione** mediale oppure laterale della rotula rispetto all'estremità distale del femore, nonché di valutare eventuali deviazioni angolari.

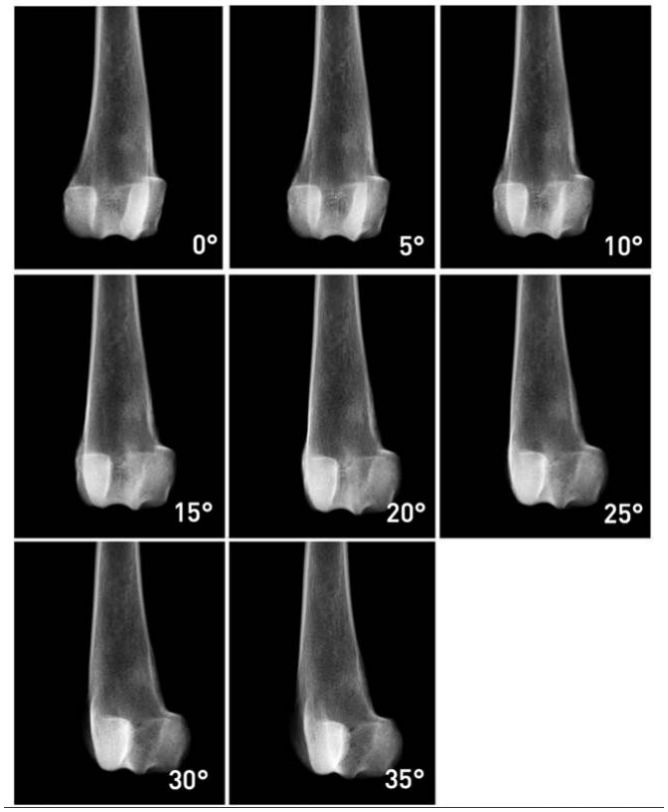

Figura 23. Radiografie cranio-caudali della porzione distale di femore da 0° a 35° di torsione esterna; oltre i 15° i profili dei labbri trocleari non sono più distinguibili *(Petazzoni M. Atlas of Clinical Goniometry and Radiographic Measurements of the Canine Pelvic Limb, 2008).*

- La proiezione **assiale** del femore prevede il posizionamento del femore verticalmente, parallelo al fascio radiogeno e perpendicolare al tavolo radiografico. Questa condizione consente di visualizzare in sezione circolare la diafisi e di identificare chiaramente la testa e il collo del femore; tale proiezione è di particolare importanza nella misurazione preoperatoria dell'**angolo di anteversione femorale**.

- La proiezione **tangenziale**, detta ***skyline view***, consente di **stimare la profondità del solco trocleare** e l'**integrità dei suoi labbri**.

Figura 24. Proiezioni radiografiche medio-laterale (A), cranio-caudale (B) e tangenziale (C) di ginocchio di cane con lussazione rotulea laterale *(Di Dona F, Della Valle G, Fatone G. Patellar luxation in dogs, 2018).*

Inoltre, il **corretto posizionamento del paziente** è essenziale per ottenere immagini diagnostiche affidabili; tuttavia, nei soggetti con contratture muscolari e con deformità scheletriche gravi (soprattutto nei casi di IV grado), una buona immobilizzazione può risultare complessa.

In tali circostanze le tecniche avanzate di imaging diagnostico, come la **tomografia computerizzata** (**TC**), rappresentano un'alternativa più precisa ed efficace, superando i limiti della radiologia convenzionale. La TC consente di verificare l'**integrità della troclea femorale** e di ottenere una valutazione tridimensionale dell'**arto in toto** dalla coxa fino all'articolazione tarsocrurale con l'arto in massima estensione (non sempre realizzabile con la sola radiologia) in tempi rapidi. Permette anche di misurare con precisione gli **angoli di torsione femorale e tibiale**, oltre a calcolare la lunghezza dell'**arco corticale**, un parametro che può essere utilizzato intraoperatoriamente per determinare l'entità della correzione necessaria.

Un ulteriore vantaggio della TC è la possibilità di valutare la ***metatarsal rotation***, ovvero la deviazione assiale tra tibia e piede lungo l'asse longitudinale, parametro non indagabile con le sole radiografie.

Figura 25. Immagine TC dell'arto sinistro di un cane meticcio di 8 mesi presentato per il trattamento di una lussazione rotulea mediale unilaterale di grado IV; sono evidenti il varismo femorale distale e la troclea ipoplastica, conseguenza della mancata applicazione del carico fisiologico sul femore distale durante la crescita
(Perry K.L, Déjardin L.M. Canine medial patellar luxation, 2021).

In seguito all'acquisizione delle immagini radiografiche e TC è possibile misurare parametri morfometrici mediante software dedicati, come Horos o VPOP, indispensabili nella pianificazione preoperatoria:

- **aLDFA** (*Anatomical Lateral Distal Femoral Angle*).
- **Angolo di anteversione femorale.**
- **Angolo del piatto tibiale** (*Tibial Plateau Angle*, **TPA**).
- **Profondità e larghezza della troclea femorale.**
- **Varismo, valgismo e torsione femorale.**
- **Torsione tibiale**.

La **torsione tibiale** viene valutata secondo la tecnica semiquantitativa descritta da Petazzoni, utilizzando una proiezione sagittale caudo-craniale in cui la corticale mediale del calcaneo suddivide simmetricamente l'estremità distale della tibia; in questa configurazione si osserva la **deviazione della cresta tibiale rispetto al solco intercondiloideo femorale**. Per facilitare la valutazione si ricorre a radiografie comparative con gradi di torsione noti (0°, 5°, 10°, 15°, 20° e superiori).

L'**angolo del piatto tibiale** è definito dall'intersezione tra la **linea di orientamento articolare prossimale** (passante per i margini cranio-prossimale e caudo-prossimale del piatto tibiale) e una **semiretta perpendicolare all'asse meccanico tibiale** (Petazzoni, 2008). Il valore fisiologico di riferimento è **23.6° ± 3°**, con variabilità intraspecifica.

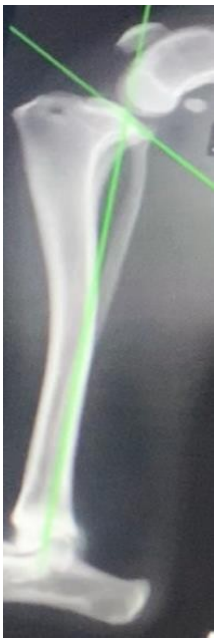

Figura 26. Misurazione del TPA in un'immagine radiografica medio-laterale di ginocchio di cane *(Congresso SIOVET 2023).*

Per quanto riguarda il femore, le valutazioni includono **varismo**, **valgismo** e **torsione**.

La valutazione di varismo e valgismo si effettua mediante proiezioni ventro-dorsali standard dell'anca, con femori ben estesi e paralleli al tavolo radiografico. Nei pazienti con massa muscolare particolarmente sviluppata, che ostacola l'estensione completa dei segmenti ossei, si ricorre alla posizione "a cane seduto", mantenendo la colonna vertebrale inclinata mediante un sistema di contenimento.

L'**asse anatomico** viene identificato unendo i centri di due cerchi posizionati rispettivamente **al 25% e al 50% della lunghezza della diafisi femorale**; l'**aLDFA** viene determinato intersecando questa linea con una **tangente ai condili femorali distali** (Petazzoni, 2008).
In letteratura il valore medio riportato è di **95°± 3°**, sebbene in sede chirurgica si tenda a correggere verso i 90°.

Figura 27. Misurazione dell'aLDFA sulla proiezione cranio-caudale di femore sinistro di cane. *Aap=asse anatomico prossimale; K=linea di riferimento articolare distale; aLDFA=angolo anatomico distale laterale di femore (Mancusi D, Olimpo M, Peirone B, Piras LA. Eziopatogenesi, inquadramento clinico e diagnostico della lussazione di rotula, 2020).*

La torsione femorale viene rilevata calcolando l'**angolo di anteversione,** tracciando una **linea dal centro della testa femorale attraverso il collo e intersecandola con una linea tangente ai condili femorali** (Petazzoni, 2008).

I valori fisiologici sono compresi **tra 15° e 25°**: nei soggetti di taglia grande tendono ad avvicinarsi ai 25°, mentre nei cani di piccola taglia e nei gatti si aggirano più frequentemente intorno ai 15°. Angoli di anteversione **inferiori a 15°** indicano una **torsione laterale** associata a **lussazione mediale rotulea**; al contrario, valori **superiori a 25°** suggeriscono una **torsione femorale mediale**, con **lussazione laterale di rotula**.

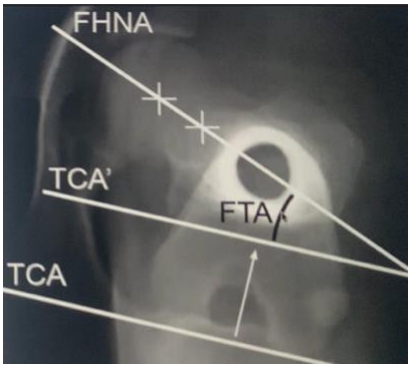

Figura 28. Misurazione dell'angolo di anteversione sulla proiezione assiale di femore di cane. *FHNA=linea che attraversa il centro della testa femorale; TCA=asse trans-condilico; FTA= angolo di anteversione femorale. (Comgresso SIOVET 2023).*

Inoltre, negli ultimi anni l'**ecografia** è stata sperimentata come metodica complementare per valutare la **profondità del solco trocleare** mediante sonda lineare, configurandosi come un'integrazione potenzialmente utile alle tecniche radiografiche e tomografiche tradizionali (Morishima et al. 2025).

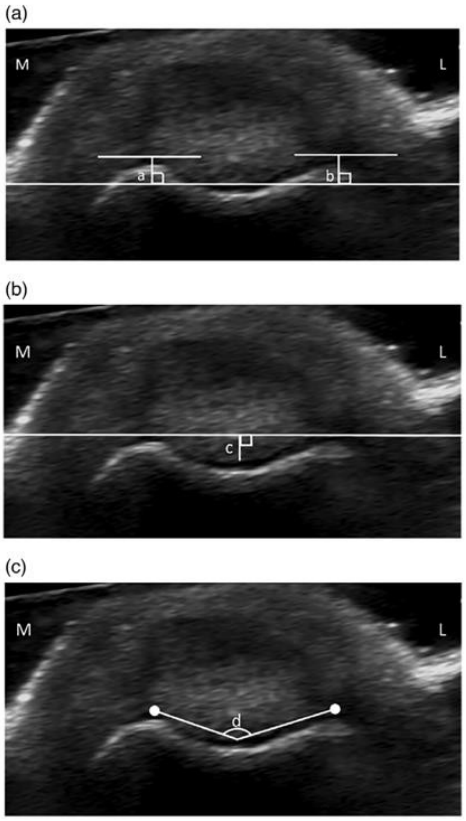

Figura 29. Metodologia di misurazione del solco trocleare femorale mediante ecografia; a. altezza dei labbri, b. profondità del solco e c. misurazione dell'angolo del solco *(Morishima T, Tanegashima K, Tomo Y, Eto H, Yamazaki A, Edamura K. An assessment of trochlear groove morphology with the severity of medial patellar luxation using ultrasonography in dogs presented to a clinic in Japan, 2025).*

Infine, considerando l'importanza della cartilagine che ricopre la superficie articolare della troclea femorale, la valutazione della sua integrità può essere effettuata mediante metodiche specifiche come la **risonanza magnetica** (RM) e l'**artroscopia**. Questi strumenti consentono un'analisi più accurata dello stato cartilagineo, tuttavia in medicina veterinaria non rappresentano procedure di routine.

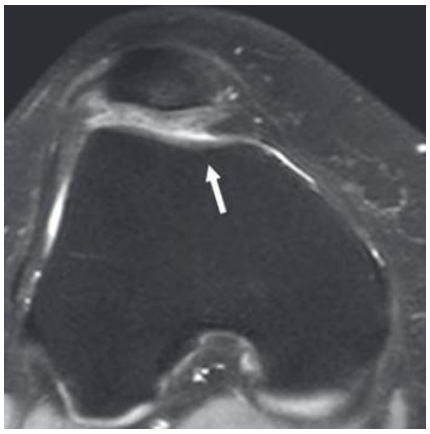

Figura 30. Immagine MRI della troclea femorale displasica in una donna. La troclea appare poco profonda (freccia) ma con morfologia complessivamente preservata *(Nacey N, Fox M.G, Luce B.N, Boatman D.M, Diduch D.R. Assessing Femoral Trochlear Morphologic Features on Cross-Sectional Imaging Before Trochleoplasty, 2019).*

3.4.5 Trattamento

La lussazione della rotula nel cane può essere trattata attraverso un approccio **conservativo** o **chirurgico**, a seconda di diversi fattori, quali l'anamnesi clinica, l'esame obiettivo, l'età del paziente e la gravità dei segni clinici. Le forme occulte pongono un dilemma: se non vi è un problema clinico attuale, è giustificato il trattamento? La decisione deve considerare i rischi e i costi della chirurgia rispetto a quelli derivanti da un mancato trattamento.

Trattamento conservativo

La gestione non chirurgica è generalmente indicata nei cani affetti da lussazione rotulea di **grado I**, soprattutto in presenza di episodi di **zoppia lievi**, **transitori** e **poco frequenti**, in **assenza di osteoartrite significativa**; tale approccio può essere considerato anche nei soggetti con lussazione di **grado II se asintomatici** (D'Amato et al., 2019).

L'obiettivo è alleviare il dolore, mantenere una buona funzionalità articolare e nei casi meno gravi evitare o posticipare l'intervento chirurgico. Il trattamento conservativo prevede la somministrazione di farmaci **antinfiammatori non steroidei** (**FANS**), eventualmente associati ad **analgesici** adiuvanti e un programma strutturato di **riabilitazione fisica,** mirato a rafforzare il

meccanismo estensore e a **migliorare la stabilità della rotula** all'interno della troclea femorale. Tecniche di terapia fisica come la massoterapia e l'idroterapia, in particolare il ***treadmill* in acqua**, offrono benefici clinici aggiuntivi. Fondamentale è anche il **controllo del peso corporeo**, al fine di ridurre il carico sull'articolazione del ginocchio e contenere il rischio di progressione della condizione.

Trattamento chirurgico

Il trattamento chirurgico della lussazione rotulea è indicato nei cani che presentano **zoppia intermittente o permanente**, nonché nei pazienti **giovani** per prevenire l'insorgenza di dismorfismi ossei.

Le tecniche chirurgiche si suddividono in due grandi categorie: procedure che agiscono sui **tessuti molli** e quelle che intervengono sulle **strutture ossee** (Piermattei et al., 2006).

Le **tecniche di ricostruzione dei tessuti molli** mirano a **riequilibrare le forze che agiscono sulla rotula**, rilasciando le strutture contratte e rinforzando quelle lasse.

Tra le più utilizzate rientra la **capsulorrafia a cappotto**, che consiste nell'accorciamento e nella sutura della capsula articolare sul lato opposto alla direzione della lussazione, con l'obiettivo di rafforzare il lato instabile e ricentrare la rotula.
Una seconda tecnica, indicata in particolare nei casi di lussazione mediale, è l'***overlapping* della fascia lata**, che prevede un'incisione della fascia in corrispondenza della sua giunzione con il muscolo bicipite femorale e la sua sovrapposizione, in modo da creare una tensione controllata capace di stabilizzare l'articolazione (Piermattei et al., 2006).

In passato rappresentavano la sola pratica chirurgica adottata, mentre al momento attuale costituiscono **tecniche complementari** per contrastare la tensione dei tessuti molli e completare la correzione della lussazione rotulea dopo l'esecuzione di una osteotomia correttiva.

Figura 31. Rappresentazione della tecnica di *overlapping* della fascia lata (*Piermattei DL, Flo GL, DeCamp CE. Handbook of Small Animal Orthopedics and Fracture Repair, 2006).*

Quando la sola correzione dell'apparato capsulo-legamentoso non è sufficiente, soprattutto nei **gradi più avanzati** o in presenza di **malformazioni ossee**, si ricorre a **tecniche di ricostruzione ossea.**

Tra queste, la **trocleoplastica** è indicata nei casi in cui il **solco trocleare risulti poco profondo e non sia in grado di contenere adeguatamente la rotula**. L'obiettivo è garantire che **almeno il 50% dello spessore rotuleo sia alloggiato all' interno del solco**.

Le principali varianti includono:

- La **condroplastica**, riservata ai cuccioli, consente di sollevare e riposizionare un lembo cartilagineo preservando il rivestimento articolare.
- La **solcoplastica abrasiva**, meno consigliata a causa del rischio di stimolare processi degenerativi.
- **La recessione a cuneo** (*wedge*) **e a blocco** (*en block*), che prevede il reinserimento di un autotrapianto osteocondrale triangolare o rettangolare in seguito a rimodellamento del solco trocleare.
- La **patelloplastica**, impiegata prevalentemente nei gatti con rotule artrosiche deformate, con lo scopo di ridurne le dimensioni e migliorarne l'adattamento alla troclea.

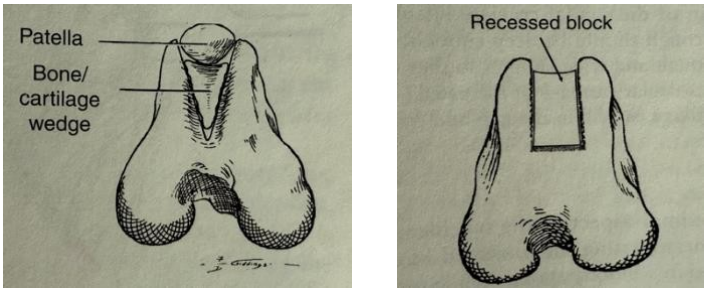

Figura 32. A sinistra la recessione a cuneo e a destra quella a blocco (*Piermattei DL, Flo GL, DeCamp CE. Handbook of Small Animal Orthopedics and Fracture Repair, 2006).*

La maggior parte dei casi di lussazione rotulea può essere trattata con successo mediante tecniche chirurgiche convenzionali, come la trocleoplastica e la capsulorrafia; tuttavia, quando sono presenti deviazioni assiali diventa necessario ricorrere a osteotomie correttive a carico del femore distale o della tibia prossimale. La procedura più comunemente utilizzata è la **trasposizione della tuberosità tibiale** (**TTT**), indicata nei pazienti con **torsione tibiale fino a 20°** (Piermattei, 2006). Si tratta di una delle tecniche chiave nel trattamento della lussazione rotulea, in quanto permette di riallineare l'inserzione del tendine rotuleo sulla tibia mediante l'osteotomia della tuberosità tibiale, che viene **spostata in direzione opposta alla lussazione** mantenendo intatta l'inserzione periostale distale (Di Dona et al., 2018; Montavon et al., 2018; Perry & Déjardin, 2021). Fanno eccezione i casi di casi *patella alta* o *baja* nei quali si rende necessaria un'osteotomia completa.

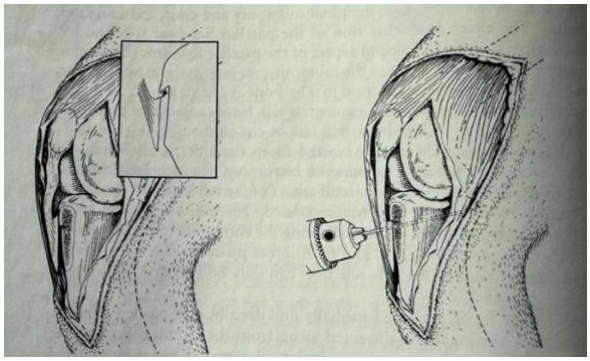

Figura 33. Trasposizione della tuberosità tibiale (*Piermattei DL, Flo GL, DeCamp CE. Handbook of Small Animal Orthopedics and Fracture Repair, 2006).*

Nei gradi avanzati di lussazione (III-IV), in presenza di deformità ossee significative dell'arto, la gravità delle alterazioni articolari, come **danni cartilaginei estesi**, **erosione del solco trocleare** e **deformazioni ossee da osteofiti**, rende le tecniche tradizionali inefficaci.
In tali casi si ricorre comunemente a osteotomie correttive più complesse, come la *Distal Femoral Osteotomy* (**DFO**) e la *Proximal Tibial Osteotomy* (**PTO**).

Quando la troclea è talmente compromessa da non poter essere ripristinata con approcci convenzionali, l'applicazione di una **protesi di troclea femorale** rappresenta un'opzione terapeutica avanzata in grado di sostituire fedelmente la morfologia fisiologica.

Questo concetto trova riscontro anche nella **specie felina**: la rotula ha infatti una conformazione **più larga** sul piano medio-laterale rispetto alla troclea femorale e una solcoplastica a blocco da sola può non garantire un adeguato incassamento.

In questi casi risulta utile il posizionamento di una protesi di troclea femorale; in letteratura è riportata l'associazione con una patelloplastica parasagittale parziale (Jaworski et al., 2022).

Dunque, questi dispositivi protesici sviluppati sulla base dell'esperienza della chirurgia ortopedica umana, permettono di ristabilire una **guida stabile e funzionale per la rotula** durante il movimento di flesso-estensione del ginocchio, **riducendo il dolore**, **migliorando la funzionalità articolare a lungo termine** e contribuendo in modo significativo al **miglioramento della qualità di vita del paziente**.

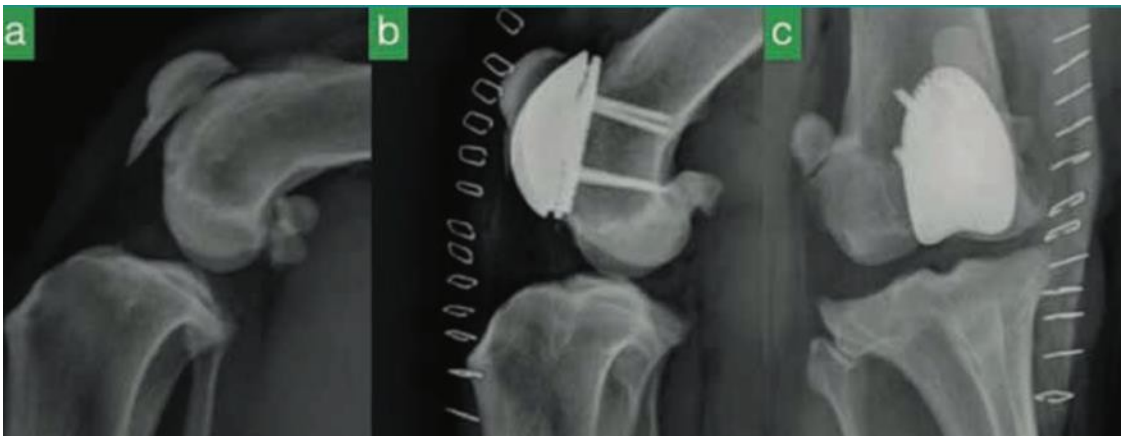

Figura 34. Protesi di troclea femorale in un Bulldog Francese affetto da grave artrosi femoro-rotulea secondaria a lussazione di rotula.
A) Immagine radiografica preoperatoria medio-laterale di ginocchio che evidenzia la degenerazione articolare
B-C) Radiografie postoperatorie medio-laterale e cranio-caudale che rappresentano il corretto posizionamento della protesi all'interno del solco trocleare *(Olimpo M, Mancusi D, Peirone B, Piras LA. Selezione del paziente e opzioni terapeutiche per la lussazione di rotula, 2020).*

Capitolo 4

FONDAMENTI DELL'ARTROPLASTICA

4.1 *Criteri clinici*

La protesi totale di troclea rappresenta un'opzione chirurgica indicata nei casi di **artrosi femoro-rotulea in stadio avanzato**.

Le principali cause di artrosi del ginocchio che possono condurre alla necessità di un impianto protesico comprendono:

- **Osteoartrosi primaria**, generalmente di natura **senile**, rara nel cane e più frequente nella specie felina.
- **Osteoartrosi secondaria** a un ampio ventaglio di patologie articolari, tra cui:
  - ⇒ **Lussazione rotulea (causa più comune).**
  - ⇒ **Displasia rotulea.**
  - ⇒ **Rottura cronica del legamento crociato craniale.**
  - ⇒ **Esiti di traumi ad alta energia o di interventi ricostruttivi pregressi con risultato non soddisfacente.**
  - ⇒ **Artriti settiche e immunomediate primarie o secondarie** (ad esempio da *Leishmania infantum*).
  - ⇒ **Osteocondrite dissecante (OCD) dei condili femorali**.

L'intervento protesico trocleare consente di **rimuovere le superfici articolari danneggiate**, **ripristinare l'allineamento biomeccanico** dell'apparato estensore, **stabilizzare la rotula** in un nuovo solco protesico permettendo una **ripresa funzionale più rapida**, specialmente se abbinato a un **programma riabilitativo** precoce e progressivo.

Sebbene l'artroplastica trocleare sia attualmente **meno diffusa** rispetto alla protesi d'anca, il suo impiego è in costante crescita e rappresenta una soluzione capace di preservare la mobilità articolare e migliorare sensibilmente la qualità di vita del paziente.

Va inoltre sottolineato che l'applicazione di una protesi di sostituzione totale del solco trocleare non è concepita come procedura di salvataggio per stadi terminali, ma come opzione terapeutica **versatile**, compatibile anche con future revisioni in caso di recidiva o malallineamento.

Figura 35. Immagine intraoperatoria di una troclea femorale artrosica
(Mortellaro CM, Petazzoni M, Vezzoni A. Atlante BOA, 2008).

4.2 Evoluzione storica

La gestione chirurgica della lussazione rotulea nel cane ha subito un'evoluzione significativa nel corso degli ultimi decenni, passando dai tradizionali approcci di rimodellamento trocleare a soluzioni più avanzate basate sull'impiego di impianti protesici di ultima generazione. Le **tecniche convenzionali**, sebbene efficaci nel breve termine, comportano la resezione del tessuto cartilagineo sano per approfondire il solco trocleare, aumentando così il **rischio di degenerazione artrosica** e la possibilità di **recidiva**.

Per rispondere a queste criticità, a partire dalla fine degli anni 2000 sono stati introdotti impianti di protesi innovativi noti come *Patellar Groove Prostheses* (PGP), progettati per sostituire parzialmente oppure totalmente il solco trocleare. Il loro obiettivo principale è **preservare la cartilagine articolare**, **migliorare la congruenza femoro-rotulea**, **incrementare la stabilità dell'articolazione** e **ridurre il dolore postoperatorio**.

In ortopedia umana vengono impiegati dispostivi protesici che sostituiscono la superficie articolare sia della rotula sia quella trocleare, con un tasso di complicanze fino al 20%, spesso correlato alla

componente rotulea cementata (Hnízdo, 2021). Nei piccoli animali, invece, ciò non rappresenta un problema, poiché **la rotula viene preservata** e il *resurfacing* interessa soltanto la troclea; per questo motivo la PGP nel cane **non corrisponde esattamente alla protesi femoro-rotulea (PFA) utilizzata nell'uomo**.

Tra le protesi **parziali** di troclea femorale rientrano principalmente la ***Trochlear Ridge Prosthesis*** (**TRP**), ideata dal Dr. Tommaso Nicetto e la ***RidgeStop*** commercializzata da Orthomed. Entrambe, tuttavia, presentano una finestra di **applicazione molto ristretta** che si verifica raramente nella pratica quotidiana, poiché la cartilagine della rotula e della troclea femorale risulta spesso completamente compromessa, condizione tipica nelle lussazioni rotulee di grado IV e, molto frequentemente, anche di grado III. Questi impianti non rappresentano delle vere e proprie procedure di *resurfacing*, ma hanno la sola finalità di **riposizionare la rotula nel solco trocleare** e devono comunque essere **associate a procedure di riallineamento** degli assi anatomici.

Figura 36. A sinistra viene rappresentata la *Trochlear Ridge Prosthesis (Nicetto T, Longo F. Trochlear ridge prostheses for reshaping femoral trochlear ridges in dogs with patellar luxation, 2024)* a destra la *RidgeStop (Orthomed https://www.orthomed.co.uk).*

A partire dal 2014 sono stati introdotti sul mercato i primi modelli **standardizzati di artroplastica totale** *off-the-shelf*, tra cui spicca la ***Patellar Groove Replacement*** (**PGR**), sviluppata da KYON a Zurigo. Si tratta di una protesi **bicomponente** in titanio, rivestita con *Amorphous Diamond-Like Carbon* (ADLC) per minimizzare l'attrito e aumentare la resistenza all'usura; è inoltre disponibile in oltre dieci taglie per adattarsi alle diverse morfologie canine.

Il fissaggio è garantito da piedini conici inseriti nella base mediante *press-fit*, supportato da viti corticali: due viti da 1.5 mm per i modelli più piccoli e quattro viti da 2.4 mm per quelli di taglia maggiore (Dokic et al., 2015; Hnízdo et al., 2021; Kim et al., 2016; KYON, 2015).

Figura 37. Base per il fissaggio al condilo e protesi trocleare PGR *(Dokic Z, Lorinson D, Weigel JP, Vezzoni A. Patellar groove replacement in patellar luxation with severe femoro-patellar osteoarthritis, 2015).*

Tra la base e la componente protesica vera e propria viene mantenuto un piccolo **gap** di circa 1 mm, utile per garantire un corretto allineamento e un efficace bloccaggio meccanico; tale caratteristica, tuttavia, rappresenta anche il principale difetto, poiché predispone all'**avulsione** tra le due porzioni e rende l'impianto eccessivamente **sporgente**.

Per ovviare a questa criticità, il **Dr. Luca Omodeo** ha sviluppato una **variante chirurgica** che prevede il posizionamento della base della PGR più in profondità all'interno dell'osso spongioso mediante una fresatura selettiva. Questo approccio consente di **ridurre la sporgenza** dell'impianto, minimizzando complicazioni meccaniche. Tra queste, una delle più rilevanti è la cosiddetta ***patella impingement***, ossia il conflitto tra la porzione prossimale della rotula e la parte distale della troclea sintetica, che si verifica durante il passaggio dalla massima estensione alla massima flessione del ginocchio.
Inoltre, rendendo meno sporgente l'intero impianto, si riducono le pressioni esercitate dallo stesso sulla patella e sul tendine tibio-rotuleo, con conseguente **minor rischio di infiammazione**.
Tuttavia, la percentuale di complicazioni attribuibili direttamente all'impianto PGR è riportata in letteratura intorno al 5% (Hnízdo, 2021).

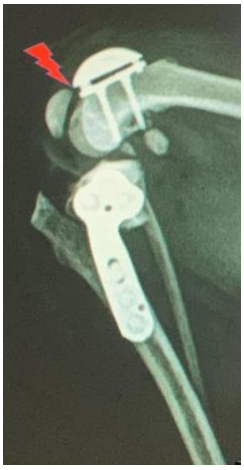

Figura 38. Proiezione medio-laterale di ginocchio canino in cui è evidente il fenomeno di *patella impingement* *(Slide dal corso di formazione TRA, 2022)*.

Per ovviare alle criticità della PGR, come l'*impingement* rotuleo e l'eccessivo sovraccarico pressorio del compartimento femoro-rotuleo, **Innoplant®** ha ingegnerizzato una propria protesi trocleare monocomponente e osteointegrante.

L'evoluzione tecnologica ha compiuto un ulteriore passo avanti nel 2018 grazie alla diffusione della **stampa 3D** e alla pianificazione preoperatoria basata su **tomografia computerizzata**, che hanno permesso lo sviluppo di impianti protesici **monoblocco**, tra cui la ***Trochlear Ridge Arthroplasty*** (**TRA**), prodotta in Germania. Dal 2023 la TRA ha trovato ampia applicazione clinica anche in contesti ortopedici complessi, grazie alla sua **versatilità** e alle **ottime caratteristiche biomeccaniche**.

È realizzata in lega di titanio medicale Ti6Al4V, presenta una superficie porosa per favorire l'osteointegrazione e un rivestimento in *Diamond-Like Carbon* (DLC) che riduce l'usura articolare (Innoplant® Veterinary Implants, n.d.a)



Figura 39. *Trochlear Ridge Arthroplasty* (TRA).

A. Vista posteriore dell'impianto TRA, con plug centrale e struttura reticolare caratterizzata da pori aperti per favorire l'osteointegrazione B. Impianto TRA posizionato su un modello anatomico di femore distale canino *(Innoplant Veterinary Implants https://www.innoplant-vet.de)*.

Nel 2025 è stato inoltre presentato un nuovo design di troclea femorale dall'azienda italiana Intrauma denominato **MAMAMIA**, con un'esperienza clinica di circa 200 casi riportata dal Dr. Hnizdo.

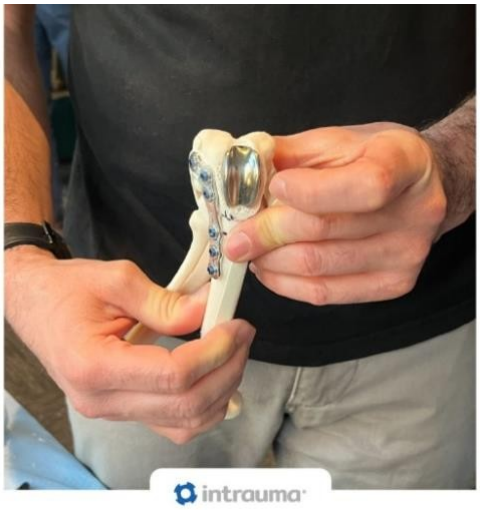

Figura 40. MAMAMIA applicata su un modello di femore distale canino *(Intrauma. Masterclass DFO/PTO/MAMAMIA 2025).*

Nel biennio 2024-2025 l'innovazione si è ulteriormente orientata verso sistemi completamente personalizzati (***custom made***), come il ***Trochlear Cap System*** (**TROCA 55**), sviluppato da LimesVet, che permette la sostituzione mirata della superficie trocleare mediante titanio stampato in 3D e l'impiego di guide chirurgiche dedicate. Alla stessa categoria appartiene anche la ***Patient-Specific Patellar Groove Prosthesis*** (**PSPGP**), progettata su misura sulla base della morfologia ossea del singolo paziente attraverso processi di progettazione e produzione assistita dal computer (CAD e CAM).

Figura 41. *Trochlear Cap System (LimesVet https://limesvet.com/en/troca-55).*

Nel complesso, l'evoluzione delle tecniche protesiche per la troclea femorale ha contribuito in modo significativo al miglioramento della gestione chirurgica della lussazione rotulea, garantendo **maggiore precisione**, **migliore adattamento anatomico** e **risultati clinici più prevedibili**. Tuttavia, l'**assenza di normative specifiche in ambito veterinario** rende tuttora necessaria l'adozione degli **standard ISO previsti per l'ortopedia umana**, i quali regolano materiali, finitura superficiale, biocompatibilità e resistenza meccanica degli impianti. Tale approccio non soddisfa pienamente le esigenze biomeccaniche della specie canina: la **locomozione quadrupedale**, unita alle peculiari caratteristiche anatomiche del ginocchio, comporta infatti una distribuzione delle forze articolari profondamente diversa rispetto all'uomo. Studi biomeccanici hanno dimostrato che, durante l'attività dinamica, le forze esercitate sull'articolazione femoro-tibiale possono raggiungere valori pari a 3.5- 4.5 volte il peso corporeo, con **aree di contatto tibio-femorali relativamente ridott** rispetto alla massa corporea e conseguente **incremento delle pressioni localizzate** (Pawlik et al., 2025).

Inoltre, a differenza dell'uomo, il ginocchio del cane rimane **in leggera flessione** durante la deambulazione, condizionando ulteriormente la distribuzione degli stress articolari.

Tali considerazioni sottolineano la necessità di un'attenta personalizzazione dei materiali e delle geometrie implantari, al fine di ottimizzare la funzionalità e la longevità delle protesi femoro-rotulee nella specie canina.

4.3 Tecnologie e materiali

La scelta dei materiali per le protesi del solco trocleare femorale nel cane rappresenta un elemento cruciale per assicurare **resistenza meccanica, durabilità e biocompatibilità**, in risposta alle elevate sollecitazioni articolari cui questi impianti sono sottoposti.

Un parametro fondamentale per le prestazioni delle protesi articolari è la **rugosità superficiale**: le superfici devono essere estremamente **lisce** per minimizzare attrito e usura, aumentando così la longevità dell'impianto e il comfort del paziente.

Oltre alla resistenza meccanica, la **biocompatibilità** è un requisito imprescindibile.

I materiali impiantati non devono provocare reazioni avverse, come infiammazioni o risposte allergiche. In tal senso, la serie di norme **ISO 10993** fornisce un quadro completo per la valutazione biologica dei dispositivi medici, includendo test di citotossicità, sensibilizzazione e tossicità sistemica. Il rispetto di tali standard garantisce l'idoneità dei materiali per un impianto ortopedico destinato a un **uso prolungato**.

Tuttavia, una volta impiantate, le protesi ortopediche possono andare incontro a processi di corrosione meccanica e chimica, con conseguente rilascio di ioni metallici.
Questi possono legarsi a proteine organiche formando complessi in grado di attivare le cellule T-helper del sistema immunitario. Tale attivazione stimola il rilascio di citochine pro-infiammatorie, come interleuchine, TNF-α e prostaglandine, causando **osteolisi periprotesica**, allentamento dell'impianto, dolore e fallimento chirurgico: fenomeno noto come **metallosi**.
Per prevenire tali complicanze è essenziale l'impiego di materiali ad **alta resistenza alla corrosione**, conformi ai più rigorosi standard internazionali di biocompatibilità.
Un ulteriore aspetto critico riguarda la **sterilità e la pulizia dell'impianto**, particolarmente rilevanti nei modelli personalizzati e dotati di superfici porose, più suscettibili alla contaminazione. In questo ambito, la norma **ISO 13485** stabilisce i requisiti per i sistemi di gestione della qualità nella produzione di dispositivi medici, includendo fasi fondamentali come pulizia, sterilizzazione e controllo della contaminazione. Il rispetto di tali protocolli è indispensabile per prevenire infezioni postoperatorie che possono compromettere l'esito clinico.

Tra i **materiali metallici** più impiegati si annoverano le **leghe di cobalto-cromo-molibdeno (Co29Cr6Mo)**, rinomate per l'elevata resistenza all'usura dovuta alla presenza di carburi Cr23C6 e le **leghe di titanio**, in particolare **Ti6A14V**, che offrono ottima biocompatibilità, leggerezza e adeguate proprietà meccaniche. Il titanio medicale, inoltre, è ideale per la produzione personalizzata tramite **stampa 3D** e consente di ridurre il fenomeno dello ***stress shielding***, ossia il fenomeno in cui la protesi assorbe eccessivamente lo stress meccanico impedendo una corretta sollecitazione dell'osso.
Tra i materiali alternativi, le **ceramiche** come la **zirconia** garantiscono una notevole resistenza all'usura e una ridotta produzione di detriti, minimizzando il rischio di reazioni infiammatorie e allergiche. Tuttavia, la loro intrinseca fragilità ne limita l'uso nei soggetti più attivi, nei quali le sollecitazioni articolari sono più intense.
In ambito **polimerico**, il **PEEK (polietere etere chetone)** si sta affermando come valida alternativa ai metalli, grazie alla sua compatibilità meccanica con l'osso corticale e alla capacità di distribuire più uniformemente lo stress sull'osso adiacente, riducendo così lo *stress shielding*. Anche questa tipologia di materiale presenta limitazioni, poiché risulta più suscettibile a deformazioni sotto carico, con possibili effetti negativi sulla durabilità a lungo termine e sull'osteointegrazione.

Le **modifiche superficiali** delle protesi articolari rivestono un ruolo chiave per incrementare le prestazioni delle protesi. Tra i rivestimenti più promettenti figurano il **carbonio tipo diamante (DLC)** e il **nitruro di titanio (TiN)**, entrambi in grado di aumentare la durezza superficiale, ridurre l'attrito e aumentare la resistenza all'abrasione.
Negli ultimi anni l'introduzione della **stampa 3D**, attraverso tecnologie come *Selective Laser Melting* (SLM) ed *Electron Beam Melting* (EBM)**,** ha rivoluzionato la produzione di protesi veterinarie, consentendo la realizzazione di **superfici porose** con pori di dimensioni comprese tra **200 e 1200 µm**, ideali per promuovere l'**osteointegrazione**. Quest'ultima consiste nell'**integrazione meccanica e chimica dell'impianto con l'osso ospite**, contribuendo alla stabilità meccanica e al mantenimento della massa ossea nelle aree di contatto. Sebbene non esista ancora un consenso definitivo sulla dimensione ideale dei pori, studi recenti suggeriscono che configurazioni **trabecolari biomimetiche a porosità variabile** possano offrire le migliori performance cliniche.

In conclusione, l'evoluzione dei materiali per le protesi trocleari in medicina veterinaria riflette un costante bilanciamento tra **affidabilità biomeccanica**, **sicurezza biologica** e **adattamento morfologico**. L'integrazione tra materiali innovativi, tecnologie avanzate e l'adozione di standard qualitativi rigorosi rappresenta il prossimo passo per migliorare la funzionalità, la longevità e la sicurezza degli impianti, soprattutto nella gestione della lussazione rotulea nel cane.
Permangono tuttavia sfide importanti: l'**estrema variabilità dimensionale dei pazienti**, che spazia da soli 1.5 kg nei toy breed a oltre 75 kg nei molossoidi; l'**assenza di studi clinici su larga scala**, poiché molte protesi vengono introdotte sulla base di *case report* senza obbligo di tracciabilità delle complicanze; infine la necessità di **mantenere elevata la qualità produttiva** garantendo al contempo la **sostenibilità economica** (Pawlik at al., 2025).
Se da un lato gli impianti personalizzati sono fondamentali per i casi complessi, dall'altro i modelli standardizzati si rivelano spesso adeguati nelle applicazioni di routine.
Applicando al contesto clinico il **principio di Pareto**, anche noto come regola dell'80/20, si osserva che circa **l'80% dei casi può essere efficacemente gestito con impianti standard multi-taglia**, mentre il restante 20%, che concentra l'80% delle difficoltà chirurgiche, necessita di soluzioni personalizzate come le protesi progettate tramite stampa 3D.
La combinazione tra gli standard ingegneristici umani e le nuove tecnologie produttive sta ampliando in modo significativo le opzioni terapeutiche in ortopedia veterinaria, contribuendo a migliorare **l'accessibilità, l'efficacia e la sicurezza** dei trattamenti per la lussazione rotulea.

Figura 42. Materiali rappresentativi e le loro differenze visive per la componente femorale di una protesi di ginocchio umana; parte femorale: (a) metallo - lega di cobalto-cromo, (b) ceramica - Oxinium®, (c) polimero - Peek Optima® *(Pawlik M, Trębacz P, Barteczko A, Kurkowska A, Piatek A, Paszenda Z, et al. Evaluation of patellar groove prostheses in veterinary medicine: review of technological advances, technical aspects and quality standards,2025)*

4.4 Outcomes postoperatori e complicanze

Le complicanze postoperatorie legate all'artroplastica trocleare, come in tutte le procedure chirurgiche, si suddividono in due categorie principali: **complicanze minori**, che non richiedono ulteriori interventi chirurgici e sono generalmente gestibili con trattamenti conservativi e **complicanze maggiori**, che al contrario necessitano di una revisione chirurgica e possono compromettere significativamente il recupero funzionale del paziente.

Le complicanze minori

Tra le complicanze minori più frequentemente riportate in letteratura figurano (Di Dona et al., 2018; Piermattei et al., 2006; Montavon et al., 2018):

- **Zoppia di grado I**, spesso associata alla presenza di fibrosi periarticolare e talvolta alla rottura cronica del legamento crociato, con conseguente tensione dei tessuti molli attorno alla protesi.

- **Desmite del legamento patellare**, frequentemente causata da alterazione del tracking postoperatorio. L'applicazione della protesi e la riduzione della rotula possono comportare una sua traslazione craniale, aumentando la tensione sul legamento patellare e favorendo lo sviluppo del fenomeno infiammatorio.

- **Ispessimento della capsula articolare**, correlato all'utilizzo di impianti sovradimensionati.

- **Inclinazione rotulea,** visibile in proiezione radiografica "*skyline*", dovuta a un disallineamento o all'incompatibilità tra protesi e rotula.

- **Progressione dell'ostoartrosi.**

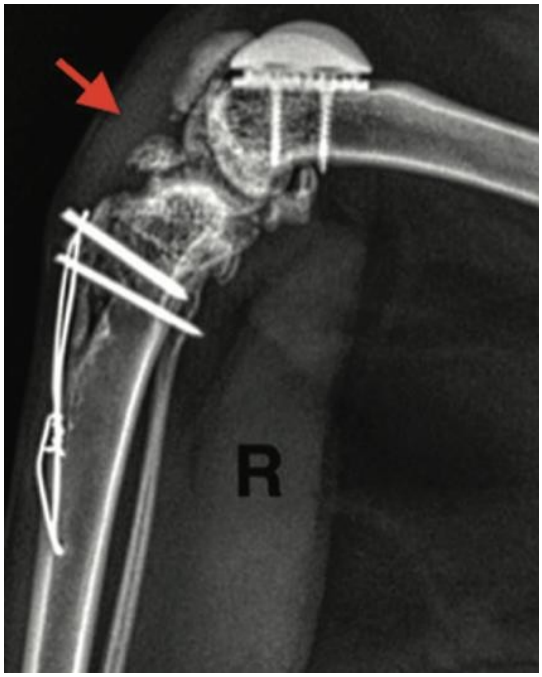

Figura 43. Immagine radiografica in proiezione medio-laterale di ginocchio destro di gatto, la freccia rossa indica un ispessimento del tendine patellare indicativo di una desmite postoperatoria *(Jaworski J, Krukowski M, Gosling M, Burton N. Patellar groove replacement in a cat, 2022).*

Le complicanze maggiori

Le complicanze maggiori, se non trattate tempestivamente, possono compromettere seriamente l'esito funzionale dell'articolazione.

Tra le più rilevanti si annoverano:

- **Rilussazione della rotula**, frequentemente correlata a una correzione incompleta delle deformità scheletriche (30-48% delle complicanze totali, 65-86% di quelle maggiori).

- **Fratture periprotesiche del femore o della tibia**, sebbene rare, possono insorgere a seguito di un'eccessiva rimozione ossea durante l'intervento. In tali circostanze si consiglia l'applicazione preventiva di una placca cranio-dorsale o laterale per ridurre il rischio di ulteriori fratture.

- **Fallimento del press-fit** con conseguente **dislocazione della protesi.**

- **Rottura del legamento patellare.**

- **Osteomielite e artrite settica da *Staphylococcus e Streptococcus spp*.**

- **Deiscenza della ferita chirurgica.**

- **Incapacità di estendere il ginocchio,** dovuta a rigidità articolare o a conflitti meccanici.

L'incidenza di queste complicanze tende a ridursi con l'aumentare dell'**esperienza del chirurgo**, grazie a una **selezione più accurata delle dimensioni dell'impianto protesico** e a un **miglior posizionamento intraoperatorio**.

Fattori di rischio e considerazioni cliniche

Numerosi fattori possono aumentare la vulnerabilità alle complicanze postoperatorie. L'incidenza di tali eventi è influenzata da una complessa interazione tra **caratteristiche individuali**, **immunitarie** e **ambientali** del paziente, dall'esperienza e dalla tecnica del chirurgo, nonché dalle **specifiche dell'intervento** chirurgico stesso.

Fattori legati al paziente:

- **Razza** (es. Pastore Tedesco, Bulldog).
- **Sesso** (i maschi risultano più a rischio delle femmine).
- **Peso corporeo** (l'obesità aumenta il rischio di recidiva e complicanze).
- **Stato ASA** e presenza di **endocrinopatie.**
- **Status di portatore MRSP** (*Staphylococcus Pseudointermedius* resistente alla meticillina) (Kim, 2021).

- **Contatti con portatori MRSP**, come personale e proprietari.
- **Dermatiti** locali e sistemiche.
- **Trattamenti farmacologici** precedenti, in particolare con antibiotici.

Fattori dipendenti dal chirurgo:

- Corretta **preparazione della cute** e **lavaggio chirurgico.**
- Uso appropriato di **draping sterile**, **film adesivo incisionale** e **guanti doppi.**
- **Riduzione dei tempi chirurgici.**
- **Gestione anestesiologica** (con particolare attenzione a ipotermia e ipotensione).
- **Tecnica chirurgica** accurata, manipolazione dei tessuti ed emostasi efficaci.

Fattori tecnici dell'intervento:

- Scelta del **tipo di impianto** e **materiali di sutura**.
- Uso e tempistica appropriata della **profilassi antibiotica** (pre-, peri-, postoperatoria).

Per minimizzare l'incidenza di complicanze e ottimizzare gli esiti, è fondamentale adottare strategie preventive efficaci:

- Utilizzo di **protesi personalizzate nei casi complessi**, con progettazione su base TC.
- Inserimento intraoperatorio di **protesi di prova** per verificare la compatibilità dimensionale.
- Applicazione di **placche cranio-dorsali o laterali** nei soggetti a rischio frattura.
- Rigorosa aderenza ai **protocolli di asepsi e antibioticoterapia.**
- **Riabilitazione fisioterapica** precoce per preservare la funzionalità articolare.

In conclusione, la protesi trocleare femorale, specialmente se personalizzata, rappresenta una **risorsa chirurgica di alto profilo nella gestione delle patologie femoro-rotulee canine**. Nonostante il potenziale rischio di complicanze, i dati clinici dimostrano che, con un'adeguata selezione del paziente, una pianificazione accurata e una corretta gestione postoperatoria, è possibile ottenere **risultati funzionali eccellenti e duraturi**.

Nel capitolo successivo, verrà approfondita la protesi specie-specifica TRA, impiegata nella nostra casistica clinica.
(La MAMAMIA non era ancora disponibile sul mercato al momento degli interventi).

Capitolo 5

TROCHLEAR RIDGE ARTHROPLASTY (TRA)

5.1 Caratteristiche tecniche

Immaginare di percorrere una strada di montagna stretta, irregolare e poco sicura aiuta a comprendere l'essenza dell'impianto Innoplant® TRA: proprio come un ingegnere stradale amplierebbe quella strada per renderla più scorrevole, stabile e sicura, allo stesso modo questo dispositivo protesico agisce sull'anatomia alterata del solco trocleare, **ricostruendo una superficie articolare** stabile e funzionale. Il risultato è un **miglioramento dell'allineamento**, con conseguente **riduzione delle forze anomale esercitate sulla rotula**.

La TRA rappresenta dunque una soluzione moderna e precisa per il trattamento delle patologie articolari complesse, in cui la chirurgia convenzionale non è più sufficiente.

Figura 44. Rappresentazione dell'analogia relativa all'utilizzo della *Trochlear Ridge Arthroplasty*.

L'impianto TRA di Innoplant è una protesi con design **monoblocco**, realizzata in **lega di titanio** di grado 5 (**TiA16V4**), conforme agli standard ISO 5832-3 e ASTM F1472, a garanzia di elevate prestazioni meccaniche e biocompatibilità.

La superficie dell'impianto a contatto con l'osso spongioso femorale ha una **struttura reticolare a pori aperti**, progettata per favorire un'**osteointegrazione ottimale**, stimolando la crescita ossea all'interno della protesi.

Figura 45. *Trochlear Ridge Arthroplasty* (TRA) *(Innoplant Veterinary Implants).*

Questa tipologia di impianto protesico è indicata per cani e gatti di qualsiasi razza, con un **peso corporeo minimo di 1.5 kg**; si adatta infatti alle differenti anatomie del paziente grazie a **un'ampia gamma di taglie** (dalla n.1 alla n.10), tra le quali le tre misure più piccole sono disponibili anche in una **versione intermedia** più larga (denominate 1B, 2B, 3B), sviluppata per coprire un maggior numero di indicazioni cliniche, in particolare nei soggetti con una rotula di larghezza superiore alla norma.

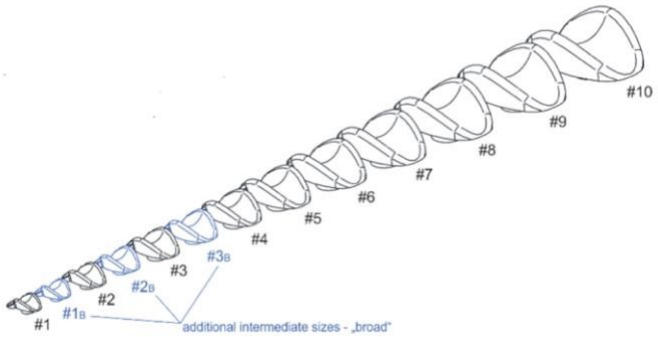

Figura 46. Serie dimensionale dell'impianto protesico TRA. Vista comparativa delle dieci taglie disponibili, disposte in ordine crescente. Sono inoltre evidenziale in azzurro le taglie intermedie *(Innoplant Veterinary Implants).*

L'**ancoraggio primario** del TRA all'osso avviene tramite un **tappo protesico centrale**, denominato più semplicemente *plug*, inserito a pressione (***press-fit***) e con adattamento morfologico (***form-fit***) nella cavità ossea, permettendo una **distribuzione equilibrata delle forze**. Inoltre, il bordo ventrale

dell'impianto presenta **due fori** per l'inserimento di **viti corticali** in titanio, disponibili nei diametri di 1.5 mm, 2.4 mm e 2.7 mm, che forniscono un'ulteriore stabilizzazione meccanica.
L'ancoraggio secondario è garantito dalla formazione di nuovo tessuto osseo attorno all'impianto, che ne incrementa la stabilità e l'integrazione a lungo termine.

Strumentario chirurgico

Il vassoio degli strumenti TRA include:

- **13 impianti di prova.**
- **13 guide di foratura.**
- **8 frese per realizzare il foro centrale per il *plug*.**
- **5 impattatori** per modellare e preparare l'osso per l'inserimento della protesi.
- **3 frese per i fori delle viti corticali.**
- **3 aghi di fissaggio**.

Figura 47. Strumentario chirurgico dedicato all'impianto protesico TRA *(Innoplant Veterinary Implants).*

Motivazioni tecniche per l'adozione della protesi TRA

Questo impianto è stato sviluppato per **rispondere alle criticità** riscontrate da parte di alcuni chirurghi in relazione al sistema PGR. Una delle problematiche più frequentemente segnalate riguarda l'**altezza eccessiva** dell'impianto rispetto alla troclea originale, che pone il tendine rotuleo sotto elevata tensione, con conseguente riduzione dell'ampiezza di movimento (ROM) dell'articolazione. A questo si aggiungono l'**adattamento relativamente lento** al nuovo profilo trocleare, in particolare nei cani di razza toy e nei gatti, **la complessità e la lunga durata della procedura chirurgica**, nonché l'**assenza di misure intermedie** per pazienti con rotule di dimensioni maggiori rispetto alla troclea femorale, come spesso avviene nella specie felina.
È stata inoltre evidenziata un'**incostante stabilità** tra la base fissata all'osso e la componente protesica, con conseguente rischio di **avulsione** di quest'ultima dalla base.
Grazie alla sua struttura monoblocco, il TRA consente di superare tali problematiche, garantendo una **maggiore stabilità**, un **migliore comfort** per il paziente e **una riduzione dell'incidenza di complicanze postoperatorie**. Nonostante i numerosi vantaggi, questa tipologia di protesi presenta una criticità tecnica, comune a tutti i dispositivi protesici tranne per la MAMAMIA, ovvero la necessità di eseguire il taglio dell'osso manualmente, in **assenza di guide chirurgiche dedicate**. Ne consegue che l'accuratezza della preparazione e il corretto posizionamento dell'impianto dipendono in larga misura dall'esperienza del chirurgo.

5.2 Considerazioni biomeccaniche

La protesi TRA è soggetta a **forze di trazione** prossimale e distale, inizialmente contrastate dal ***plug* centrale** e dalle **viti corticali** e, in seguito, anche dall'**osteointegrazione**.
Può inoltre essere sottoposta a **forze di rotazione** che, nella fase precoce postoperatoria, vengono minimizzate esclusivamente dalle viti. Nei casi in cui l'inserimento delle viti corticali non sia possibile, è comunque ammissibile l'utilizzo di una sola vite senza compromettere la stabilità dell'impianto; questa eventualità può presentarsi, ad esempio, in caso di **macerazione del foro di inserimento della vite** oppure quando c'è **interferenza con un altro impianto**, come può accadere con le viti utilizzate nella osteotomia femorale distale. Come ultima risorsa, si possono inserire fili di Kirschner in uno o in entrambi i fori dedicati, al fine di prevenire la rotazione del TRA, pur tenendo presente il rischio di migrazione.

Va tuttavia precisato che, grazie alla configurazione monoblocco, questa tipologia di protesi non è generalmente soggetta a tali sollecitazioni, poiché **la rotula esercita una pressione costante verso l'impianto**, favorendo l'osteointegrazione.

5.3 Indicazioni cliniche

Le indicazioni all'uso della protesi trocleare TRA sono sovrapponibili a quelle della PGR e comprendono in particolare:

- Presenza di una **grave erosione della cartilagine trocleare o rotulea.**

- Animali con **ipoplasia trocleare**, nei quali l'approfondimento del solco causerebbe un'eccessiva lassità del legamento rotuleo, con conseguente instabilità persistente o recidivante della rotula.

- Animali molto **giovani**, nei quali una solcoplastica potrebbe danneggiare la cartilagine di accrescimento.

- Situazioni in cui la **solcoplastica potrebbe indebolire la struttura femorale**, aumentando il rischio di frattura.

- **Cani di piccola taglia o toy**, in cui la trocleoplastica risulta più complessa a causa delle ridotte dimensioni anatomiche e del maggiore rischio di compromettere il solco trocleare.

- **Gatti**, poiché presentano una rotula significativamente più larga rispetto alla troclea femorale. In questi casi, la solcoplastica non permetterebbe una corretta accomodazione della rotula nel solco, rendendo necessario ricorrere a tecniche più invasive, spesso associate a una riabilitazione complessa e talvolta incompleta.

5.4 Planning preoperatorio

Una pianificazione preoperatoria accurata è essenziale; dopo aver acquisito in seguito le immagini radiografiche e tomografiche, si eseguono le misurazioni tramite il software VPOP, come descritto nel sottoparagrafo *3.4.4*. Successivamente è indispensabile selezionare la **taglia dell'impianto** più adatta a ciascun paziente mediante l'utilizzo di un **template trasparente** fornito dall'azienda produttrice Innoplant®; in quanto, una protesi sovradimensionata può causare **conflitto con i tessuti molli**.

Particolare attenzione deve essere rivolata all'allineamento **tra la base dell'impianto e il margine prossimale della troclea**, in modo da garantire un adattamento realmente su misura. L'estensione distale è delimitata dalla fossetta di origine del muscolo estensore lungo delle dita; è inoltre necessario **verificare che il *plug* non raggiunga la corticale ventrale** del femore, condizione particolarmente rilevante nei **cani di razza toy**.

Figura 48. Template trasparente posizionato sulla radiografia per pianificare la dimensione dell'impianto
(Immagine gentilmente concessa dalla Clinica Veterinaria Città di Bolzano Srl – Dr. Tomaso Piaia)

In base delle misurazioni effettuate e alle deformità riscontrate, la pianificazione preoperatoria può prevedere, in associazione all'applicazione della troclea protesica, l'esecuzione di tecniche chirurgiche correttive quali:

- **DFO** (*Distal Femoral Osteotomy*), in caso di aLDFA superiore a 100°;
- **TPLO** (*Tibial Plateau Leveling Osteotomy*), nei soggetti con rottura del LCCr;
- **TTT** (*Tibial Tuberosity Transposition*), per correggere il disallineamento del tendine rotuleo con torsione tibiale inferiore 20°;
- **PTO** (*Proximal Tibial Osteotomy*), per correggere torsioni tibiali superiori a 20°.

In conclusione, una pianificazione preoperatoria precisa consente di impostare un **approccio chirurgico personalizzato**, calibrato sulle caratteristiche morfologiche del singolo paziente e sulle eventuali patologie ortopediche concomitanti, migliorando la **precisione** dell'intervento e **riducendo significativamente il rischio di complicanze postoperatorie**.

5.5 Approccio chirurgico

Si esegue un **accesso chirurgico parapatellare**, scegliendo l'approccio laterale nei casi di lussazione mediale della rotula e mediale in caso di lussazione laterale. Si esegue quindi un'**ostectomia della troclea femorale**, procedendo in direzione disto-prossimale a partire cranialmente all'inserzione del tendine del muscolo estensore digitale lungo, al fine di ottenere una zona ampia e ben vascolarizzata di osso spongioso; talvolta il taglio può essere eseguito **latero-mediale** o **medio-laterale**, soprattutto nei casi in cui sia necessario ottenere un'inclinazione per compensare una torsione femorale inferiore ai 10°, situazione in cui non si esegue DFO.

La superficie ottenuta mediante ostectomia viene accuratamente modellata tramite **limatura**, al fine di garantire una perfetta adattabilità dell'impianto di prova TRA, che deve risultare correttamente livellato rispetto al profilo trocleare. Questa configurazione consente un certo grado di rotazione e di movimento medio-laterale della protesi, modulabile in base alle necessità individuali del paziente, con l'obiettivo di ottimizzare l'allineamento dell'apparato estensore.

Si procede all'utilizzo degli **impianti di prova,** al fine di verificare la correttezza della misura pianificata in fase preoperatoria, determinare la posizione ottimale dell'impianto definitivo e assicurarsi che la rotula scorra adeguatamente una volta ridotta. La valutazione della posizione rotulea viene effettuata sia in massima flessione sia in massima estensione dell'articolazione.

In flessione completa è fondamentale accertarsi che la rotula non entri in conflitto distalmente con l'impianto; occorre infatti verificare che sia contenuta **per almeno un terzo della sua lunghezza nella protesi, o quantomeno che ne abbia ingaggiato l'estremità distale**.
In estensione completa, invece, la rotula deve rimanere correttamente alloggiato all'interno del solco protesico per **almeno due terzi della sua lunghezza**, preferibilmente nella sua totalità.
Nel caso in cui, in massima estensione, la rotula tenda a spostarsi prossimalmente rispetto alla protesi, fuoriuscendo dal solco e risultando instabile, è necessario riposizionare l'impianto di prova in sede più prossimale e ripetere i test di flesso-estensione.
Qualora non sia possibile adottare un impianto di dimensioni maggiori o modificarne la posizione prossimale, si rende indispensabile un intervento di traslazione distale della rotula, ad esempio tramite una trasposizione della tuberosità tibiale, per ristabilire la corretta congruenza articolare.

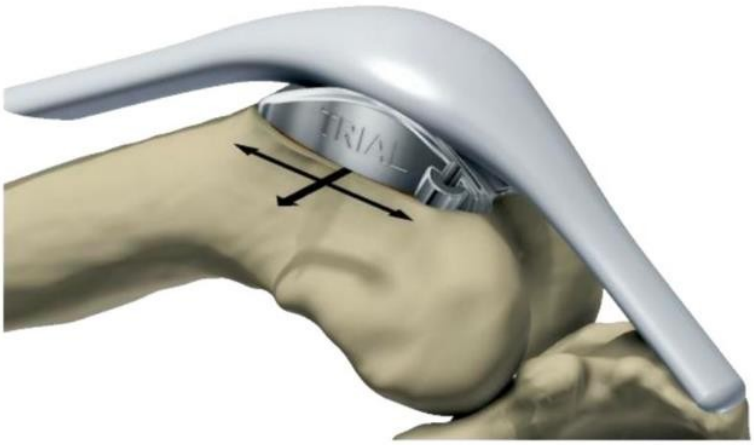

Figura 49. Posizionamento dell'impianto di prova e direzioni di regolazione per l'allineamento *(Innoplant Veterinary Implants).*

Si prosegue quindi alla realizzazione dei **fori pilota** sul margine ventrale dell'impianto di prova, utilizzando chiodi di Kirschner lisci di diametro uguale o inferiore a quello della punta della fresa che verrà successivamente impiegata per preforare i fori destinati alle viti.
Dopo la formazione dei fori vengono inseriti gli **aghi temporanei di fissaggio**, che non sono altro che fili di Kirschner, il cui ordine di applicazione varia in base alla direzione della lussazione: in caso di lussazione laterale si posiziona per primo il filo mediale, mentre in caso di lussazione mediale si inserisce inizialmente quello laterale.
Generalmente si applica inizialmente soltanto un filo temporaneo e si procede alla **riduzione della rotula**, verificandone il corretto funzionamento.

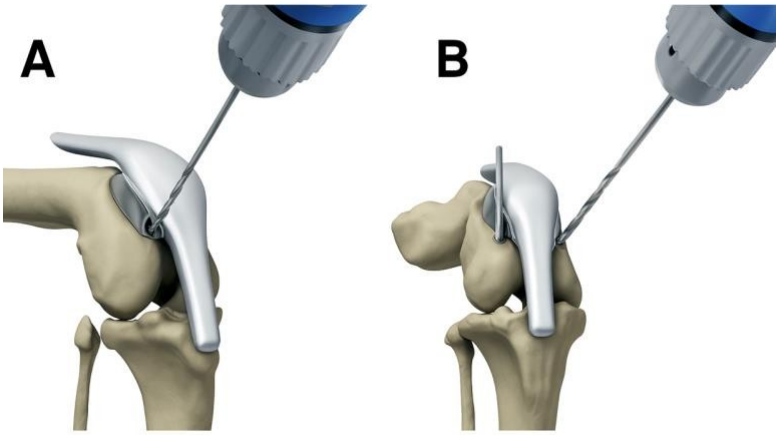

Figura 50. Realizzazione dei fori pilota. **A** -Perforazione del foro laterale. **B** – Perforazione del foro mediale e posizionamento del filo di fissaggio nel foro mediale *(Innoplant Veterinary Implants).*

Una volta completata la foratura, l'impianto di prova viene rimosso lasciando in sede il filo di fissaggio laterale o mediale, che fungerà da punto di riferimento per l'allineamento della **guida di foratura**; quest'ultima viene prelevata dal vassoio degli strumenti mediante un'apposita pinza, la stessa in dotazione nei set per le protesi d'anca.
A questo punto si inserisce anche il secondo filo controlaterale, in modo da stabilizzare ulteriormente la guida e impedirne la rotazione durante la realizzazione del foro centrale destinato al *plug* protesico.

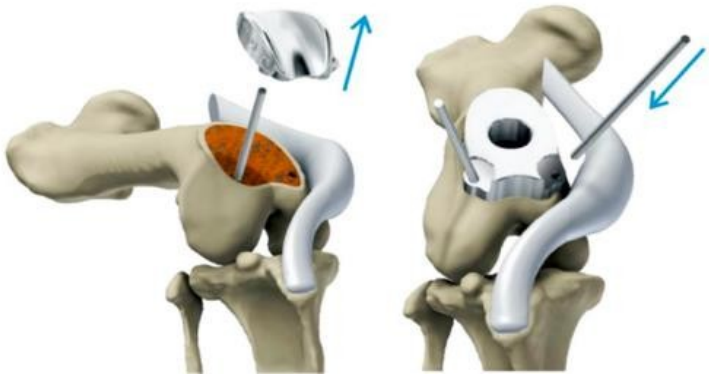

Figura 51. Rimozione dell'impianto di prova lasciando in sede l'ago di fissaggio laterale, posizionamento della guida di foratura e successiva inserzione dell'ago di fissaggio mediale *(Innoplant Veterinary Implants).*

Utilizzando la fresa dedicata si realizza il **foro centrale** destinato all'alloggiamento del *plug* della protesi definitiva. La profondità del foro è automaticamente limitata da un fermo integrato nella fresa stessa, che assicura un'escursione sicura e standardizzata.

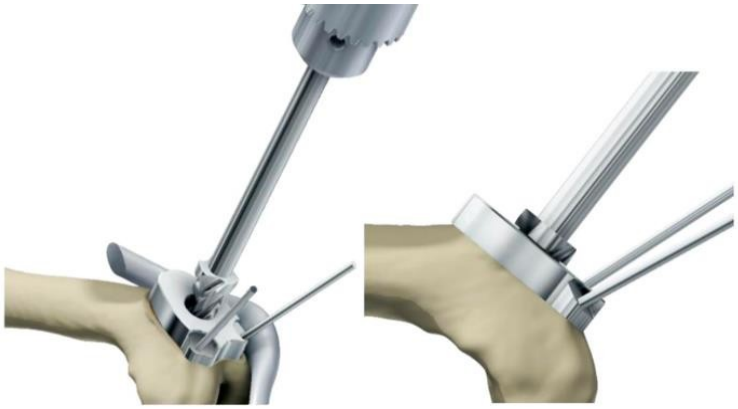

Figura 52. Preparazione del foro per l'inserimento del *plug* mediante perforazione guidata; la profondità è controllata automaticamente dal limitatore integrato nella fresa *(Innoplant Veterinary Implants).*

Terminata questa fase, si procede alla rimozione di uno dei fili di fissaggio e della guida di foratura. È fortemente raccomandato **lavare** accuratamente l'area ostectomizzata per rimuovere eventuali detriti ossei presenti nel foro; prima di procedere alla manipolazione dell'impianto definitivo, è buona norma **sostituire i guanti chirurgici** per ridurre il rischio di contaminazione del dispositivo.

La **protesi TRA** viene quindi posizionata allineando accuratamente il *plug* con il foro centrale precedentemente preparato e spinta manualmente fino a circa metà della sua profondità.
In questa fase è ancora possibile effettuare eventuali regolazioni sul piano frontale, ruotando l'impianto in senso orario o antiorario, così da assicurare il corretto allineamento dei fori presenti sul bordo ventrale con quelli già presenti nell'osso. È fondamentale evitare qualsiasi inclinazione della protesi durante questa manovra, al fine di garantire un posizionamento preciso e stabile.
Successivamente si posiziona un ***impactor*** della misura appropriata sulla superficie trocleare del TRA, con lo scopo di proteggerla da possibili traumi da impatto. L'impianto viene quindi inserito completamente mediante leggere percussioni, fino a ottenere un incastro stabile di tipo *press-fit* e *form-fit* tra la sede ossea e il *plug*, che deve aderire perfettamente all'osso.

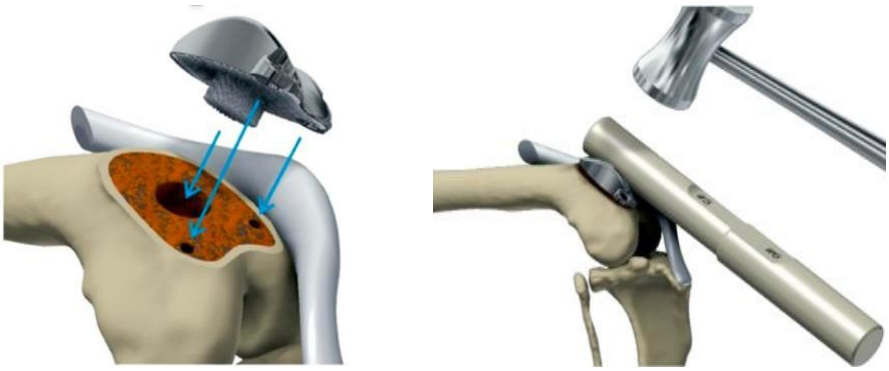

Figura 53. Posizionamento della protesi TRA sul femore distale, seguito dall'utilizzo di un *impactor*, collocato sul solco trocleare protesico, insieme a un martello chirurgico *(Innoplant Veterinary Implants).*

A questo punto, l'impianto deve risultare saldamente ancorato, senza alcuna evidenza di mobilità residua. Qualora si renda necessario rimuovere e riposizionare la protesi TRA dopo il fissaggio iniziale, è possibile inserire un ago di diametro compreso tra 1.1 e 2.0 mm tra impianto e osso, così da esercitare leva e rimuovere il dispositivo.

Una volta confermata la corretta posizione, si procede al **completamente della foratura** dei fori laterale e mediale, attraversando la corticale caudale. In ciascun foro vengono inserite **viti corticali autofilettanti** del diametro e della lunghezza appropriati, atte a garantire una fissazione definitiva e stabile.

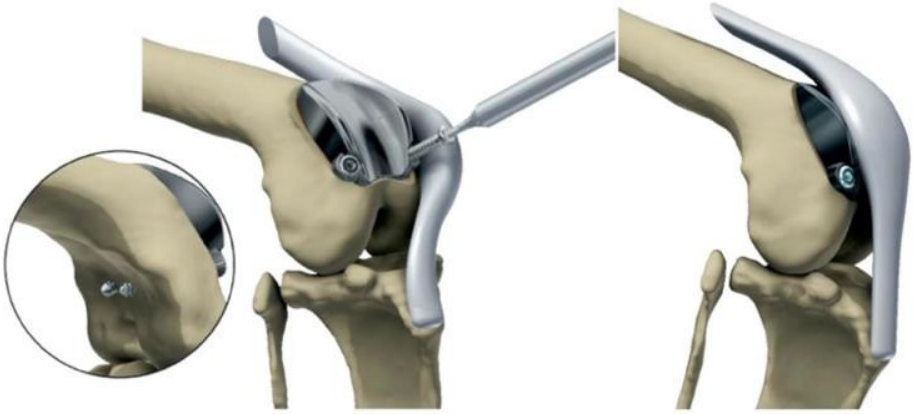

Figura 54. Fissazione dell'impianto TRA.
Inserimento delle viti bicorticali e riposizionamento della rotula nel solco trocleare protesico
(Innoplant Veterinary Implants).

La protesi TRA può essere impiegata anche in combinazione con **osteotomie correttive** del femore o della tibia, nonché con tecniche di ricostruzione dei tessuti molli finalizzate alla correzione della lussazione rotulea. Inoltre, trova applicazione anche in pazienti affetti da rottura del legamento crociato craniale, in associazione a procedure chirurgiche specifiche quali la ***Tibial Tuberosity Advancement*** (**TTA**) e la ***Tibial Plateau Leveling Osteotomy*** (**TPLO**).

Come già citato in precedenza, nei casi di deformità al di sotto dei 10°, la protesi può essere posizionata in modo **decentrato** rispetto al femore, in modo da consentire l'incastro della rotula evitando ulteriori osteotomie e semplificando l'intervento.

Tuttavia, un limite di questa tipologia protesica riguarda l'applicazione nei **cani di piccola taglia**, in particolare nei soggetti di razza toy, quando sia necessario associare una placca per l'osteotomia correttiva distale del femore (DFO). In tali circostanze, il *plug* della protesi può occupare uno spazio tale da non consentire l'alloggiamento della placca; per ovviare a questo problema, può rendersi necessario l'impiego di **due placche**, una per ciascun lato, al fine di prevenire fratture. Inoltre, nei cani toy con femore particolarmente appiattito in senso dorso-plantare, il *plug* può andare a contatto con la corticale e provocarne la **frattura**, evenienza che richiede particolare attenzione nella pianificazione chirurgica.

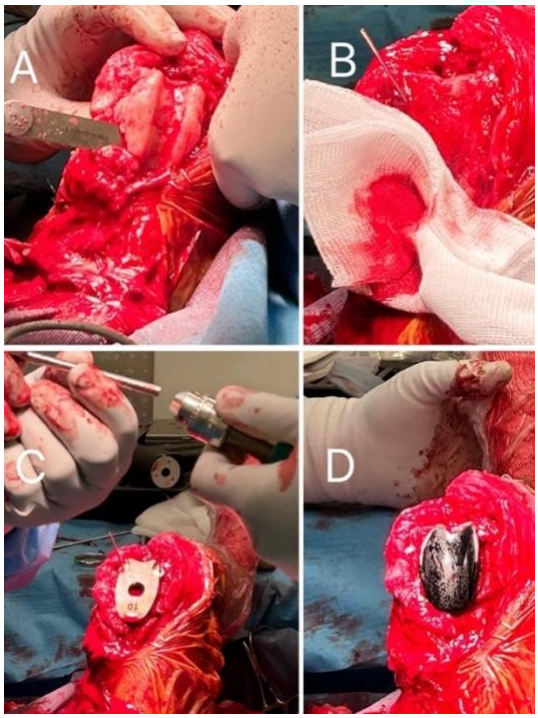

Figura 55. Fotografie intraoperatorie del processo di posizionamento della protesi TRA nel ginocchio destro di un cane.

A. Ostectomia della troclea femorale.

B. Realizzazione del foro pilota con fissaggio laterale tramite guida.

C. Posizionamento della guida di foratura per l'esecuzione del foro centrale.

D. Inserimento dell'impianto protesico definitivo.

(Immagini gentilmente concesse dalla Clinica Veterinaria Città di Bolzano Srl – Dr. Tomaso Piaia e Dr. Massimo Frizzi)

5.6 Protocollo post-chirurgico

Le cure postoperatorie dell'artroplastica trocleare (TRA) rivestono un ruolo cruciale nel garantire il successo dell'intervento e il recupero funzionale dell'arto operato.
Una gestione completa comprende il **controllo del dolore e dell'infiammazione**, la **cura della ferita chirurgica**, la **prevenzione delle complicanze**, la **limitazione iniziale dell'attività fisica**, l'attuazione di un **programma fisioterapico personalizzato** e un rigoroso **follow-up clinico e radiografico**.

Nelle fasi iniziali, la **terapia analgesica** prevede la somministrazione di farmaci antinfiammatori non steroidei (FANS) proseguita fino ad un massimo di 30 giorni, associata a tramadolo ogni 8-12 ore per i primi 3-5 giorni. In base al tipo di FANS utilizzato e alle condizioni cliniche del paziente, può rendersi necessaria una **gastroprotezione** con inibitori della pompa protonica. Contestualmente, è raccomandata una **profilassi antibiotica** con cefalosporina di prima generazione o amoxicillina e acido clavulanico, da proseguire per 5-7 giorni (D'Amato et al., 2019).

La gestione della ferita chirurgica prevede l'applicazione di un **bendaggio aderente** e l'uso di un **collare elisabettiano**, da mantenere fino al giorno successivo alla rimozione dei punti di sutura, prevista attorno al quindicesimo giorno post-intervento. È fondamentale disinfettare quotidianamente con **clorexidina diacetato allo 0.05%**, poiché sebbene non siano stati documentati casi di infezione cutanea evolutiva in infezione protesica nei piccoli animali, la **deiscenza della ferita** può rappresentare un fattore predisponente a complicanze infettive profonde, come osservato in medicina umana.

La **crioterapia** viene iniziata subito dopo l'intervento, applicando impacchi freddi un paio di volte al giorno per circa 10 minuti, per un periodo di 3 giorni, allo scopo di ridurre dolore ed edema postoperatorio.

L'attività fisica deve essere inizialmente contenuta; si consigliano passeggiate al guinzaglio, preferibilmente di lunghezza inferiore al metro, per almeno 30 giorni, incrementando gradualmente durata e intensità. È inoltre necessario assistere il cane durante i movimenti di transizione, così da evitare sollecitazioni eccessive sull'arto interessato.
Parallelamente, viene intrapreso, seppur **non obbligatoriamente** considerato il comfort della protesi, un **programma fisioterapico personalizzato**, finalizzato al recupero dell'ampiezza articolare (ROM), al rafforzamento muscolare, al miglioramento della propriocezione e alla

riacquisizione della funzionalità dell'arto. Gli esercizi raccomandanti includono una camminata in salita o all'indietro, transizioni seduto-in piedi e movimenti mirati all'estensione del ginocchio.
Il pieno recupero dell'estensione e della flessione articolare rappresenta un obiettivo prioritario per ottenere un risultato funzionale ottimale.

Il **follow-up postoperatorio** prevede un **primo controllo clinico a 7 giorni**, la **rimozione dei punti a 10 giorni**, controlli clinici-radiografici tra uno e due mesi postintervento, quindi con cadenza variabile in base al singolo paziente, evitando troppe sedazioni ravvicinate.
Le radiografie devono essere eseguite in due proiezioni ortogonali standard, **cranio-caudale** e **medio-alterale**, preferibilmente in sedazione per garantire una qualità diagnostica adeguata.

Figura 56. Immagine radiografica medio-laterale di ginocchio di un pastore tedesco a cui è stata applicata la TRA associata alla TPLO. Controllo radiografico a due mesi post-intervento
*(Immagine gentilmente concessa dalla Clinica Veterinaria Città di Bolzano Srl – Dr. Tomaso Piaia)***.**

Il processo riabilitativo ha una durata di circa 3 mesi, ma può estendersi fino a 6 mesi o oltre nei casi di impianti non cementati, poiché la crescita ossea all'interno dell'impianto si concentra prevalentemente nei primi due mesi ed è seguita da un lento rimodellamento che può proseguire fino a un anno.

Segnali di allarme come peggioramento improvviso della zoppia, tumefazione locale, riduzione dell'escursione articolare (ROM) o comparsa di fistole richiedono un'immediata valutazione clinica. La persistenza di algia cronica oltre i 3 mesi può suggerire una complicanza sottostante e rendere necessari ulteriori approfondimenti diagnostici.

Il rischio di complicanze aumenta in presenza di fattori predisponenti legati al paziente, tra cui l'età avanzata, patologie ortopediche preesistenti (come osteoartrosi, lesioni del legamento crociato craniale, sindrome lombo-sacrale), obesità e taglia grande. Anche i soggetti giovani possono presentare un rischio elevato, principalmente a causa di movimenti impulsivi e poco controllati.
Inoltre, il **monitoraggio del recupero funzionale** si basa sull'utilizzo di strumenti oggettivi, quali goniometria per la misurazione del ROM articolare, valutazione della circonferenza muscolare, analisi del passo mediante pedane di forza o tappeti sensibili alla pressione, oltre all'osservazione del comportamento funzionale quotidiano.

In sintesi, il successo a lungo termine dell'artroplastica trocleare dipende da una **gestione postoperatoria multidisciplinare** che coinvolge il chirurgo, il fisioterapista, il veterinario curante e il proprietario.
Sebbene i dati relativi alla TRA nel cane siano ancora attualmente limitati, i primi risultati disponibili evidenziano una **buona efficacia clinica e funzionale**. Ciò è supportato dalla bassa incidenza di complicanze, dall'elevata adattabilità specie-specifica, dalla capacità di superare le criticità associate alla protesi PGR e dal fatto che alcuni pazienti non necessitano necessariamente di un programma fisioterapico.

Nella medicina umana, procedure analoghe, come la TKA (*Total Knee Arthroplasty*), presentano tassi di successo superiori al 90% suggerendo un **potenziale altamente positivo** anche nella medicina veterinaria (Huang et al., 2016).

Figura 57. Valutazione goniometrica del range di movimento dell'articolazione femoro-tibio-rotulea destra in un cane, a tre mesi dall'intervento chirurgico

(Immagine gentilmente concessa dalla Clinica Veterinaria Città di Bolzano Srl - Dr. Tomaso Piaia).

Capitolo 6

PARTE CLINICA

6.1 Finalità dello studio

Il presente studio clinico si propone di **valutare l'efficacia della protesi trocleare TRA** di Innoplant nel trattamento della degenerazione artrosica avanzata della troclea femorale nel cane, in quei casi in cui le tecniche ricostruttive tradizionali non rappresentano strumenti terapeutici sufficientemente efficaci.

L'obiettivo principale è valutare se la TRA consenta di **superare le principali criticità** riscontrate con la protesi PGR di Kyon, in particolare per quanto riguarda l'adattabilità dell'impianto all'anatomia del singolo paziente e la congruenza articolare postoperatoria.

Inoltre, viene analizzata l'**incidenza delle complicanze postoperatorie**, al fine di verificare se i vantaggi teorici di questa tipologia di impianto protesico si traducano in un miglioramento clinico concreto.

6.2 Materiali e metodi

Lo studio clinico è stato condotto presso la **Clinica Veterinaria Città di Bolzano** (*Animalia*) in collaborazione con la **Clinica San Francesco di Mestre**, nel periodo compreso **tra giugno 2022 e aprile 2024**. Sono stati selezionati **sei cani** affetti da **grave degenerazione della troclea femorale**, sottoposti a interventi chirurgici che prevedevano l'applicazione della TRA, eseguiti dal **Dr. Tomaso Piaia** e dal **Dr. Massimo Frizzi**, per un totale di **otto articolazioni** trattate.

La popolazione analizzata era composta da soggetti di età compresa tra 9 mesi e 9 anni, con un' **età media di 4 anni**, equamente distribuiti per sesso. La maggior parte apparteneva a razze di **taglia medio-grande**, tra cui **meticci** (in prevalenza), Bovaro del Bernese, Pastore Tedesco e Boxer, fatta eccezione per un individuo di taglia piccola.

Il peso corporeo variava da 6.0 kg a 39.7 kg, con una media di **25.4 kg**.

Il campione includeva sia cani con **lussazione rotulea di grado II o IV**, sia soggetti con **rottura cronica del legamento crociato craniale**, accumunati dalla presenza di alterazioni artrosiche avanzate a carico dell'articolazione femoro-rotulea.

Per ciascun caso sono stati raccolti i referti anamnestici e clinici, i protocolli chirurgici adottati, le immagini radiografiche preoperatorie e postoperatorie, le tomografie computerizzate (TC), la dimensione dell'impianto utilizzato e le eventuali complicanze postoperatorie, classificate come maggiori o minori.

Caso	Razza	Età	Sesso	Peso corporeo (kg)
1	Meticcio	9 mesi	FI	23.4
2	Bovaro del Bernese	1 anno e 6 mesi	MI	39.7
3	Meticcio	4 anni e 10 mesi	MI	22.4
4	Pastore Tedesco	9 anni e 1 mese	MI	35.0
5	Meticcio	1 anno e 1 mese	FS	6.0
6	Boxer	7 anni	FI	26.0

Tabella 1. Caratteristiche del campione esaminato.

FI=femmina intera; FS=femmina sterilizzata; MI=maschio intero.

6.3 Discussione

Nel campione analizzato, 4 soggetti su 6 (**66.7%**) presentavano una **lussazione della rotula**, di cui 3 casi (**75%**) erano classificati di **grado IV** e 1 caso (**25%**) come **grado II associato a patella baja**.
La direzione della lussazione risultava variabile, erano presenti **due lussazioni laterali bilaterali**, **una unilaterale laterale** e **una unilaterale mediale**.
Per quanto riguarda l'eziologia, la maggior parte dei casi (3 su 4, pari al **75%**) era di origine **congenita**, mentre 1 caso (**25%**) era **acquisito post-traumatico**.

I restanti 2 soggetti (**33,3%**) presentavano invece grave artrosi femoro-rotulea associata a **rottura cronica del legamento crociato craniale**, riconducibile a un'**eziologia degenerativa**.
Su un totale di otto articolazioni di ginocchio incluse nello studio, le deformità angolari ossee riscontrate presentavano la seguente distribuzione:

- **Deformità femorali**: in 5 articolazioni (**62.5%**) è stato rilevato un **valgismo** femorale, mentre in 1 articolazione (**12.5%**) un **varismo femorale post-traumatico**;
- **Deformità tibiali**: in 2 articolazioni (**25%**) si è osservata una **torsione prossimale** della tibia, di cui **una inferiore a 20°** e **una superiore a 20°**;
- **Deformità combinate**: in 2 articolazioni (**25%**) tali alterazioni si manifestavano in forma combinata, con la presenza simultanea di **deformità femorale** (valgismo o varismo) e **torsione prossimale della tibia** (interna o esterna);
- **Assenza di deformità assiali**: 2 articolazioni (**25%**) presentavano segni di artrosi trocleare secondaria a **rottura del legamento crociato cr**aniale, senza alterazioni assiali rilevabili.

Le tecniche chirurgiche associate all'applicazione della TRA hanno incluso, nei pazienti con lussazione rotulea, la **trasposizione della tuberosità tibiale** (TTT) nel caso 3 e **l'osteotomia femorale distale** (DFO) nei casi 1, 2 e 5; in particolare, in quest'ultimo è stata ulteriormente abbinata un'**osteotomia prossimale della tibia** (PTO).
Nei soggetti con rottura di legamento crociato craniale, corrispondenti ai casi 4 e 6, la TRA è stata invece combinata con l'**osteotomia di livellamento del piatto tibiale (TPLO)**.

La dimensione dell'impianto più frequentemente utilizzata è risultata pari a **8**.

Caso	Diagnosi preoperatoria	N. di articolazioni trattate	Deformità angolari ossee	Dimensione impianto TRA	Tecniche chirurgiche associate	Fisioterapia (si/no)
1	LRL bilaterale di grado IV congenita	2	Valgismo femorale	7	DFO	Si
2	LRL bilaterale di grado IV congenita	2	Valgismo femorale	8	DFO	Si
3	LRM destra di grado II acquisita con patella baja	1	Deformità femorale post-traumatica (varismo + lieve torsione esterna) e torsione interna della tibia	6	TTT	No
4	Artrosi post-LCCr	1	-	9	TPLO	Si
5	LRL destra di grado IV congenita	1	Valgismo femorale + torsione esterna della tibia	2	DFO e PTO	Si
6	Artrosi post-LCCr	1	-	8	TPLO	No

Tabella 2. Riepilogo delle caratteristiche cliniche e chirurgiche dei casi clinici analizzati.
LRL=lussazione rotulea laterale; LRM=lussazione rotulea mediale, LCCr=rottura del legamento crociato craniale, DFO=Distal Femoral Osteotomy; TTT=Tibial Tuberosity Transposition; PTO= Proximal Tibial Osteotomy; TPLO=Tibial Plateau Leveling Osteotomy.

Il **follow-up** postoperatorio ha previsto una prima valutazione radiografica a **1 mese** dall'intervento chirurgico, seguita da controlli a **3, 6 e 12 mesi**, evidenziando in tutti i pazienti un recupero funzionale stabile. Il caso 2 è stato inoltre rivalutato a distanza di 24 mesi, con riscontro di **recupero funzionale completo** di entrambe le articolazioni trattate.

Nel periodo di osservazione sono emerse **complicanze** in 3 arti operati su 8 (**37.5%**), tutte classificate come **minori** e risoltesi mediante trattamenti conservativi.
In particolare, il caso 1 ha manifestato, a una settimana dall'intervento, **segni infiammatori locali**, regrediti con sedute settimanali di laserterapia.
Il caso 4 ha presentato una **zoppia di terzo grado** un mese post-intervento, risoltasi in tre mesi tramite due sedute settimanali di laserterapia; nello stesso soggetto è stata inoltre rilevata dolorabilità a livello delle anche, probabilmente correlata a una displasia di anca bilaterale congenita di grado D/E già preesistente.
Infine, il caso 5 ha sviluppato una **zoppia di quarto grado** a un mese dalla chirurgia, la quale si è risolta in quattro settimane mediante un ciclo di fisioterapia manuale, comprensivo di massaggi e mobilizzazione passiva in flesso-estensione.

Nei restanti casi (2, 3 e 6), non sono state riportate complicanze cliniche durante il periodo di osservazione.

I casi 3 e 6, in particolare, hanno recuperato in maniera autonoma, senza necessità di fisioterapia, dato indicativo dell'**elevato comfort** garantito dall'impianto protesico.

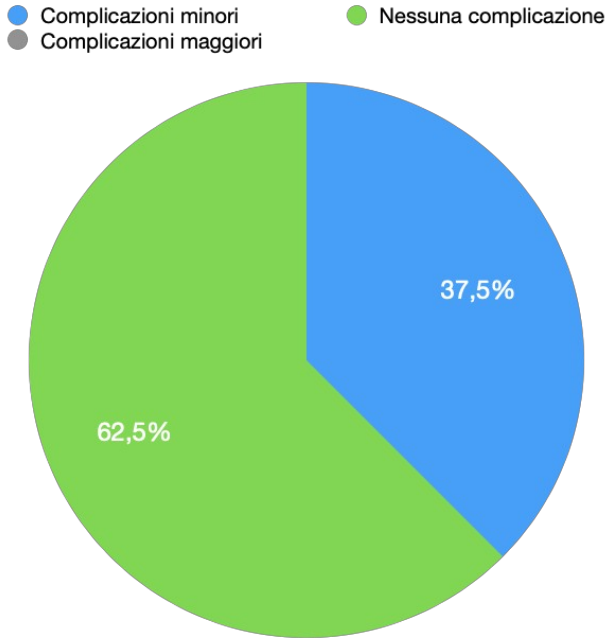

Tabella 3. Rappresentazione grafica delle percentuali di complicanze riscontrate.

Pur con la limitazione di un campione numericamente ridotto, i dati raccolti evidenziano l'efficacia della protesi *Trochlear Ridge Arthroplasty* , in grado di garantire **risultati funzionali stabili** e un'**elevata adattabilità** anche negli scenari clinici più articolati.

Capitolo 7

CONCLUSIONI

L'impiego di impianti protesici per la sostituzione totale della troclea femorale nel cane rappresenta oggi una **strategia terapeutica sempre più consolidata** nei casi in cui patologie ortopediche a carico del ginocchio, se non trattate tempestivamente, evolvano in una degenerazione artrosica progressiva del compartimento femoro-rotuleo.
Tale condizione costituisce una sfida rilevante nella pratica ortopedica dei piccoli animali, poiché compromette in modo significativo la biomeccanica articolare e riduce sensibilmente la qualità di vita del paziente.
In questo scenario, l'adozione di protesi che rispettino l'anatomia del cane si configura come un approccio efficace, in grado di ripristinare la morfologia trocleare, ottimizzare la distribuzione dei carichi e garantire un recupero funzionale duraturo.

Lo studio clinico condotto ha suggerito che la **protesi trocleare *Trochlear Ridge Arthroplasty* di Innoplant® (TRA)** rappresenta una valida alternativa nei casi in cui le tecniche ricostruttive convenzionali non siano applicabili, in particolare in presenza di **degenerazione artrosica avanzata della troclea femorale** e/o di **deformità angolari complesse**.
La **progettazione estremamente anatomica** consente di ripristinare la congruenza articolare, garantendo un'**elevata adattabilità** al singolo paziente.
Il follow-up postoperatorio ha evidenziato un **miglioramento clinico progressivo**, caratterizzato da un eccellente **ripristino della funzionalità dell'arto** trattato e dall'assenza di recidive di lussazione rotulea. In diversi casi, il recupero è stato ottimale anche senza l'ausilio di programmi fisioterapici, a conferma dell'**elevata tollerabilità** e dalla **buona integrazione** dell'impianto.

Rispetto al primo modello di protesi totale di troclea femorale (PGR di Kyon), la TRA presenta vantaggi significativi. Il modello PGR, infatti, è stato associato a diverse complicazioni, tra cui il *patella impingement* e il sovraccarico pressorio. Questa problematica non dipende soltanto dal tipo di protesi, ma può essere aggravata da un errore chirurgico, in particolare quando la porzione distale viene posizionata in modo eccessivamente sporgente. Con una TRA correttamente posizionata, tuttavia, tale complicazione non si verifica, mentre con la PGR può manifestarsi anche in assenza di errori di posizionamento.

Altri svantaggi della *Patellar Groove Replacement* includono il lento adattamento nei cani di razza toy e nei gatti, la complessità e maggiore durata della procedura chirurgica, l'assenza di misure intermedie, l'instabilità tra le due componenti con possibile avulsione, un'eccessiva prominenza della protesi e infine la mancanza di guide per l'osteotomia della troclea femorale.

La versione monoblocco supera queste criticità, distinguendosi per la **struttura semplificata**, il **numero ridotto delle viti di fissaggio** e il mantenimento di un'**altezza prossima alla morfologia trocleare fisiologica**; ciò consente di ridurre la tensione sul meccanismo estensore, preservando il *range of motion*.
Il profilo anatomico più naturale minimizza il carico articolare anomalo, migliorando il **comfort postoperatorio** e accelerando il recupero funzionale.
La disponibilità di **misure intermedie,** con larghezze maggiori, amplia ulteriormente le indicazioni d'uso, includendo anche i **pazienti felini**, mentre la maggiore **stabilità** contribuisce a ridurre l'incidenza di complicanze.

A differenza delle tecniche di solcoplastica, che pur approfondendo il solco trocleare non ripristinano le superfici cartilaginee né offrono una soluzione strutturale definitiva, la TRA sostituisce integralmente la troclea, fornendo una superficie liscia e regolare in grado di **ottimizzare la biomeccanica** e di **rallentare potenzialmente l'evoluzione della degenerazione artrosica**.

Inoltre l'impiego di **materiali biocompatibili** come le leghe di titanio, conferisce all'impianto elevata resistenza meccanica, durabilità e minore incidenza del fenomeno di *stress shielding*.
La superficie liscia a base di atomi di carbonio disposti in una struttura simile al diamante (*Diamond-Like* Carbon), favorisce un'interazione armoniosa con i tessuti circostanti, minimizzando l'attrito e l'usura articolare.

In conclusione l'esperienza clinica e i dati di follow-up relativi all'applicazione della *Trochlear Ridge Arthroplasty* (TRA) nel cane, hanno evidenziato l'elevata performance di questo dispositivo protesico e la sua capacità di **migliorare in modo significativo la qualità di vita dei pazienti** affetti da patologie trocleari gravi, con concrete prospettive di una progressiva diffusione e consolidamento nel panorama della chirurgia ortopedica veterinaria.

Capitolo 8

BIBLIOGRAFIA

8.1 Testi di riferimento

1. Barone R. Anatomia comparata dei mammiferi domestici. Vol. 1–2. Bortolami R, editor. Bologna: Edagricole; 1980.
2. D'Amato M, Martini FM, Peirone B, Staffieri F. Trattamento post-chirurgico del paziente ortopedico. Milano: Elanco; 2019.
3. Dyce KM, Sack WO, Wensing CJG. Testo di anatomia veterinaria. 4th ed. Roma: Antonio Delfino Editore; 2013.
4. Evans H, de Lahunta A. Miller's Anatomy of the Dog. 4th ed. St. Louis: Elsevier Health Sciences; 2013.
5. Fossum TW. Chirurgia dei piccoli animali. 5th ed. Milano: Edra S.p.A.; 2021.
6. Hill's Pet Nutrition. Hill's Atlas of Veterinary Clinical Anatomy. Topeka: Veterinary Medicine Publishing Company; 2004.
7. König HE, Liebich HG. Veterinary Anatomy of Domestic Animals. 7th ed. Stuttgart: Georg Thieme Verlag KG; 2020.
8. Mortellaro CM, Petazzoni M, Vezzoni A. Atlante BOA (Breed-Oriented Orthopaedic Approach). Milano: Innovet; 2008.
9. Olivieri M, Bazzo S. Approccio clinico-diagnostico alle patologie di spalla, gomito, anca e ginocchio nel cane. Milano: Pfizer Animal Health; 2011.
10. Petazzoni M. Atlas of Clinical Goniometry and Radiographic Measurements of the Canine Pelvic Limb. 2nd ed. Milano: Merial Italia S.p.A.; 2008.
11. Piermattei DL, Flo GL, DeCamp CE. Handbook of Small Animal Orthopedics and Fracture Repair. 4th ed. St. Louis: Saunders Elsevier; 2006.
12. Piermattei DL, Johnson KA. An Atlas of Surgical Approaches to the Bones and Joints of theDog and Cat. 4th ed. St. Louis: Saunders; 2004.

8.2 Aspetti biomeccanici e fisiopatologici

13. Altman RD, Tenenbaum J, Latta L, Risking W, Blanco LN, Howell DS. Biomechanical and biochemical properties of dog cartilage in experimentally induced osteoarthritis. Ann Rheum Dis. 1983;42(1):83–90.

14. Atmaca H, Ozkan A, Mutlu I, Celik T, Ugur L, Kisioglu Y. The effect of proximal tibial corrective osteotomy on menisci, tibia and tarsal bones: a finite element model study of tibia vara. Int J Med Robot. 2013;10(1). Doi:10.1002/rcs.1528.

15. Beynnon BD, Fleming BC. Anterior cruciate ligament strain in vivo: a review of previous work. J Biomech. 1998;31(6):519–25.

16. Chernev C, Walsh B, Kluczny A, Schwarz T. Cranial cruciate ligament avulsion due to osteochondrosis dissecans of the stifle joint in a golden retriver dog. Vet Rec Case Rep. 2023;11(3):e640. Doi:10.1002/vrc2.640.

17. DeAngelis M, Lau RE. Functional anatomy of the canine stifle. Vet Surg. 1971;2(1):1–10.

18. Hungerford DS, Barry M. Biomechanics of the patellofemoral joint. Clin Orthop Relat Res. 1979;(144):9–15.

19. Kiviranta I, Tammi M, Jurvelin J, Helminen H.J. Topographical variation of glycosaminoglycan content and cartilage thickness in canine knee (stifle) joint cartilage. Application of the microspectrophotometric method. J.Anat. 1987; 150:265-276.

20. Kowaleski MP, Apelt D, Mattoon JS, Litsky AS. The effect of tibial plateau leveling osteotomy on cranial tibial subluxation in canine cranial cruciate-deficient stifles: an in vitro experimental study. 2005;34(4):332–9.

21. Lee J, Sim H, Jeong J, Kim SY, Yang S, Jeong S, et al. Biomechanical analysis of canine medial patellar luxation with femoral varus deformity using a computer model. BMC Vet Res. 2020;16:471. Doi:10.1186/s12917-020-02644-5.

22. Marmioli M. Biomeccanica e patologia dell'articolazione del ginocchio nel cane. Bologna: Esculapio; s.d.

23. Shahar R, Banks-Sills L. A quasi-static three-dimensional finite element model of the canine stifle joint. Vet Comp Orthop Traumatol. 2002;15(1):59–71.

24. Slocum B, Devine T. Cranial tibial thrust: a primary force in the canine stifle. Vet Comp Orthop Traumatol. 1983;2(4):62–4.

25. Spinella G, Arcamone G, Valentini S. Cranial Cruciate Ligament Rupture in Dogs: Review on Biomechanics, Etiopathogenetic Factors and Rehabilitation. Vet Sci. 2021;8(9):186. Doi:10.3390/vetsci8090186.

26. Stokes I.A.F. Mechanical effects on skeletal growth. J Musculoskelet Neuronal Interact. 2002; 2(3):277-80.

27. Tepic S, Damur DM, Montavon PM. Biomechanics of the stifle joint. In: Montavon PM, Voss K, Langley-Hobbs SJ, editors. Fossum's Small Animal Surgery. 5th ed. St. Louis: Elsevier; 2018. P.1189–202.

8.3 Letteratura clinico-chirurgica sulle patologie del ginocchio

28. Ayman A, Mostafa D, Griffon J, Thomas M.W, Constable P.D. Proximodistal Alignment of the Canine Patella: Radiographic Evaluation and association with medial and lateral luxation. Vet Surg 2008; 3(3). Doi: 10.1111/j.1532-950X.2008.00367.x

29. Bonetti G, Visentin A, Baroni E, Isola M. Rassegna sulla lussazione rotulea mediale nel cane. SCIVAC. 2006;20(2).

30. Brioschi V, Rutherford L, Newell K, Trotter C, Arthurs G.I. Computed tomographic assessment of block recession trochleoplasty and partial parasagittal patellectomy in cats. Vet Comp Orthop Traumatol, 2020; 33(02): 102-109. Doi: 10.1055/s-0039-3400313.

31. Chassaing V, Zeitoun JM, Camara M, Blin JL, Marque S, Chancelier MD. Tibial tubercle torsion, a new factor of patellar instability. Rev Chir Orthop Traumatol. 2017;103(8):857–62. Doi:10.1016/j.otse.2017.07.019.

32. Harasen G. Patellar luxation. Can Vet J. 2006; 47(8):817-818.

33. Hoenecke K.E, Kimberly A, Agnello A, Stefanovski D, Massie A.M. Increased radiographic stifle soft tissue opacity in dogs with patella luxation. Vet Surg. 2025; Doi: 10.1111/vsu.14247.

34. Kacková G, Vargová N, Sulla I, Valenčáková A, Hornáková L, Hornák S. Dysplasia of trochlea femoris in dogs. Folia veterinaria. 2023; 67(3):65-73. Doi:10.2478/fv-2023-0029.

35. Di Dona F, Della Valle G, Fatone G. Patellar luxation in dogs. Vet Med (Auckl). 2018;9:23-32. Doi:10.2147/VMRR.S142545.

36. Longo F, Knell S, Nicetto T, Savio G, Pozzi A, Isola M. Three-dimensional automated measurements of femoral angles for the preoperative planning in dogs with patellar luxation. Vet Surg. 2024;53(1). Doi:10.3389 / fvets.2024.1456508.

37. Longo F, Nicetto T, Knell SC, Evans RB, Isola M, Pozzi A. Three-dimensional volume rendering planning, surgical treatment and clinical outcomes for femoral and tibial detorsional osteotomies in dogs. Vet Surg. 2022;51(7). Doi:10.1111 / vsu.13882.

38. Lusetti F, Bonardi A, Eid C, De Bellesini A.B, Martini F.M. Pelvi limb alignment measured by computed tomography in purebred English Bulldogs with medial patellar luxation. Vet Comp Orthop Traumatol 2017; 30(03): 200-208. Doi: 10.3415 / vcot-16-07-0116.

39. Mancusi D, Olimpo M, Peirone B, Piras LA. Eziopatogenesi, inquadramento clinico e diagnostico della lussazione di rotula. SCIVAC. 2020;34(2).

40. Martini FM. Patologie articolari nel cane e nel gatto. Milano: Poletto; 2006.

41. Morishima T, Tanegashima K, Tomo Y, Eto H, Yamazaki A, Edamura K. An assessment of trochlear groove morphology with the severity of medial patellar luxation using ultrasonography in dogs presented to a clinic in japan. Veterinary Record Open 2025; 12(01). Doi: 10.1002/vro2.70010.

42. Newman M, Voss K. Computed tomographic evaluation of femoral and tibial conformation in English Staffordshire Bull Terriers with and without congenital medial patellar luxation. Vet Comp Orthop Traumatol 2017; 30(03): 191-199. Doi: 10.3415 / VCOT-16-12-0162.

43. Newman RJ, Chow L, Goodrich LR, Lambrechts NE, Dow SW, Pezzanite LM. Susceptibility of canine chondrocytes and synoviocytes to antibiotic cytotoxicity in vitro. Vet Surg. 2021;50(3):650–8. Doi:10.1111 / vsu.13591.

44. Olimpo M, Mancusi D, Peirone B, Piras LA. Selezione del paziente e opzioni terapeutiche per la lussazione di rotula. SCIVAC. 2020;34(2).

45. Olimpo M, Piras A, Peirone B, Fox DB. Comparison of osteotomy technique and jig type in completion of distal femoral osteotomies for correction of medial patellar luxation: an in vitro study. Vet Comp Orthop Traumatol. 2017;30(1):28–36. Doi:10.3415 / VCOT-16-06-0086.

46. Perry K.L, Déjardin L.M. Canine medial patellar luxation. Journal of Small Animal Practice. 2021; 62(5):315-335. Doi: 10.1111 / jsap.13311.

47. Pozzi A, Hildreth BE, Rajala-Schultz PJ. Comparison of arthroscopy and arthrotomy for diagnosis of medial meniscal pathology: an ex vivo study. Vet Surg. 2008;37(8):749–55.

48. Sapora J. Canine patellar luxation: diagnosis and treatment options for general practitioners. Today's Vet Pract. 2025 Apr. Available from: https://todaysveterinarypractice.com

8.4 Dispositivi protesici e applicazioni cliniche

49. Clarke SP, Clements DN. Prevalence of radiographic signs of degenerative joint disease in a hospital population of cats. Vet Rec. 2005;157(25):793–9. Doi:10.1136 / vr.157.25.793.

50. Dokic Z, Lorinson D, Weigel JP, Vezzoni A. Patellar groove replacement in patellar luxation with severe femoro-patellar osteoarthritis. Vet Comp Orthop Traumatol. 2015;28(2):124–30. Doi:10.3415 / VCOT-14-07-0106.

51. Hnízdo J, Pomahač O, Miimanbayeva M. Trochleární hemiartroplastika kolenního kloubu: retrospektivní kinická studie. Veterinárství. 2021;6:313–21.

52. Hulse DA, Slater MR, Boothe HW. Total knee replacement in dogs: a pilot study. Vet Surg. 2004;33(6):600–10.

53. Jaworski J, Krukowski M, Gosling M, Burton N. Patellar groove replacement in a cat. Vet Comp Orthop Traumatol. 2022;5:e71–7.

54. Kim S.G, Giri S.S, Yun S, Kim S.W, Han S.J, Kwon J, Oh S.B, Lee S.B, Park Y.H, Park S.C. Two novel bacteriophages control multidrug and methicillin-resistant Sthapylococcus pseudointermedius biofilm. Front Med, 2021; doi: 10.3389 / fmed.2021.524059.

55. Nicetto T, Longo F. Trochlear ridge prostheses for reshaping femoral trochlear ridges in dogs with patellar luxation. Vet Comp Orthop Traumatol. 2024;37(2):98–106.

56. Panichi E, Sassaroli S, Ciccarese GM, Riccio V, Balestriere C, Barbaccia M, et al. Use of a custom-made patellar groove replacement in an American Staffordshire Terrier puppy with a severe bone defect in the femoral trochlea caused by hematogenous osteomyelitis. Animals (Basel). 2024;14(6):909. Doi:10.3390 / ani14060909.

57. Pawlik M, Trębacz P, Barteczko A, Kurkowska A, Piatek A, Paszenda Z, et al. Evaluation of patellar groove prostheses in veterinary medicine: review of technological advances, technical aspects and quality standards. Materials (Basel). 2025;18(7):71652. Doi:10.3390 / ma18071652.

58. Salmoral A, Clarke S, Smith K. Femur fracture associated with canine patellar groove replacement. Vet Rec Case Rep. 2023;11(4):e699. Doi:10.1002 / vrc2.699.

59. Vedrine B, Fernandes D. Patellar groove replacement in patellar maltracking with patellofemoral cartilage erosion in bulldogs. Can Vet J. 2024;65(11):1136–40.

8.5 Comparazioni in ortopedia umana

60. Frisbie D.D, Cross M.W, Mcllwraith C.W. A comparative study of articular cartilage thickness in the stifle of animal species used in human pre-clinical studies compared to articular cartilage thickness in the human knee. Vet Comp Orthop Traumatol. 2006; 19(3):142-6. Doi: 10.1055 / s-0038-1632990.

61. Huang G, Xia J, Wang S, Wei Y, Wu J, Chen F, et al. Total knee arthroplasty using trochlear groove as guide for position of femoral component in severe knee osteoarthritis. BMC Surg. 2016;16:33.

62. Manilov R, Chahla J, Maldonado S, Altintas B, Manilov M, Zampogna B. High tibial derotation osteotomy for distal extensor mechanism alignment in patients with squinting patella due to increased external tibial torsion. 2020;27(6):1931–41. Doi:10.1016 / j.knee.2020.10.006.

63. Nacey N, Fox M.G, Luce B.N, Boatman D.M, Diduch D.R. Assessing Femoral Trochlear Morphologic Features on Cross-Sectional Imaging Before Trochleoplasty: Dejour Classification Versus Quantitative Measurement. 2019; 215(2). Doi: 10.2214 / AJR.19.22400.

64. Paley D. Principles of Deformity Correction. Berlin: Springer Verlag; 2006.

8.6 Materiale complementare

65. Congresso SIOVET. Atti congresso SIOVET, marzo 2024. J. Leite.

66. Congresso SIOVET. Atti congresso SIOVET, novembre 2023. Cappellari F, Kowaleski MP, Petazzoni M.

67. Corso formazione TRA, 2022

68. Innoplant. Available from: https://www.innoplant-vet.de

69. LimesVet. Available from: https://limesvet.com/en/troca-55/

70. Orthomed. Available from: https://www.orthomed.co.uk

71. Piras A. Wedge Osteotomies [PowerPoint]. 2009. Materiale didattico non pubblicato.

RINGRAZIAMENTI

Desidero ringraziare di cuore il ***Professor Maurizio Isola*** e il ***Dottor Tomaso Piaia***, per l'attenzione e soprattutto per la pazienza con cui mi hanno guidata nello svolgimento di questo lavoro.

Un sentito ringraziamento va anche al ***Dottor Massimo Frizzi:*** la sua premura e la costante disponibilità con cui mi ha affiancata hanno rappresentato per me un sostegno importante.

Un grazie speciale al ***Dottor Giovanni Bucci:*** con il suo esempio e la sua passione ha saputo trasmettermi l'amore per questa professione.

Il mio pensiero più profondo è rivolto alla ***mia famiglia***: siete stati la mia forza più grande, avete creduto in me ancora prima che io trovassi il coraggio di crederci davvero, sostenendomi sempre con amore e fiducia in ogni momento.

Infine, ringrazio con affetto tutti i miei ***amici e colleghi*** che hanno reso questo percorso più leggero e prezioso, condividendo fatiche, gioie e traguardi che porterò sempre con me.