UNIVERSITA' DEGLI STUDI DI PADOVA

Scuola di Medicina e Chirurgia

Dipartimento di Neuroscienze

Corso di Laurea Triennale in Tecniche di Neurofisiopatologia

Presidente: Prof. A. Antonini

RUOLO DELL'ECOGRAFIA DI NERVO E CORRELATO ELETTRONEUROFISIOLOGICO NELLA DIAGNOSI DI RECIDIVA DELLA SINDROME DEL TUNNEL CARPALE POST INTERVENTO CHIRURGICO

Relatore: Prof. A. Antonini

Correlatori: Dott. F. Donato

Dott.ssa B. Favero

Laureanda: Ghedin Ginevra

Matricola: 2084463

Anno Accademico: 2024-2025

INDICE

ABSTRACT **4**
INTRODUZIONE **6**
1. IL SISTEMA NERVOSO **7**
1.1 Fisiologia 7
1.2 Sistema Nervoso Periferico 9
1.3 Il Nervo Mediano 10
1.4 Anatomia del Canale del Carpo 11
2. SINDROME DEL TUNNEL CARPALE **13**
2.1 Definizione 13
2.2 Epidemiologia 13
2.3 Fattori di rischio 14
2.4 Patofisiologia 14
2.5 Diagnosi 15
2.6 Trattamento 17
2.7 Complicanze 19
3. STUDI ELETTRODIAGNOSTICI ED ECOGRAFICI DEL NERVO MEDIANO **21**
3.1 Indagini Elettroneurofisiologiche 21
3.2 Elettroneurografia 21
3.2.1 Studi di conduzione nervosa sensitiva 22
3.2.2 Studi di conduzione nervosa motoria 23
3.3 Studio elettrofisiologico del nervo Mediano 24
3.4 Elettromiografia 27
3.4.1 Elettromiografia per lo studio del nervo mediano 27
3.5 Indagine ecografica 28
3.6 Ecografia di Nervo 29
3.6.1 Ultrasuoni nella sindrome del Tunnel Carpale 30
4. OBIETTIVO DELLO STUDIO **33**
5.MATERIALI E METODI **35**
5.1 Soggetti arruolati nello studio 35
5.2 Tecniche di indagine 36
5.3 Quadro diagnostico 37
5.4 Raccolta dei dati ecografici 38
5.5 Raccolta dei dati neurofisiologici 38
5.6 Analisi dei dati 38
6. RISULTATI **39**
6.1 Risultati ENG 39
6.2 Risultati Ecografici 42
6.3 Correlazione ENG ed ecografia 44
7. DISCUSSIONE E CONCLUSIONE **47**
7.1 Limiti dello studio 49

BIBLIOGRAFIA..... **50**
ICONOGRAFIA..... **51**

ABBREVIAZIONI

STC = Sindrome del Tunnel Carpale

SNC = Sistema Nervoso Centrale

SNP =Sistema Nervoso Periferico

FDS = Flessore superficiale delle dita

FDP= Muscolo flessore profondo delle dita

FPL= Muscolo flessore lungo del pollice

ENG= Elettroneurografia

CMAP = Potenziale d'azione motorio composto

SAP =Potenziale d'azione sensitivo

EMG= Elettromiografia

MUP= Potenziale di Unità Motoria

CSA= Area di sezione trasversale

VDC= Velocità di conduzione

NCS= Studi di Conduzione Nervosa

ABSTRACT

Introduzione: La sindrome del tunnel carpale (STC) è la mononeuropatia da intrappolamento più frequente, causata dalla compressione del nervo mediano a livello del polso. La diagnosi si basa su una valutazione clinica ed indagini neurofisiologiche, facendo riferimento alla classificazione neurofisiologica di Padua (1997), che distingue sei gradi di severità. Il trattamento varia in base alla gravità del quadro clinico: conservativo nelle forme lievi e moderate, chirurgico in quelle più severe. Nonostante l'elevata percentuale di successo dell'intervento chirurgico, considerato in letteratura tra i più semplici, in alcuni casi si può osservare la persistenza della STC o la ricomparsa della sintomatologia dopo un iniziale periodo di benessere: questa condizione è nota come recidiva della STC. In tali situazioni, l'ecografia si dimostra un valido strumento complementare all'elettroneurografia (ENG), permettendo l'osservazione diretta del nervo mediano a livello del canale del carpo e la misurazione dell'area della sezione trasversale (CSA), parametro utile per valutare la sofferenza da compressione. Le cause di recidiva più comuni includono fibrosi perineurale, presenza di residui del legamento trasverso, lesioni nervose iatrogene o varianti anatomiche non identificate.

Obiettivi: Lo scopo principale di questo studio è dimostrare come l'integrazione delle indagini neurofisiologiche ed ecografiche risulti più efficace rispetto all'impiego delle singole metodiche nell'identificazione delle cause di recidiva di STC, e valutare eventuali correlazioni tra i dati ottenuti, al fine di individuare pattern neurofisiologici predittivi.

Materiali e Metodi*:* E' stato condotto uno studio osservazionale retrospettivo su 16 casi con recidiva di STC post-chirurgica che si sono sottoposti a studio neurofisiologico e a valutazione ecografica.

Conclusioni*:* Lo studio dimostra come l'approccio combinato ENG-ecografia fornisca una valutazione più completa delle recidive post-chirurgiche, integrando informazioni sulla funzionalità del nervo e sulla struttura anatomica. L'ENG conferma ad avere un'alta sensibilità nell'individuare anomalie del nervo mediano, mentre l'ecografia ha completato i quadri clinici rilevando alterazioni morfostrutturali in 14 casi su 16, evidenziando la complementarietà delle due metodiche. Nonostante i limiti legati al campione ridotto, i dati raccolti supportano l'utilizzo delle due metodiche nella pratica clinica, e pongono le basi per studi futuri su casistiche più ampie e con follow-up prolungato.

Key words*:* Sindrome del Tunnel Carpale, Ecografia di nervo, Elettroneurografia, Recidiva di STC.

INTRODUZIONE

La sindrome del tunnel carpale (STC) rappresenta la mononeuropatia da intrappolamento più frequente ed è dovuta alla compressione del nervo mediano al polso, all'interno del canale del carpo. Colpisce prevalentemente le donne (rapporto 3:1), con un'incidenza annua che varia tra 2,2–5,4 casi ogni 1000 persone tra i 40 ed i 60 anni. La diagnosi si basa su una combinazione di valutazione clinica, indagini neurofisiologiche ed ecografiche. Tra gli strumenti diagnostici di riferimento, la classificazione neurofisiologica di Padua, proposta nel 1997, consente di suddividere la severità della neuropatia mediana al polso in sei classi, fornendo un importante supporto per l'inquadramento clinico e terapeutico del paziente.

Il trattamento della STC varia in base al grado di severità del quadro clinico: nelle forme lievi e moderate, si utilizza un approccio conservativo; nelle forme da moderate a severe, invece, l'intervento di decompressione chirurgica rappresenta l'opzione principale. L'intervento consiste nella sezione del legamento trasverso del carpo, eseguibile mediante due diverse tecniche chirurgiche, la tradizionale "a cielo aperto", attraverso l'accesso mini open al palmo, e quella endoscopica. Tuttavia, in alcuni casi, l'intervento non risulta risolutivo e può verificarsi una recidiva della sindrome, con persistenza o ricomparsa dei sintomi.

Le cause sono molteplici e comprendono: residui del legamento trasverso del carpo, formazione di manicotti fibrosi attorno al nervo, lesioni nervose, varianti anatomiche, mononeuropatie del nervo mediano nell'ambito di una polineuropatia, oppure altre condizioni patologiche locali, come tenosinoviti o cisti gangliari. La correlazione tra queste cause e i dati clinici, neurofisiologici e morfologici non è ancora del tutto chiara.

Le indagini neurofisiologiche si confermano fondamentali per la diagnosi e la stadiazione della STC, ma non sempre sono in grado di identificare con precisione le cause della recidiva. In questo contesto, l'ecografia di nervo si configura come uno strumento diagnostico complementare di grande utilità, in quanto permette di ottenere informazioni morfologiche, contribuendo all'identificazione delle possibili cause della recidiva della sindrome.

1. IL SISTEMA NERVOSO

Il sistema nervoso è una rete complessa di strutture che regola e coordina le attività degli organi, degli apparati e dei tessuti, consentendo la comunicazione tra questi e l'ambiente esterno. Questo sistema produce l'energia che permette al corpo di svolgere funzioni cognitive, motorie, sensoriali ed autonome, mantenendo il corretto funzionamento dell'organismo.

Il sistema nervoso si suddivide in due principali unità: il sistema nervoso centrale (SNC) ed il sistema nervoso periferico (SNP). Il SNC, composto dall'encefalo e dal midollo spinale, raccoglie, elabora ed integra le informazioni. Il SNP, invece, comprende i nervi cranici e spinali, e la sua funzione è quella di mettere il SNC in comunicazione con il resto del corpo.

Il SNP si divide poi ulteriormente in sistema somatico e sistema autonomico: il sistema nervoso somatico regola le attività motorie volontarie e raccoglie informazioni sensoriali dalla pelle e dagli organi di senso. Il sistema nervoso autonomico, invece, regola funzioni involontarie degli organi interni, ed è suddiviso in sistema simpatico, che prepara l'organismo alla risposta di allarme ed attivazione, e sistema parasimpatico, che favorisce il rilassamento, il riposo, la digestione e l'immagazzinamento di energia.

Il sistema nervoso centrale, a sua volta, è formato dall'encefalo, che si trova protetto all'interno della cavità cranica e si suddivide in cervello, che ospita le funzioni cognitive, e cervelletto, che gestisce il coordinamento motorio e l'equilibrio. Il tronco encefalico, composto da mesencefalo, ponte e bulbo (o midollo allungato), coordina le funzioni vitali come la respirazione, il battito cardiaco e la pressione. Il midollo spinale, che si estende dal tronco encefalico fino a livello vertebrale T12-L1, media gli impulsi tra SNC e SNP.

1.1 Fisiologia

L'unità funzionale fondamentale del sistema nervoso è il neurone, una cellula specializzata nella ricezione, trasmissione ed elaborazione degli impulsi nervosi. La sua struttura include il corpo cellulare (soma), che ospita il nucleo e gli organelli cellulari, i dendriti, che trasmettono le informazioni al corpo cellulare, e l'assone, che trasmette il segnale in direzione centrifuga verso l'estremità terminale. Il bottone terminale dell'assone forma una sinapsi con altre cellule, consentendo la trasmissione chimica dell'impulso tramite neurotrasmettitori come acetilcolina, glutammato, dopamina e GABA.

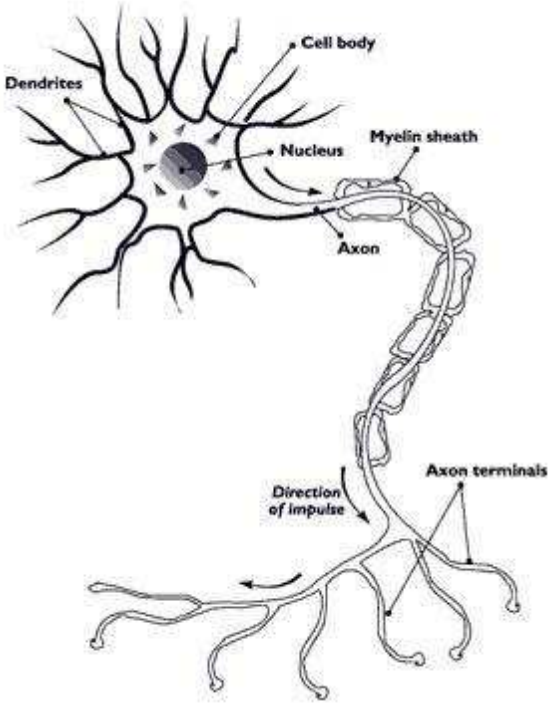

Figura 1.1 Struttura di un neurone

A livello periferico, i neuroni motori stabiliscono connessioni con le cellule muscolari attraverso la giunzione neuromuscolare. In questo punto, il rilascio di acetilcolina attiva i recettori nicotinici presenti sulla membrana muscolare, generando un potenziale d'azione che induce la contrazione del muscolo. Il potenziale d'azione si propaga lungo l'assone grazie a rapidi cambiamenti nel potenziale di membrana, determinati dal flusso di ioni attraverso canali voltaggio-dipendenti per il sodio (Na^+) ed il potassio (K^+) (9).

Nella trasmissione neuro-sensitiva, invece, i neuroni sensoriali rilevano stimoli ambientali e li convertono in segnali elettrici, che vengono poi inviati al sistema nervoso centrale.
La velocità di trasmissione del segnale lungo il sistema nervoso è fortemente influenzata dalla presenza della mielina, una guaina che avvolge gli assoni e favorisce una conduzione più rapida. Ciò avviene tramite la conduzione saltatoria, in cui il segnale "salta" da un nodo di Ranvier all'altro, ovvero le aree dell'assone prive di mielina (9).
Più assoni si raccolgono insieme a formare un nervo, il quale è protetto da tre strati di tessuto connettivo: l'epinevrio, che avvolge il nervo e lo collega ai tessuti circostanti; il perinevrio, che circonda i fascicoli di fibre nervose e contribuisce alla formazione della barriera emato-nervosa

periferica; ed infine l'endonevrio, che avvolge ogni singolo assone e ne sostiene le esigenze metaboliche.

1.2 Sistema Nervoso Periferico

Il sistema nervoso periferico connette il sistema nervoso centrale alle diverse regioni corporee tramite nervi cranici e spinali. Questi nervi trasmettono segnali sensoriali al SNC e portano risposte motorie ai muscoli scheletrici e agli organi. I nervi cranici, dodici paia in totale, partono direttamente dal tronco encefalico e dall'encefalo e regolano le funzioni motorie e sensoriali dell'area di testa e collo. I nervi spinali provengono dal midollo spinale e innervano il tronco e gli arti.

Ogni nervo spinale è formato da due radici: la radice dorsale (posteriore), che trasporta informazioni sensoriali al midollo spinale, e la radice ventrale (anteriore), che trasmette segnali motori ai muscoli. Il primo neurone sensitivo si trova nel ganglio dorsale radicolare e invia un assone centripeto al midollo, dove fa sinapsi con il secondo neurone sensitivo nel corno posteriore. Le radici motorie e sensitive si uniscono per formare i nervi spinali, che si biforcano in rami principali diretti a specifiche aree del corpo.

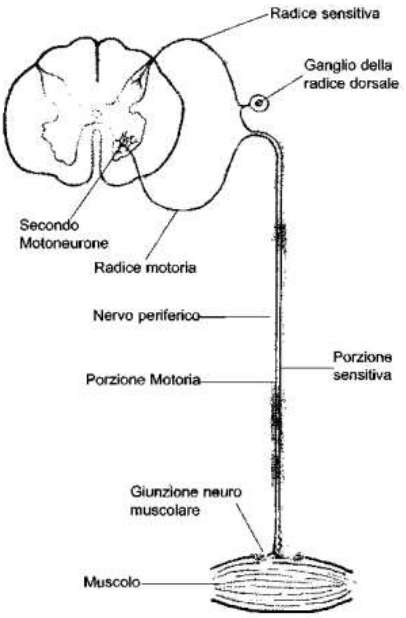

Figura 1.2 Rappresentazione delle radici motorie e sensitive

I nervi spinali si suddividono in 31 paia: 8 cervicali, 12 toracici, 5 lombari, 5 sacrali e 1 coccigeo. Ogni nervo si divide in due rami principali: il ramo dorsale, che innerva la cute e i muscoli paravertebrali, e il ramo ventrale, che contribuisce alla formazione dei plessi nervosi, strutture in cui le fibre motorie e sensitive provenienti da diverse radici spinali si ridistribuiscono per dare origine

ai nervi periferici, formando rispettivamente i miotomi (insiemi di muscoli innervati da una stessa radice) e i dermatomeri (aree cutanee innervate da una singola radice sensitiva).
I principali plessi del SNP sono:

- Plesso cervicale (C1-C4): innerva i muscoli del collo e il diaframma (tramite il nervo frenico).
- Plesso brachiale (C5-T1): fornisce l'innervazione motoria e sensitiva dell'arto superiore.
- Nervi intercostali (T1-T11): innervano i muscoli intercostali e la parete toracica.
- Plesso lombare (L1-L4): innerva la regione lombare e l'arto inferiore.
- Plesso sacrale (L4-S4): innerva l'arto inferiore attraverso il nervo sciatico.

1.3 Il Nervo Mediano

Il nervo mediano, nervo misto fondamentale per la funzionalità motoria e sensitiva dell'arto superiore, origina dalla fusione dei tronchi laterale e mediale del plesso brachiale, che derivano dalle radici spinali C6, C7, C8 e T1. Il nervo mediano fornisce sensibilità cutanea a specifiche aree dell'avambraccio e della mano, e di questi ultimi innerva diversi muscoli (9).
Nel suo decorso passa attraverso il braccio senza dare rami muscolari, viaggiando accanto all'arteria brachiale nella fossa antecubitale. Successivamente, nell'avambraccio scorre attraverso il pronatore rotondo (PT) ed in seguito innerva le fibre muscolari del flessore radiale del carpo (FCR), il flessore superficiale delle dita (FDS) e, limitatamente, il palmare lungo. Una delle sue diramazioni principali, è l'interosseo anteriore (INA), si porta in profondità ed innerva il flessore lungo del pollice (FPL), il flessore profondo delle dita (FDP) per l'indice ed il medio, e il pronatore quadrato (PQ) contribuendo alla motricità della mano.
A livello del polso, il nervo mediano dà origine al ramo cutaneo palmare, che fornisce sensibilità all'eminenza tenar senza passare attraverso il tunnel carpale (17). Successivamente, il nervo attraversa il canale carpale, dove si ramifica in nervi motori e sensoriali, innervando i primi due lombricali laterali e i muscoli dell'eminenza tenar, tra cui il flessore breve del pollice (FPB, capo superficiale), l'abduttore breve del pollice (APB) e l'opponente del pollice (OP), che garantiscono la prensione e i movimenti di opposizione del pollice. L'innervazione sensoriale, invece, si estende sulla faccia palmare del pollice, indice, medio e metà della superficie laterale dell'anulare con distribuzione specifica dei rami digitali (9).

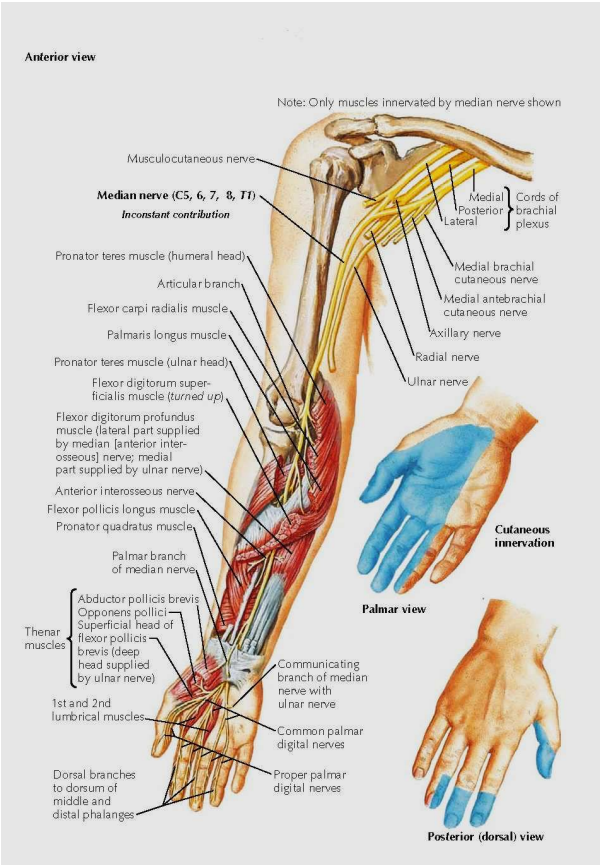

Figura 1.3 Rappresentazione del decorso del nervo mediano lungo l'arto superiore

1.4 Anatomia del Canale del Carpo

Il nervo mediano a livello del polso passa attraverso il canale del carpo, o tunnel carpale, una struttura anatomica situata nella regione anteriore del polso, sul versante palmare. Esso è un passaggio osteofibroso relativamente stretto, delimitato posteriormente dal solco carpale, formato dall'insieme delle ossa carpali, e anteriormente dal legamento trasverso del carpo (noto anche come retinacolo dei flessori), una banda di tessuto connettivo fibroso che si estende trasversalmente tra l'osso pisiforme e l'uncinato, medialmente, e tra lo scafoide e il trapezio, lateralmente (9,11).

Il tunnel carpale ha dimensioni variabili e la sua sezione trasversa è di circa 2-2,5 cm nel punto più stretto (17). All'interno del tunnel carpale decorrono anche nove tendini flessori. I tendini includono quattro del muscolo flessore superficiale delle dita (FDS), quattro del muscolo flessore profondo delle dita (FDP) e uno del muscolo flessore lungo del pollice (FPL). Tutti questi tendini appartengono ai muscoli estrinseci della mano, i quali hanno origine nell'avambraccio e permettono i movimenti fini delle dita (9).

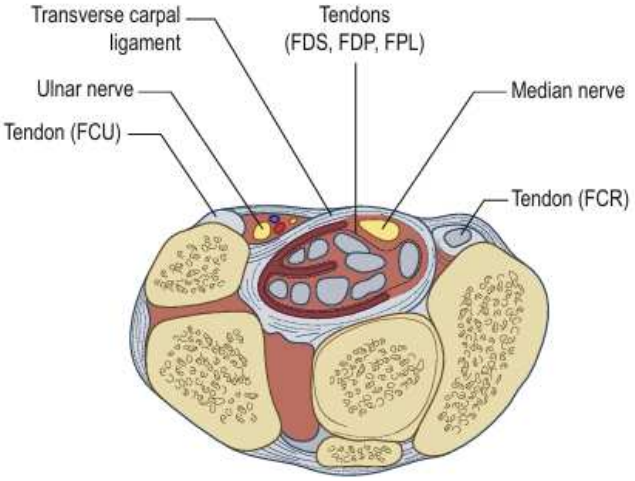

Figura 1.4: Sezione trasversale del canale del carpo e delle strutture che passano al suo interno.

Ciascun tendine è rivestito da una guaina sinoviale, che ha la funzione di ridurre l'attrito durante i movimenti di flessione delle dita e del pollice. In particolare, il tendine del FPL è avvolto da una guaina sinoviale propria, mentre i tendini del FDS e del FDP condividono una guaina comune chiamata guaina sinoviale ulnare. Queste strutture sinoviali garantiscono scorrimenti fluidi all'interno del canale del carpo, prevenendo attriti meccanici e facilitando la flessione digitale (9).
Dal punto di vista funzionale, il canale del carpo rappresenta un punto cruciale per il passaggio delle strutture muscolo-tendinee e neurovascolari dalla loggia anteriore dell'avambraccio alla mano. La sua conformazione anatomica, tuttavia, lo rende una sede predisposta a condizioni patologiche come la sindrome del tunnel carpale, dovuta alla compressione del nervo mediano per un'aumentata pressione, spesso legata all'infiammazione delle guaine sinoviali, all'ispessimento del retinacolo dei flessori (legamento trasverso del carpo), o a traumi (15).

2. SINDROME DEL TUNNEL CARPALE

2.1 Definizione

La sindrome del tunnel carpale è la neuropatia da compressione più comune. È stata descritta per la prima volta da James Paget nel 1854 e si verifica a livello del canale carpale. La sindrome insorge a causa dell'aumento di volume dei tessuti che circondano il nervo mediano, determinandone la compressione, oppure per un restringimento del lume del canale, che porta ad una riduzione della funzionalità del nervo in quel punto (1).

Figura 2.1 Compressione del nervo mediano al polso

Questa compressione può essere favorita da diversi fattori predisponenti, come l'infiammazione dei tendini, la presenza di edema, alterazioni ormonali o movimenti ripetitivi della mano (2, 3).
I sintomi variano in base alla gravità della neuropatia e possono includere sensazione di scosse, parestesie, formicolio, perdita di sensibilità e forza, dolore, fino ad arrivare, nei casi più severi, a deficit motori come debolezza muscolare o paralisi (4). Generalmente sono interessate le zone del polso, il primo, secondo e terzo dito, e la parte laterale del quarto dito. La diagnosi si basa sull'anamnesi, su studi elettrodiagnostici e sull'ecografia di nervo.

2.2 Epidemiologia

La sindrome del tunnel carpale ha una prevalenza di circa il 5% della popolazione generale (5). La sua tendenza ad infiammarsi aumenta con l'età ed è di elevata incidenza nei soggetti che presentano fattori di rischio specifici.

Dal punto di vista epidemiologico, l'incidenza annuale della STC è compresa tra 2,2/2,5 e 5,1/5,4 casi ogni 1000 persone per le donne, soprattutto tra i 40 e i 60 anni, mentre per gli uomini si attesta tra 1 e 3 casi su 1000 (6). Il disturbo è molto più comune nel sesso femminile, con un rapporto di circa 3:1 rispetto al sesso maschile, probabilmente dovuto a differenze anatomiche e ormonali. Fattori che aumentano l'incidenza della malattia sono la gravidanza, l'avanzare dell'età, l'obesità, le professioni lavorative che richiedono movimenti ripetitivi o l'utilizzo costante di strumenti manuali (3, 5).

2.3 Fattori di rischio

L'incidenza della STC è influenzata dall'età e dall'esposizione a specifici fattori di rischio, tra cui alcune occupazioni lavorative e determinate patologie. Tra i fattori predisponenti rientrano: il sesso, l'età, l'obesità, caratteristiche genetiche e antropometriche, nonché le dimensioni del tunnel carpale (5, 6).

La patologia è particolarmente diffusa tra gli operai che svolgono lavori manuali e ripetitivi, ma si manifesta anche in pazienti affetti da diabete mellito, artrite reumatoide, ipotiroidismo, o il lupus eritematoso sistemico (3,17). Può inoltre essere causata da condizioni come edema, infiammazione, anomalie anatomiche o movimenti ripetitivi (5, 6). Le donne in gravidanza rappresentano una popolazione particolarmente a rischio, con episodi che possono insorgere in forma acuta e, in alcuni casi, persistere anche dopo il parto.

Altri fattori di rischio includono modificazioni anatomiche dei compartimenti attraversati dal nervo mediano, dovute ad artrosi, fratture o disturbi muscoloscheletrici. Anche la presenza di cisti gangliari, tumori o tessuti cicatriziali può contribuire alla compressione del nervo (4, 6).

Nella maggior parte dei casi, tuttavia, la STC è idiopatica, ovvero non è possibile identificare una causa specifica. È stato osservato che colpisce più frequentemente la mano dominante, specialmente nei soggetti che compiono movimenti ripetitivi. Nei casi bilaterali, i sintomi tendono ad essere più intensi nella mano dominante, probabilmente a causa dell'utilizzo più frequente e prolungato (5, 6,17).

2.4 Patofisiologia

La sindrome del tunnel carpale è causata da un aumento della pressione all'interno del canale carpale, che accresce la suscettibilità del nervo mediano alla compressione estrinseca (17). Le cause di questo aumento pressorio non sono sempre chiaramente identificabili, ma possono includere condizioni come la tenosinovite (un'infiammazione della guaina dei tendini flessori), oppure fratture o lussazioni del polso che riducono lo spazio disponibile nel canale (3,5).

Questi fattori determinano una compressione del nervo mediano che può compromettere la circolazione sanguigna locale, portando a fenomeni di ischemia e demielinizzazione, con conseguenti sintomi quali formicolio, intorpidimento e debolezza muscolare, in particolare nelle aree innervate dal nervo mediano: pollice, indice, medio e la porzione radiale dell'anulare (4).
Dal punto di vista istopatologico, più che una vera infiammazione, si osservano segni di stress meccanico come edema, fibrosi e sclerosi vascolare (3, 4). La compressione cronica può compromettere la funzionalità del nervo attraverso diversi meccanismi: la riduzione dell'apporto sanguigno (ischemia) altera l'ossigenazione e il metabolismo cellulare; la demielinizzazione, rallenta la conduzione degli impulsi nervosi; nei casi più avanzati si può arrivare ad una degenerazione progressiva delle fibre nervose, con perdita della funzione (5).
La formazione di edema compromette le proprietà viscoelastiche dei tessuti connettivi all'interno del tunnel carpale, aggravando ulteriormente la compressione del nervo (3,6).

2.5 Diagnosi

La valutazione clinica della STC si basa su un'attenta anamnesi, un esame obiettivo accurato ed indagini elettrofisiologiche mirate a confermare la diagnosi, e a determinare il grado di compressione del nervo mediano (6). Negli ultimi anni, si è diffuso anche l'impiego dell'ecografia del nervo, che grazie alla sua elevata specificità e sensibilità fornisce informazioni morfologiche, contribuendo alla diagnosi (7).
L'anamnesi consente di raccogliere informazioni sui fattori di rischio e sulla sintomatologia, che varia in base alla gravità della sindrome. I sintomi si manifestano più frequentemente durante la notte o al risveglio, inducendo il paziente a scuotere la mano per alleviare il fastidio, un comportamento noto come segno di Flick e che ha portato a definire la sindrome anche come acroparestesia notturna (17). Con la progressione della malattia, il formicolio tende a diventare costante e si associa ad una riduzione della forza muscolare, compromettendo attività quotidiane come afferrare oggetti piccoli o compiere movimenti di precisione, con conseguente perdita della coordinazione fine (6).
Nei casi più gravi, si osserva ipotrofia dell'eminenza tenar, segno di denervazione cronica del muscolo abduttore breve del pollice per degenerazione assonale. In alcuni pazienti il dolore può irradiarsi fino all'avambraccio o alla spalla, rendendo la diagnosi più complessa per la possibile sovrapposizione con patologie cervicali o tendinopatie (6).
Tra le diagnosi differenziali della sindrome del tunnel carpale ci sono diverse condizioni con sintomi simili, ma che si distinguono per sede, distribuzione e segni associati. La radicolopatia cervicale, in particolare a livello C6-C7, può dare parestesie alle prime tre dita della mano, ma in genere si accompagna a dolore cervicale, disturbi motori e riflessi alterati (17). Nella sindrome del

pronatore rotondo la compressione del nervo mediano avviene più prossimalmente, nell'avambraccio (7). La sindrome dello stretto toracico di tipo neurogeno può causare atrofia dell'eminenza tenar, ma coinvolge il territorio C8-T1, quindi il quarto ed il quinto dito della mano, territorio del nervo ulnare. Nelle mononeuropatie prossimali del nervo mediano (come la sindrome del supinatore o la compressione al legamento di Struthers), i sintomi compaiono più prossimalmente e possono includere debolezza dei flessori delle dita. La mielopatia cervicale, infine, si riconosce per la presenza di segni piramidali, e possibili disturbi della deambulazione (17). L'esame clinico comprende la valutazione della forza muscolare, della sensibilità e della funzionalità della mano, con particolare attenzione ai segni indicativi di sofferenza del nervo mediano. Tra i test più comunemente impiegati vi sono:

- il test di Phalen, che induce parestesie mantenendo i polsi in flessione per circa 60 secondi;
- il test di Tinel, che provoca scosse elettriche o dolore alla percussione del nervo al polso;
- il test di Durkan, che prevede la compressione diretta del tunnel carpale per 30 secondi.

La sensibilità di questi test varia ampiamente: per il test di Phalen si attesta tra il 42% e l'85%, mentre per il test di Tinel tra il 38% e il 100%, con specificità comprese tra il 54% e il 100% (6).

1

2

Figura 2.2 Test impiegati nell'anamnesi clinica della STC: Test di Phalen (1), Test di Tinel (2)

Tra gli esami strumentali, l'elettroneurografia (ENG) e l'elettromiografia (EMG) rappresentano il gold standard diagnostico, permettendo di valutare la conduzione nervosa motoria e sensitiva del nervo mediano, e rilevare eventuali segni di sofferenza, in quanto la STC è caratterizzata elettrofisiologicamente da rallentamento focale della conduzione del nervo mediano in corrispondenza del polso (17). L'ecografia del nervo, meno invasiva, fornisce informazioni

morfologiche rilevando alterazioni come l'ispessimento del diametro del nervo, contribuendo alla diagnosi e alla pianificazione terapeutica (7). In casi dubbi o atipici, si può ricorrere anche alla risonanza magnetica (RM), utile per escludere cause compressive come cisti gangliari, tumori o anomalie anatomiche.

Sulla base dei reperti clinici, elettrofisiologici e funzionali, la classificazione neurofisiologica di Padua del 1997 suddivide la sindrome in sei stadi di severità:

- Normale: assenza di sintomi clinici e di anomalie elettrofisiologiche;
- Minimo: presenza di sintomi soggettivi, con alterazioni elettrofisiologiche minime (solo segni di rallentamento delle velocità della conduzione sensitiva ai test comparativi);
- Lieve: sintomi occasionali, soprattutto notturni. L'ENG mostra un rallentamento della velocità di conduzione sensitiva ;
- Moderato: sintomi persistenti e disturbi funzionali lievi; con rallentamento della velocità di conduzione sensitiva ed un aumento della latenza motoria distale negli studi elettrofisiologici;
- Severo: sintomi costanti, con ipotrofia muscolare e grave compromissione della forza. ENG con gravi alterazioni sensitive (riduzione, assenza del potenziale sensitivo) e motorie (aumento della latenza e riduzione d'ampiezza del potenziale motorio) ;
- Estremo: assenza di risposta elettrofisiologica; grave atrofia e perdita funzionale irreversibile (14,7).

2.6 Trattamento

Il trattamento della sindrome del tunnel carpale varia in base alla gravità della condizione e alla risposta alle terapie conservative. Nei casi lievi o moderati, si ricorre a metodiche non invasive, come l'utilizzo di tutori per il polso, farmaci antinfiammatori, integratori o adattamenti ergonomici sul posto di lavoro, con l'obiettivo di ridurre lo stress sul nervo mediano. Queste strategie migliorano la funzionalità e riducono i sintomi senza ricorrere ad interventi chirurgici. Tuttavia, nei casi gravi o estremi, o quando non si osserva un miglioramento con la terapia conservativa, si rende necessario l'intervento chirurgico. La decompressione chirurgica è indicata anche nei pazienti che presentano deficit sensitivi significativi, ipostenia marcata dei muscoli dell'eminenza tenar o una compressione acuta del nervo mediano (17). L'intervento ha lo scopo di decomprimere il nervo, riducendo la pressione all'interno del tunnel carpale mediante la sezione del legamento carpale trasverso, migliorando così la funzionalità della mano (7).

Le tecniche chirurgiche più comuni sono la chirurgia endoscopica e la chirurgia a cielo aperto:

- chirurgia endoscopica: tecnica minimamente invasiva che utilizza un endoscopio (una piccola telecamera) inserito tramite un'incisione di 1-2 cm nel polso. Il chirurgo utilizza l'endoscopio per attraversare il tunnel carpale e sezionare il legamento carpale trasverso, alleviando la compressione sul nervo.

- chirurgia a cielo aperto: prevede un'incisione diretta nella parte centrale del polso per accedere al tunnel carpale. In questo caso, il legamento carpale trasverso viene sezionato direttamente, permettendo una visione diretta della struttura, utile soprattutto in presenza di anomalie anatomiche o altre condizioni associate.

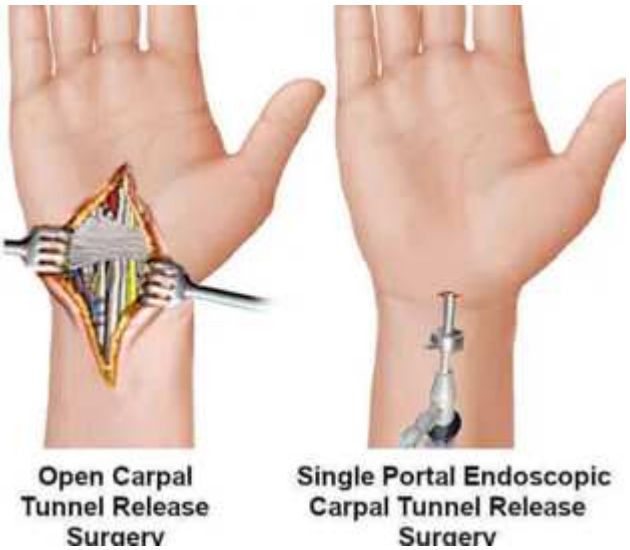

Figura 2.3 Rappresentazione delle due metodiche chirurgiche di resezione del legamento trasverso del carpo utilizzate come trattamento per STC

Dopo l'intervento chirurgico, il paziente solitamente indossa un tutore durante le prime fasi di guarigione. I tempi di recupero dipendono dalla tecnica chirurgica utilizzata e dal grado della sindrome prima dell'intervento: per la chirurgia endoscopica il recupero è generalmente di 2-4 settimane, mentre per la chirurgia a cielo aperto i tempi si estendono a 4-6 settimane. La riabilitazione include esercizi finalizzati al recupero della forza e della mobilità della mano (7, 8). In generale, la terapia chirurgica porta ad una riduzione significativa dei sintomi, con abbattimento di dolore e formicolio e recupero della motilità della mano. Tuttavia, in caso di danni nervosi prolungati, il recupero potrebbe non essere completo, sebbene ci sia spesso un miglioramento della qualità della vita (7).

2.7 Complicanze

Nonostante il trattamento chirurgico, la sindrome del tunnel carpale può presentare complicanze post-operatorie, soprattutto nei casi più gravi o quando la patologia non è stata trattata in modo adeguato. Le recidive di STC si manifestano solitamente dopo un periodo di benessere di circa 1-1,5 anni dal primo intervento, con la ricomparsa della medesima sintomatologia iniziale (16).

Studi indicano che circa il 5-25% dei pazienti operati per STC sviluppa complicanze, con un'incidenza di recidive sintomatiche compresa tra lo 0,3% e il 20% (16). Il fallimento dell'intervento, inteso come persistenza o peggioramento dei sintomi, risulta più frequente nei pazienti affetti da comorbidità sistemiche o trattati in stadi avanzati della malattia (1).

Le complicanze post-operatorie principali includono:

- perdita di forza nella mano: può derivare da danni residui ai nervi o ai muscoli, comportando disfunzioni nell'arto e difficoltà nello svolgimento delle attività quotidiane, come afferrare oggetti o scrivere;
- recidive: i sintomi possono ripresentarsi dopo un iniziale miglioramento post-operatorio, a causa della formazione di tessuto cicatriziale all'interno del tunnel carpale, che può nuovamente comprimere il nervo mediano. Altre cause includono un rilascio incompleto del legamento carpale trasverso o la presenza di una compressione secondaria non identificata, come nella sindrome del pronatore rotondo (2).

Le recidive post-operatorie possono essere suddivise in:

- sintomi persistenti: assenza di un miglioramento clinico significativo. Le cause più comuni sono un rilascio incompleto del legamento carpale trasverso, la compressione da parte di tessuto cicatriziale o patologie concomitanti non diagnosticate;
- sintomi ricorrenti: si manifestano dopo un iniziale miglioramento e sono frequentemente legati alla formazione di tessuti cicatriziali che aderiscono al nervo mediano;
- sintomi nuovi: si riferiscono a disturbi non presenti prima dell'intervento e possono indicare lesioni ischemiche acute o danni ad altri nervi adiacenti, come il nervo cutaneo palmare.

Le recidive sono spesso attribuibili ad una tecnica chirurgica inadeguata durante il primo intervento. Un' incompleta sezione del legamento trasverso del carpo o incisioni cutanee non corrette possono causare un nuovo intrappolamento del nervo mediano. In questi casi, si ricorre frequentemente ad interventi chirurgici di revisione, che però possono favorire l'ulteriore formazione di aderenze cicatriziali all'interno del canale del carpo (16).

In caso di complicanze, è fondamentale una valutazione clinica accurata, supportata da esami elettrodiagnostici ed ecografici, al fine di identificare la causa sottostante e definire l'approccio

terapeutico più adeguato, che può includere la neurolisi del nervo mediano o un intervento chirurgico di revisione (1, 2).

3. STUDI ELETTRODIAGNOSTICI ED ECOGRAFICI DEL NERVO MEDIANO

3.1 Indagini Elettroneurofisiologiche

Le indagini elettrodiagnostiche sono gli strumenti fondamentali nella diagnosi dei disturbi neuromuscolari, ed includono prevalentemente gli studi di conduzione nervosa (NCS) e l'elettromiografia ad ago (EMG). Questi test si usano principalmente per identificare le patologie del sistema nervoso periferico. L'obiettivo principale consiste nella localizzazione delle alterazioni, distinguendo quelle di origine neuropatica o miopatica, da disturbo neuromuscolare o centrale. Inoltre, permette di specificare la sede ed il tipo di lesione, differenziando tra neuropatie assonali e demielinizzanti (9,15).

Le indagini neurofisiologiche, fra cui l'elettromiografia e l'elettroneurografia, sono di grande aiuto per la diagnosi neuropatica, delle lesioni nervose, e delle disfunzioni motorie e sensoriali (9). Successivamente all'anamnesi e all'esame fisico obiettivo, i primi esami diagnostici sono quelli degli NCS, il cui scopo è quello di valutare la funzione e la conduzione dei nervi periferici mediante l'applicazione di stimoli elettrici (13,9). Successivamente, l'EMG ad ago serve per la registrazione del potenziale di unità motoria (PUM) dei muscoli e di conseguenza per l'acquisizione di dati più precisi riguardo alla funzionalità neuromuscolare. Nell'arto superiore, in particolare i nervi mediano, ulnare e radiale sono quelli più esaminati, nell'arto inferiore, i nervi SPE (sciatico popliteo esterno), SPI (sciatico popliteo interno) e il nervo surale sono presi in esame. A seconda dei sintomi e delle indagini diagnostiche differenti, possono essere studiati nervi motori, sensoriali o misti. Questi forniscono ulteriori informazioni mediante diversi modelli di anomalie riscontrabili, e permettono una valutazione accurata del danno nervoso, orientando così le strategie terapeutiche (9,15).

3.2 Elettroneurografia

L'elettroneurografia (ENG) è una tecnica diagnostica fondamentale per lo studio della funzionalità dei nervi periferici e si basa sulla registrazione dei potenziali d'azione evocati da stimolazioni elettriche attraverso la cute (13,9). L'ENG applica impulsi elettrici in punti specifici lungo il decorso dei nervi. La risposta viene registrata in un punto distale allo stimolo (su muscolo o cute), consentendo di valutare parametri fisiologici come latenza, ampiezza, durata e velocità di conduzione. Tali parametri riflettono il comportamento delle fibre nervose eccitabili, e consentono di indagare l'integrità della conduzione lungo il nervo (9). La latenza misura il tempo che intercorre tra lo stimolo e l'inizio della risposta elettrica, mentre l'ampiezza rappresenta la somma delle risposte delle fibre attivate e può essere influenzata da alterazioni assonali. La durata del segnale

riflette la sincronia della risposta, e la velocità di conduzione è indice dell'efficienza del trasporto dell'impulso lungo le fibre mieliniche (9,15).

L'ENG è un esame non invasivo, riproducibile e molto utile per diagnosticare e monitorare condizioni come neuropatie periferiche, traumi nervosi, patologie demielinizzanti e sindromi da intrappolamento (13,9,15). La sua interpretazione, integrata spesso con l'elettromiografia (EMG), consente non solo di localizzare il danno ma anche di differenziarne la natura e monitorarne l'evoluzione nel tempo.

3.2.1 Studi di conduzione nervosa sensitiva

Gli studi di conduzione sensitiva hanno lo scopo di valutare la funzionalità delle fibre nervose afferenti, analizzando la trasmissione degli impulsi elettrici lungo i nervi sensitivi (13,9). A causa della bassa ampiezza dei potenziali, generalmente compresa tra 1 e 50 μV, è necessario prestare particolare attenzione ai fattori tecnici, come la corretta collocazione degli elettrodi e la riduzione del rumore elettrico di fondo (13). L'amplificazione del segnale viene solitamente impostata a 10–20 μV per divisione, e la tecnica più frequentemente utilizzata è quella antidromica, in cui lo stimolo viaggia in direzione opposta al normale flusso fisiologico del segnale, mentre la registrazione avviene tramite elettrodi posizionati sulla zona cutanea innervata dal nervo in esame, ad una distanza di circa 14 cm dal punto di stimolazione (9). L'elettrodo attivo viene disposto rivolto verso lo stimolatore. In alternativa, è possibile eseguire lo studio ortodromico, in cui lo stimolo segue la direzione fisiologica del segnale sensitivo (tipicamente dalle dita al polso) utilizzando elettrodi ad anello, anche se questa modalità può causare artefatti dovuti alla co-stimolazione di nervi adiacenti (9).

Le fibre nervose sensitive hanno una soglia di attivazione inferiore rispetto a quelle motorie: infatti, durante una stimolazione graduale, le prime risposte percepite sono di tipo sensoriale (parestesie), seguite solo successivamente dalla contrazione muscolare (13,9). Lo stimolo elettrico viene progressivamente aumentato da 0 mA, in step di 3–5 mA, fino a raggiungere l'intensità sovramassimale, compresa generalmente tra 5 e 30 mA. Il potenziale d'azione sensitivo (SNAP) rappresenta la somma dei potenziali d'azione generati dalle singole fibre afferenti attivate, e si manifesta solitamente come un'onda bifasica o trifasica. I parametri più rilevanti che vengono analizzati sono la latenza d'inizio, la latenza di picco, la durata e l'ampiezza. La velocità di conduzione sensitiva può essere calcolata dividendo la distanza tra stimolatore ed elettrodo attivo per la latenza d'inizio, ottenendo così un indice della rapidità di trasmissione degli impulsi lungo le fibre mieliniche coinvolte (9).

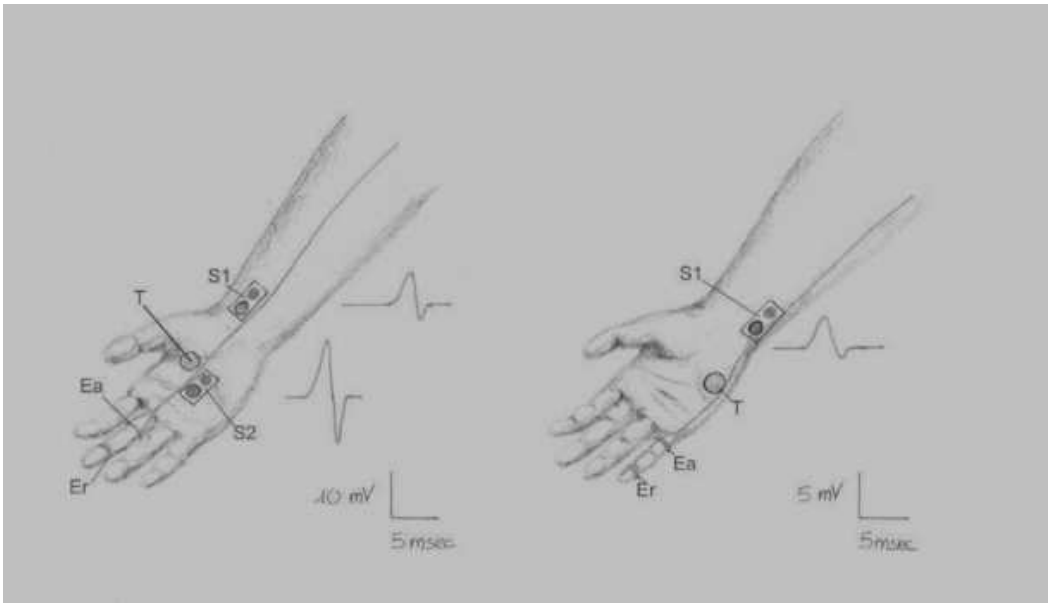

Figura 3.1 Tecnica di stimolazione per lo studio di conduzione nervosa sensitiva

3.2.2 Studi di conduzione nervosa motoria

Gli studi di conduzione motoria permettono di valutare l'integrità funzionale dei nervi motori, responsabili dell'innervazione dei muscoli volontari (13,9). La metodica prevede la stimolazione elettrica transcutanea di un nervo in almeno due punti lungo il suo decorso: uno prossimale ed uno distale. La risposta muscolare viene registrata tramite il potenziale d'azione muscolare composto (CMAP), rilevato mediante elettrodi di superficie posizionati sul ventre del muscolo innervato (13). Il catodo dello stimolatore è orientato verso l'elettrodo attivo. I parametri analizzati includono latenza, ampiezza, durata, area e morfologia del CMAP. La latenza riflette il tempo impiegato dall'impulso nervoso per raggiungere il muscolo e comprende la conduzione lungo il nervo, il tempo di trasmissione alla giunzione neuromuscolare e la depolarizzazione muscolare. L'ampiezza e l'area del potenziale rappresentano la somma dei muscoli attivati e risultano ridotte in caso di patologie assonali o blocchi di conduzione (9,15).

La velocità di conduzione motoria, calcolata dividendo la distanza tra i due siti di stimolazione per la differenza tra le rispettive latenze, rappresenta la rapidità con cui l'impulso viaggia lungo le fibre motorie mieliniche. Rispetto allo studio sensitivo, la risposta motoria è generalmente più ampia (nell'ordine dei millivolt) e quindi meno sensibile al rumore elettrico di fondo. Gli studi di conduzione motoria sono essenziali per l'identificazione di neuropatie focali o diffuse e per il monitoraggio delle neuropatie demielinizzanti (9,15).

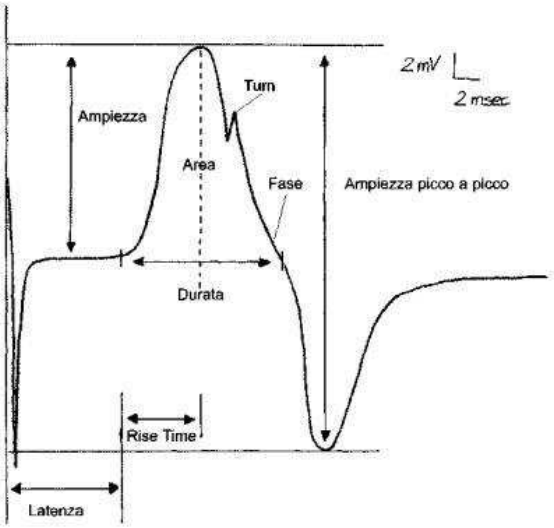

Figura 3.2 Rappresentazione del CMAP e i parametri analizzati durante lo studio elettrofisiologico motorio

3.3 Studio elettrofisiologico del nervo Mediano

Lo studio elettrofisiologico del nervo mediano rappresenta uno strumento diagnostico fondamentale nella valutazione della sindrome del tunnel carpale. L'esame viene effettuato con il paziente in posizione supina, con l'arto superiore esteso o lievemente flesso, il palmo rivolto verso l'alto e le dita rilassate in leggera flessione. Per lo studio sensitivo si utilizzano elettrodi di superficie o ad anello e si applica la tecnica antidromica. L'elettrodo attivo viene posizionato sulle falangi prossimali del primo, secondo, terzo e della porzione laterale del quarto dito, mentre quello di riferimento sulla rispettiva falange distale. La stimolazione viene effettuata al livello del polso, in prossimità dei tendini flessori, a circa 14 cm dall'elettrodo attivo, con un elettrodo di terra collocato tra il sito di stimolazione e quello di registrazione. I valori di riferimento per la latenza di picco variano da 3,4 a 3,8 millisecondi, con ampiezze superiori a 19–9 μV per il secondo e terzo dito, e superiori a 14–7 μV per il primo dito (9).

Per migliorare l'accuratezza diagnostica, i parametri del nervo mediano vengono confrontati con quelli di altri nervi della mano, come l'ulnare e il radiale (9, 17). Il confronto con il nervo ulnare sfrutta la duplice innervazione del quarto dito: stimolando separatamente i due nervi al polso e registrando lateralmente sul dito, a distanze uguali (circa 11–13 cm), è possibile confrontare le latenze di inizio o di picco, e di identificare eventuali differenze indicative di patologia. Un principio simile viene applicato al confronto tra il nervo mediano e il nervo radiale, entrambi coinvolti nell'innervazione sensitiva del pollice; anche in questo caso, una differenza superiore a

0,5 ms nelle latenze sensoriali è considerata significativa, anche se l'angolazione anatomica obliqua del nervo mediano verso il pollice può ridurre l'affidabilità del confronto (9).

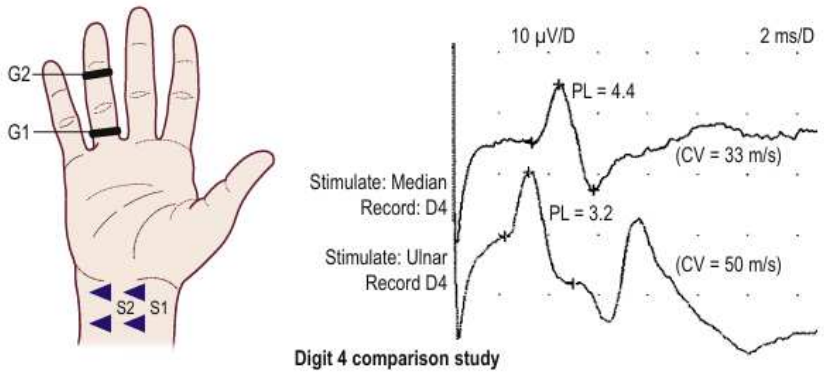

Figura 3.3 Studio di confronto della conduzione sensitiva del nervo mediano con il nervo ulnare al quarto dito

Per quanto riguarda lo studio della conduzione motoria, l'elettrodo di registrazione attivo viene posizionato sul muscolo abduttore breve del pollice, mentre quello di riferimento viene collocato sulla falange distale del primo o del secondo dito (9). La stimolazione avviene a livello del polso, a circa 8 cm dall'elettrodo registrante, lateralmente o medialmente al tendine del muscolo flessore delle dita, e successivamente nella fossa antecubitale per valutare un segmento più prossimale. L'elettrodo di terra viene posizionato tra il punto di stimolazione e quello di registrazione.

I parametri considerati normali includono una latenza distale inferiore a 4 millisecondi (il suo prolungamento rappresenta la prima alterazione ENG descritta nella STC) (17), un'ampiezza picco-picco superiore a 5 mV e una velocità di conduzione motoria superiore a 50 m/sec (9,15). Anche nello studio motorio, il confronto con il nervo ulnare si rivela utile per standardizzare i parametri fisiologici individuali e garantire un controllo interno rispetto a variabili come età, temperatura e dimensioni del nervo (9).

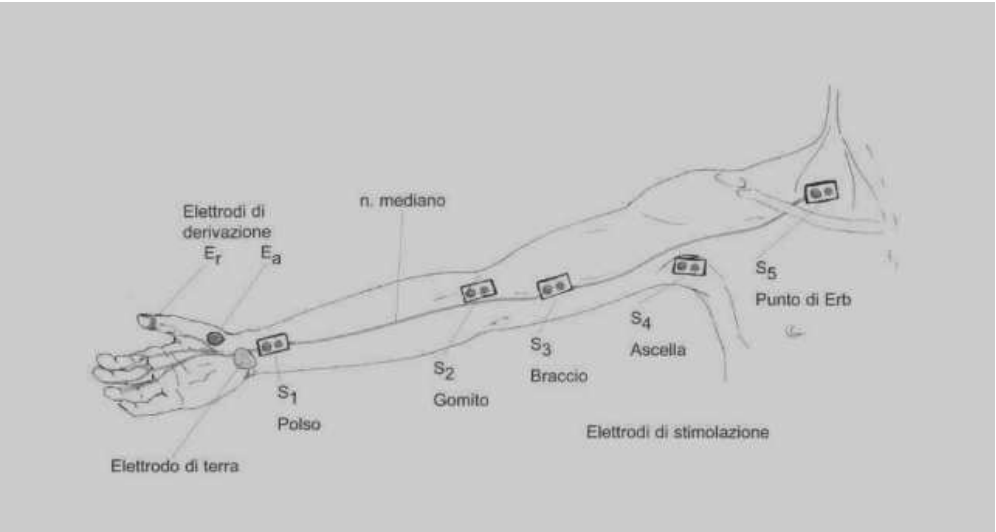

Figura 3.4 Rappresentazione dei punti di stimolazione e registrazione del nervo mediano nello studio della conduzione motoria

A supporto della diagnosi, può essere analizzata anche la latenza minima dell'onda F, che valuta la conduzione lungo l'intero decorso del nervo fino al midollo spinale. In condizioni normali, l'onda F del nervo mediano presenta una latenza inferiore di circa 1–2 millisecondi rispetto a quella del nervo ulnare. Un'inversione di questo rapporto è considerata patologica. Tuttavia, poiché l'onda F non è specifica per le lesioni localizzate al polso, il suo impiego è limitato ad un'integrazione con altri test più sensibili (13,9,15).

Una tecnica elettrofisiologica frequentemente utilizzata per localizzare la compressione è l'inching test, che permette di individuare un rallentamento focale della conduzione del nervo mediano. Consiste nella stimolazione in serie del nervo nel segmento compreso tra il palmo ed il polso, con registrazione a livello del secondo o terzo dito. Il nervo viene stimolato in punti distanti tra loro 1 cm: normalmente, la latenza varia di circa 0,16–0,21 ms/cm. Nella STC si osserva un incremento improvviso della latenza superiore a 0,4–0,5 ms in uno o più segmenti adiacenti, localizzato solitamente 3–4 cm distalmente all'origine del legamento trasverso del carpo. Questa metodica consente di localizzare la lesione nel 54–81% delle mani sintomatiche (17).

Un'altra tecnica utile è lo studio palmo-polso, che valuta la conduzione sensitiva nel tratto breve (circa 7–8 cm) tra il palmo ed il polso, stimolando ai due rispettivi siti, e registrando a livello del terzo dito. Il rallentamento della velocità di conduzione tra i due punti di stimolazione, in questo breve tratto, può indicare una compressione focale nel tunnel carpale, ed è particolarmente utile nei casi in cui gli altri parametri siano ancora nei limiti di normalità, ma i sintomi clinici siano presenti.

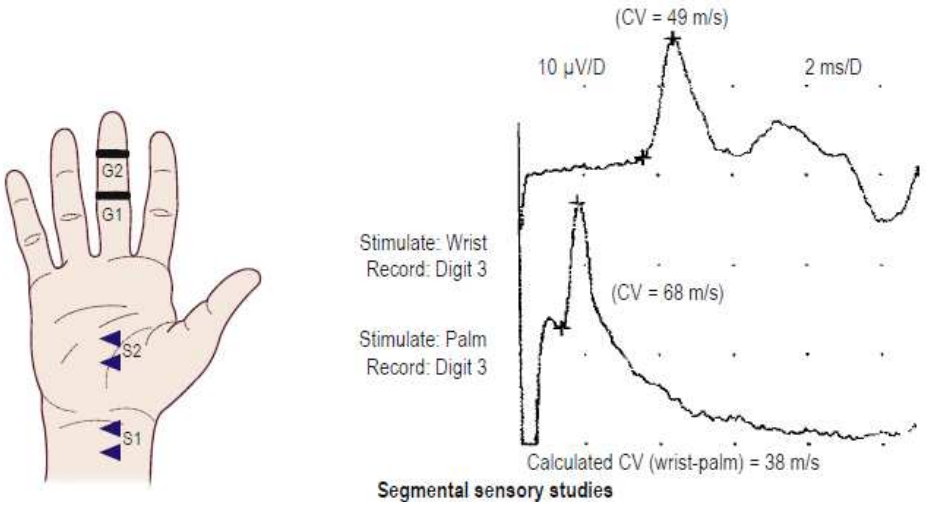

Figura 3.5 Rappresentazione della tecnica palmo-polso

3.4 Elettromiografia

L'elettromiografia (EMG) ad ago è una tecnica diagnostica per valutare l'attività elettrica dei muscoli ed il funzionamento del sistema nervoso periferico. Durante l'esame, un sottile elettrodo ad ago viene inserito nel muscolo per registrare i potenziali elettrici sia a riposo che durante la contrazione volontaria. Questo consente di ottenere informazioni preziose per la diagnosi di patologie neuromuscolari.

Elemento centrale dell'EMG è l'unità motoria, costituita da un motoneurone, il suo assone, le giunzioni neuromuscolari e le fibre muscolari che innerva. Ogni potenziale registrato, chiamato MUAP (motor unit action potential), rappresenta l'attività combinata delle fibre muscolari appartenenti ad un'unica unità motoria. La forma, l'ampiezza, la durata e la modalità di scarica di questi potenziali forniscono indicazioni importanti sullo stato di salute del muscolo e del nervo (13, 9).

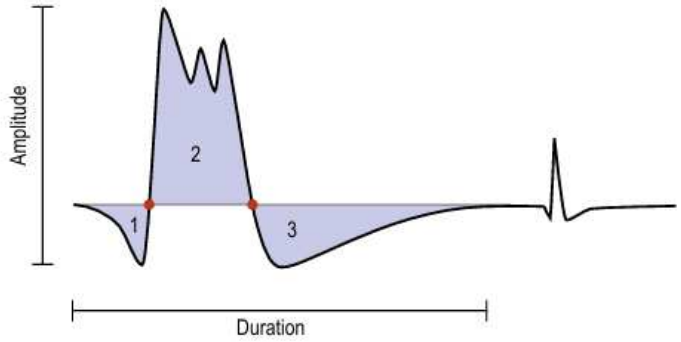

Figura 3.6 Potenziale di Unità Motoria

L'EMG ad ago è particolarmente utile per distinguere tra patologie di origine neurogena, come le neuropatie e le radicolopatie, e quelle di origine miopatica, come le distrofie o le miopatie infiammatorie (9). Tra i segnali patologici che possono emergere ci sono attività spontanee anomale, come fibrillazioni, fascicolazioni e onde positive aguzze, che indicano, ad esempio, fenomeni di denervazione (13, 15).

Sebbene l'esame sia più invasivo rispetto ad altri, esso fornisce una maggiore quantità di dettagli diagnostici. Le alterazioni possono essere sottili ed influenzate da vari fattori come l'età, la sede del muscolo e la patologia sospettata. La scelta dei muscoli da esaminare si basa sul quadro clinico e sugli eventuali risultati precedenti degli studi di conduzione nervosa (13, 9).

3.4.1 Elettromiografia per lo studio del nervo mediano

L'elettromiografia (EMG) del nervo mediano è un esame per valutare la funzionalità di questo nervo ed i segnali neurofisiologici anomali. Viene spesso eseguita in pazienti con sospette

neuropatie mediane sia prossimali che distali (9, 15). Durante lo studio EMG, il muscolo d'interesse è l'abduttore breve del pollice (ABP), in quanto innervato esclusivamente dal nervo mediano. Nei casi iniziali di STC, l'ABP può risultare normale, mentre nei casi più avanzati possono essere evidenti segni di denervazione e reinnervazione, suggerendo un danno assonale.

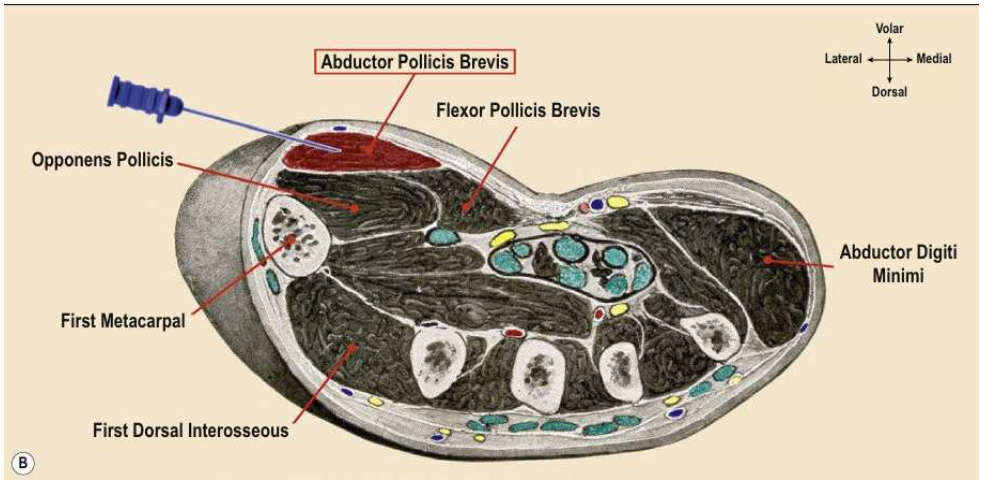

Figura 3.7 Elettromiografia del nervo Mediano al muscolo abduttore breve del pollice

Per una diagnosi più accurata, è possibile includere nello studio EMG anche altri muscoli innervati dal nervo mediano, sia prossimali che distali: i primi e secondi lombricali, il pronatore rotondo (PT) e il flessore radiale del carpo (FCR). Questo approccio consente di distinguere una compressione a livello del polso da una neuropatia prossimale, una plessopatia brachiale o da una radicolopatia cervicale (9,15).

L'EMG consente di rilevare l'attività spontanea dei muscoli a riposo, come potenziali di fibrillazione o onde positive che suggeriscono sofferenza nervosa, e di valutare il reclutamento muscolare durante la contrazione volontaria. Questo esame risulta molto utile nei pazienti che hanno già subito un intervento di decompressione del tunnel carpale, per valutare il recupero funzionale, e verificare l'eventuale persistenza di anomalie di conduzione (9).

3.5 Indagine ecografica

L'indagine ecografica è una tecnica diagnostica che utilizza ultrasuoni, ovvero onde sonore con frequenza superiore ai 20.000 Hz, non percepibili dall'orecchio umano. Il principio alla base dell'ecografia è quello piezoelettrico, che permette di trasformare l'energia elettrica in onde sonore e viceversa, attraverso speciali cristalli presenti nel trasduttore (9). Gli ultrasuoni si propagano nei tessuti corporei ad una velocità media di circa 1540 m/s e, incontrando strutture con diversa impedenza acustica, generano echi che vengono rilevati ed analizzati.

Il tempo impiegato dagli echi a tornare al trasduttore, unito alla velocità di propagazione del suono nei tessuti, consente di calcolare la profondità delle strutture secondo la formula:

$$d = \frac{c \times t}{2}$$

dove “d” è la distanza, “c” la velocità del suono e “t” il tempo impiegato dall’eco per andare e tornare. Questo principio permette di ricostruire un’immagine bidimensionale del distretto esaminato, utile per distinguere i vari tessuti in base alla loro ecogenicità (9).

Le modalità di visualizzazione ecografica comprendono diverse opzioni: l’A-mode (visualizzazione di dati lungo una singola linea), il B-mode (modalità bidimensionale in scala di grigi), l’M-mode (utilizzata per monitorare il movimento di strutture nel tempo) e la modalità Doppler, che consente di valutare il flusso sanguigno, codificandone direzione ed intensità attraverso il colore (9).

La scelta della sonda è fondamentale e varia in base alla profondità ed al tipo di tessuto da esaminare: sonde lineari ad alta frequenza (12–16 MHz) sono indicate per strutture superficiali; sonde “hockey stick” a frequenze molto elevate (18–20 MHz) sono ideali per dettagli fini o strutture complesse; mentre le sonde curvilinee a bassa frequenza (2–5 MHz) permettono di esaminare tessuti profondi (4,6,8). È inoltre necessario ottimizzare parametri tecnici come profondità, messa a fuoco, guadagno, luminosità, frequenza e orientamento del trasduttore per ottenere un’immagine di qualità diagnostica (6,9).

3.6 Ecografia di Nervo

L'ecografia di nervo è un fondamentale metodo di diagnosi nell’ambito delle tecniche di ecografia neuromuscolare (9). I nervi periferici presentano, nell'indagine ecografica, un tipico pattern "a nido d'ape" nelle sezioni trasversali (asse corto), poiché i fascicoli compaiono come strutture ipoecogene (scure), delimitate dal perinevrio iperecogeno (chiaro), a sua volta racchiuso dall'epinevrio, anch’esso iperecogeno, che definisce il contorno nervoso (15,11). Nelle scansioni longitudinali, il nervo mostra l'epinevrio brillante a margine, entro cui si evidenziano linee parallele che corrispondono al perinevrio.

La valutazione ecografica dei nervi richiede un'analisi dettagliata di parametri specifici:

- l'area di sezione trasversale (CSA), è considerata la misurazione più importante, ottenuta posizionando la sonda rigorosamente perpendicolare al nervo e tracciando il contorno appena all'interno del bordo epinevrale (4,6);
- l'ecogenicità, che può alterarsi in condizioni patologiche, come edema o infiammazione, dove i nervi appaiono più ipoecogeni;
- l'architettura fascicolare, che normalmente mostra fascicoli uniformi, può risultare disorganizzata in caso di neuropatia (9,11);

- la vascolarità, valutata con Doppler o power Doppler, è generalmente assente nei nervi sani ma aumentata in condizioni infiammatorie o neoplastiche (6);
- la mobilità nervosa, esaminata durante movimenti attivi o passivi, può risultare ridotta nella sindrome del tunnel carpale, dove il nervo mediano mostra una limitata compressione durante i movimenti delle dita (6,15).

L'ecografia di nervo consente di identificare l'eziologia di neuropatie da intrappolamento, rilevare anomalie anatomiche congenite o acquisite, valutare dinamicamente la funzionalità nervosa e monitorare l'evoluzione delle patologie o la risposta terapeutica (6,9,11). Di particolare importanza è la capacità dell'ecografia di identificare varianti anatomiche, talvolta alla base della sintomatologia o reperti incidentali. L'ecografia neuromuscolare non sostituisce, ma integra gli studi elettrodiagnostici: se questi ultimi offrono informazioni funzionali, l'ecografia fornisce dettagli anatomici e patologici, favorendo una correlazione clinica, elettrofisiologica ed ecografica accurata. L'approccio combinato tra ecografia e studi elettrofisiologici rappresenta oggi il gold standard nella diagnosi delle neuropatie periferiche (9,11).

3.6.1 Ultrasuoni nella sindrome del Tunnel Carpale

L'ecografia nervosa rappresenta uno strumento diagnostico sempre più rilevante nella valutazione della STC, offrendo informazioni dettagliate sulla morfologia e sul comportamento dinamico del nervo mediano (4,6,9). L'esame ecografico si esegue prevalentemente lungo l'asse corto del nervo, dalla regione prossimale del tunnel carpale fino alla piega distale del polso, dove il nervo mediano mostra il classico pattern "a nido d'ape", circondato dai tendini flessori (FDS, FDP, FPL) (9,15).

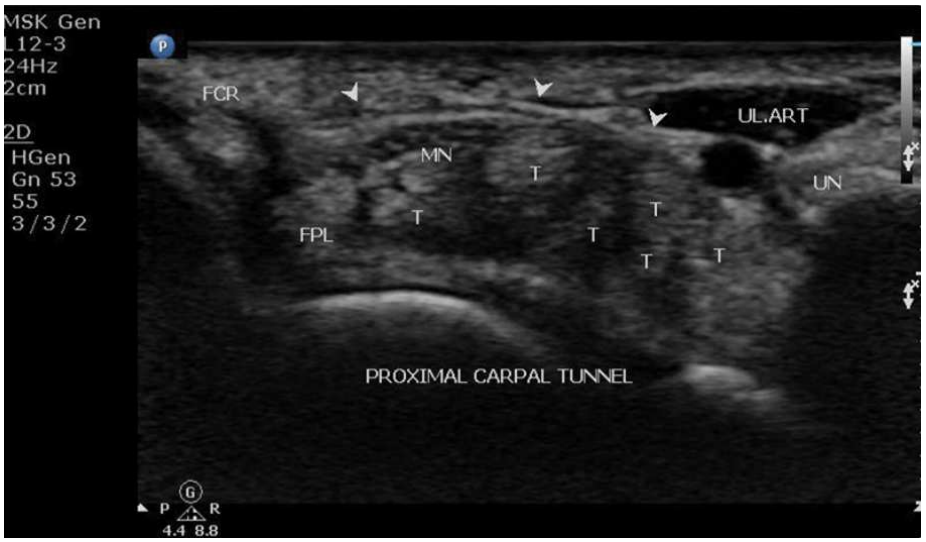

Figura 3.8 Ecografia del canale del carpo prossimale in sezione trasversale in cui si possono identificare: il retinacolo dei flessori indicato dalle frecce; FCR, il tendine del flessore radiale del

carpo; FPL, il tendine del flessore lungo del pollice; MN, il nervo mediano; T, i tendini del flessore superficiale delle dita e del profondo.

Il parametro ecografico più utilizzato è l'area di sezione trasversale (CSA), misurata delimitando il perimetro interno dell'epinevrio. Valori inferiori o uguali a 10 mm² sono considerati normali, quelli tra 11–12 mm² borderline, mentre valori superiori a 13 mm² sono indicativi di compressione (4,15,11). Nella STC, il nervo mediano risulta tipicamente ingrossato, ipoecogeno e con perdita della normale architettura fascicolare.

Ulteriori indicatori diagnostici includono il rapporto polso-avambraccio (normale se <1.4), il rapporto di appiattimento (fino a 3:1), la ridotta mobilità del nervo durante i movimenti delle dita, e il "notch sign", un restringimento focale visibile in scansioni longitudinali, suggestivo di compressione significativa (9,15,11). L'ecografia consente anche l'identificazione di varianti anatomiche predisponenti, come nervi mediani bifidi, arterie mediane persistenti o anomalie muscolari (es. muscoli lombricali prominenti o palmare lungo invertito) (6,9).

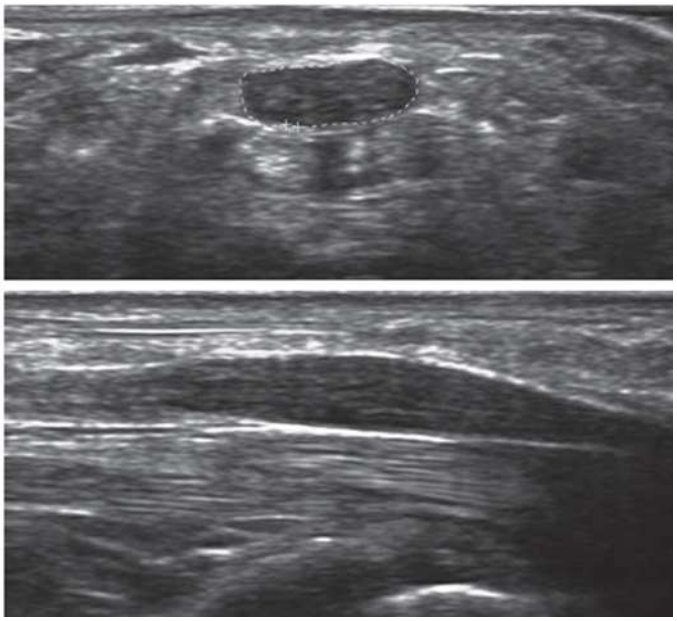

Figura 3.9 Ecografia di Nervo del nervo mediano a livello del canale del carpo nella STC in sezione trasversale e in sezione longitudinale

L'ecografia è particolarmente utile anche nel follow-up post-operatorio, nei pazienti con sintomatologia persistente o ricorrente dopo il rilascio chirurgico del tunnel carpale. In questi casi, permette di differenziare tra recidiva, compressione residua o complicanze chirurgiche (8,9). Sebbene il nervo possa ridurre il proprio volume dopo l'intervento, spesso non ritorna a valori ecografici normali, soprattutto in assenza di un esame ecografico preoperatorio di confronto (4,6).

Con una sensibilità del 77,6% ed una specificità dell'86,8%, l'ecografia si configura come uno strumento diagnostico essenziale, sia nella fase iniziale che nel monitoraggio della STC, mantenendo un ruolo complementare rispetto agli studi elettrofisiologici all'interno di un approccio integrato (6,9).

4. OBIETTIVO DELLO STUDIO

L'obiettivo principale di questo studio è verificare l'utilità dell'approccio combinato neurofisiologico ed ecografico nella diagnosi della recidiva del tunnel carpale, con particolare accuratezza nell'identificare le cause della recidiva stessa nei casi analizzati.

L'obiettivo secondario consiste nell'indagare una possibile correlazione tra i dati neurofisiologici ed ecografici, al fine di individuare pattern neurofisiologici predittivi di una determinata causa di recidiva della sindrome del tunnel carpale (STC).

5.MATERIALI E METODI

5.1 Soggetti arruolati nello studio

In questo studio osservazionale retrospettivo sono stati inclusi 16 casi di età superiore ai 18 anni, sottoposti a valutazione elettroneurografica ed ecografica tra il 2018 e il 2025 presso l'U.O.C. di Neurologia dell'Ospedale Civile SS. Giovanni e Paolo di Venezia.

Sono stati selezionati pazienti già sottoposti ad intervento chirurgico per STC, per i quali è stato formulato un quesito clinico relativo ad una possibile recidiva della sindrome, successivamente confermata dall'esame elettroneurografico.

Per ciascun paziente, sono stati analizzati il referto ecografico e le immagini ecografiche del nervo mediano, al fine di valutare le caratteristiche morfologiche ed identificare eventuali segni di compressione residua o di nuova insorgenza.

Tra i pazienti inclusi, 11 erano di sesso femminile (73%) e 4 di sesso maschile (27%), con un'età compresa tra i 56 e gli 83 anni ed un'età media di 73 anni.

La recidiva interessava la mano destra in 12 pazienti; la mano sinistra in 2 pazienti e bilateralmente in 1 paziente, per un totale di 16 lati affetti analizzati.

ID	SESSO	ETA'	LATO RECIDIVA
1	F	80	Destro
2	M	81	Destro
3	F	56	Destro
4	M	83	Destro
5	F	70	Destro
6	F	79	Destro
7	F	73	Destro
8	F	71	Destro
9	F	77	Sinistro
10	F	56	Destro
11	M	68	Destro
12	M	68	Sinistro
13	F	81	Sinistro
14	F	74	Destro
15	M	71	Destro
16	F	74	Destro

Tabella 5.1 Dati anagrafici dei pazienti

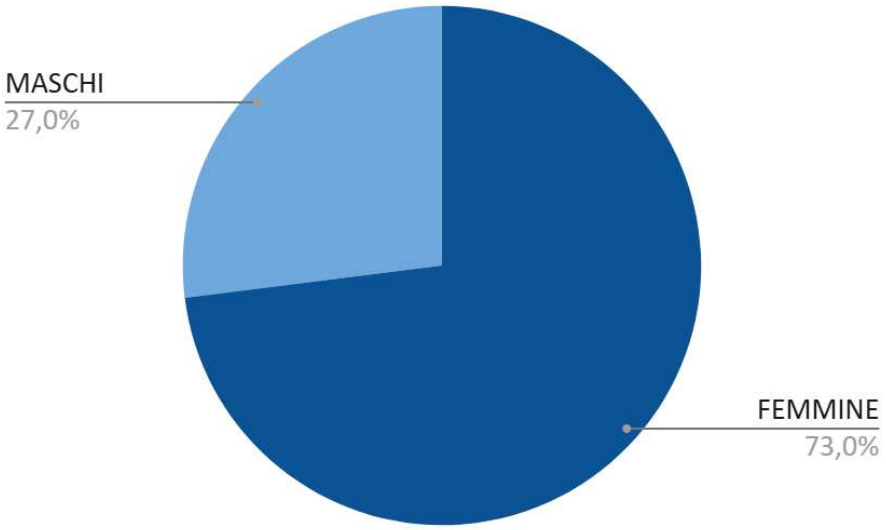

Grafico 5.1 Rappresentazione delle percentuali di Maschi e Femmine

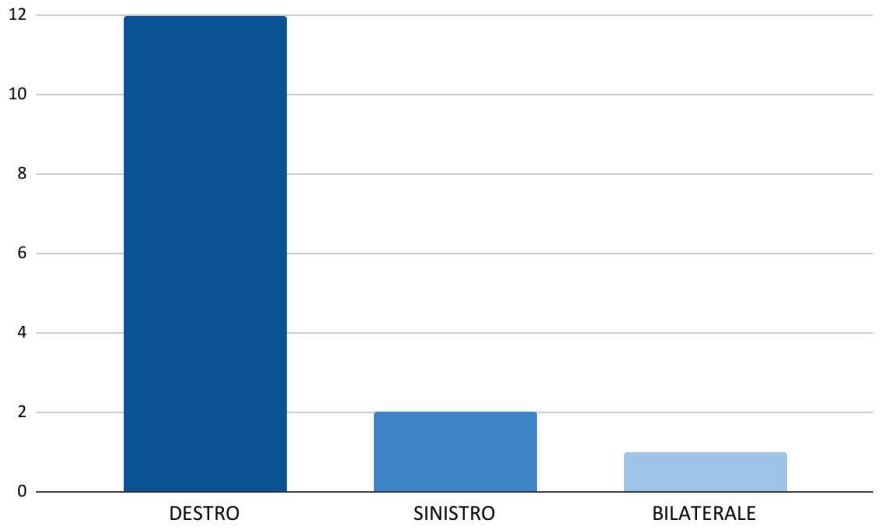

Grafico 5.2 Rappresentazione del lato della recidività dei pazienti

5.2 Tecniche di indagine

Nel presente studio sono stati raccolti i dati di due principali tecniche diagnostiche: l'elettroneurografia e l'ecografia del nervo mediano.

L'esame elettroneurografico è stato eseguito tramite elettromiografo con il software Synergy, includendo lo studio della conduzione sia delle fibre motorie che di quelle sensitive.

Per la componente sensitiva è stata utilizzata la tecnica antidromica, con registrazione effettuata tramite elettrodi di superficie posizionati sulla cute innervata dal nervo mediano, a circa 14 cm dal punto di stimolazione al polso.

L’esame ha consentito di individuare eventuali alterazioni funzionali compatibili con una compressione del nervo, e di definire il grado di severità della sindrome.

Parallelamente, è stata condotta l’ecografia del nervo mediano utilizzando un ecografo Esaote MyLab40 con sonda lineare ad alta frequenza (10–18 MHz).
L’esame ha consentito la misurazione della CSA (area di sezione trasversale) del nervo mediano lungo il suo decorso, con particolare attenzione al tratto del tunnel carpale.

5.3 Quadro diagnostico

I risultati ENG hanno evidenziato alterazioni significative della conduzione nervosa nel lato affetto, tra cui:

- un aumento della latenza motoria distale;
- un rallentamento della velocità di conduzione motoria e sensitiva;
- una riduzione dell'ampiezza dei potenziali sensitivi;
- una riduzione dell’ampiezza o assenza del potenziale motorio.

Per l’interpretazione dei dati ENG è stata adottata la classificazione di Padua, integrata con la distinzione tra pattern tipico ed atipico.
Il pattern tipico indica un rallentamento della conduzione nervosa del nervo mediano a livello del polso, indicando un pattern compatibile con una compressione focale nel tunnel carpale.
Il pattern atipico indica anomalie di conduzione che permettono comunque la diagnosi di STC, ma che non seguono il modello standard della classificazione di Padua, includendo alterazioni disomogenee del nervo mediano al polso (14).

Questi risultati sono stati confrontati con i referti ecografici, che in alcuni casi hanno evidenziato un ispessimento del nervo mediano a livello del tunnel carpale, con aumento dell’area di sezione trasversale.
I valori di riferimento per la CSA sono stati interpretati secondo i seguenti criteri (4):

- ≤ 10 mm² → valore nella norma;
- 11–12 mm² → valore borderline;
- ≥ 13 mm² → valore patologico, indicativo di compressione del nervo.

5.4 Raccolta dei dati ecografici

Per ogni caso sono stati raccolti ed analizzati i seguenti parametri:

- area della sezione trasversale (CSA) del nervo mediano all'ingresso del canale del carpo;
- presenza o assenza del legamento trasverso del carpo;
- alterazioni strutturali del nervo mediano;
- segni indiretti di compressione.

5.5 Raccolta dei dati neurofisiologici

Dall'esame elettroneurografico, sono stati analizzati i parametri sensitivi e motori del nervo mediano relativi all'arto operato.

Per ciascun lato affetto, sono stati considerati i seguenti dati:

- velocità di conduzione sensitiva, ampiezza e latenza del SAP del nervo mediano;
- velocità di conduzione motoria, ampiezza e latenza del CMAP;
- grado di severità della STC secondo la classificazione di Padua.

5.6 Analisi dei dati

Per ciascuno dei 16 casi, sono stati confrontati i risultati funzionali, ottenuti tramite esame elettroneurografico, con i reperti morfologici rilevati all'ecografia, al fine di determinare la concordanza tra le due metodiche nella rilevazione della compressione del nervo mediano.

I dati raccolti sono stati organizzati in tabelle riassuntive, che riportano:

- i reperti neurofisiologici ed il grado di STC;
- le caratteristiche ecografiche principali;
- la correlazione tra ENG ed ecografia, e le cause più frequenti individuate di recidiva.

6. RISULTATI

6.1 Risultati ENG

I dati neurografici relativi ai 16 casi di recidiva sono stati esaminati secondo la classificazione di Padua, come segue:

- grado minimo: 6% (1 casi);
- grado lieve: 19% (3 casi);
- grado moderato: 12,5% (2 casi);
- grado severo: 50% (8 casi);

Nei restanti 2 lati (33%), i reperti ENG mostrano alterazioni considerate atipiche, non riconducibili alla classificazione standard.

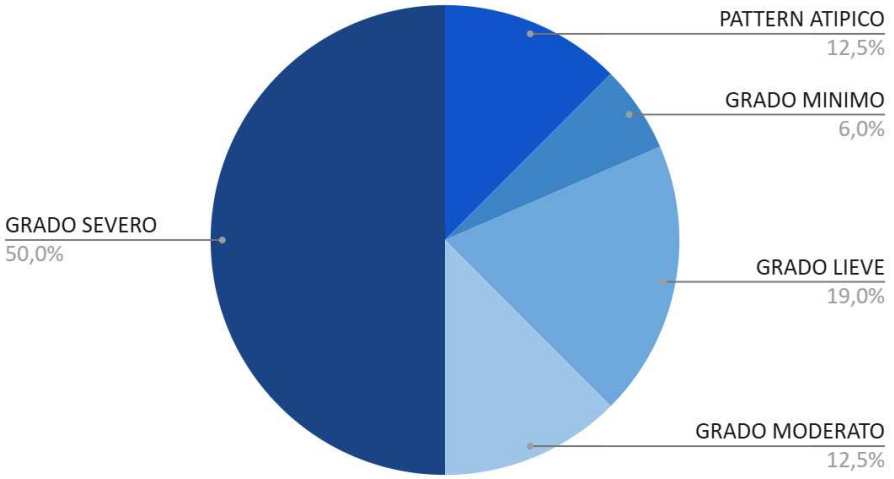

Grafico 6.1 Distribuzione dei gradi di STC riscontrati all'esame elettroneurografico

Dall'analisi dei dati ENG è emerso che:

In un caso si è osservato un rallentamento della velocità di conduzione (VDC) sensitiva ai test comparativi, con parametri motori nei limiti di normalità, configurando un quadro di grado minimo.

In due casi si è osservato un rallentamento della velocità di conduzione (VDC) sensitiva, con parametri motori nei limiti di normalità, configurando un quadro di grado lieve.

In tre casi, oltre alle alterazioni sensitive, è stata rilevata anche un'aumentata latenza motoria distale, delineando un quadro moderato.

In otto casi sono emerse gravi alterazioni sia sensitive (assenza delle risposte sensitive) sia motorie (aumento della latenza motoria distale, riduzione dell'ampiezza del CMAP), definendo un quadro di interessamento severo del nervo mediano.

Infine, due casi hanno mostrato un coinvolgimento disomogeneo delle fibre sensitive e motorie, non inquadrabile secondo la classificazione di Padua, e pertanto definiti atipici.

Si segnala inoltre che in due casi, oltre alle alterazioni a carico del nervo mediano, sono state riscontrate ulteriori anomalie neurografiche che hanno portato alla diagnosi di concomitante neuropatia.

I dati completi relativi ai parametri ENG sono riassunti nella *tabella 6.1*, che riporta le alterazioni riscontrate, ed il relativo grado di STC.

	ALTERAZIONI DEGLI STUDI DI CONDUZIONE		
ID	**SENSITIVE**	**MOTORIA**	**CLASSIFICAZIONE SECONDO PADUA**
1	No sap[1]	↑L[2]	Severo
2	No sap	↑ L CMAP, ↓ A[3]	Severo
3	Rallentate vdc[4]	Normale	Lieve
4	No sap	↑ L CMAP, ↓ A	Severo
5	Rallentate vdc	↑ L	Moderato
6	Rallentate vdc	↑ L	Moderato
7	Rallentate vdc	Normale	Lieve
8	No sap	↑ L CMAP, ↓ A	Severo
9	Rallentate vdc	↑ L	Moderato
10	No sap	↑ L CMAP, ↓ A	Severo
11	No sap	↑ L CMAP, ↓ A	Severo
12	No sap	↑ L CMAP, ↓ A	Severo
13	Rallentate vdc I e IV dito	Normale	Minimo
14	No sap I e IV dito, rallentate vdc, SAP II dito ridotto	↑ L CMAP, ↓ A	Non classificabile, atipico
15	No sap	↑ L CMAP, ↓ A	Severo
16	Sap III e IV dito ridotto e rallentate vdc	↑ L CMAP, ↓ A	Non classificabile, atipico

Tabella 6.1 Raccolta delle alterazioni riscontrate allo studio elettroneurografico sensitivo e motorio del nervo mediano, con indicazione del grado di Sindrome del Tunnel Carpale.

[1] *No sap = Nessun potenziale d'azione sensitivo evocato*
[2] *↑ L = Latenza aumentata*
[3] *↓ A = Ampiezza ridotta.*
[4] *Vdc = Velocità di conduzione nervosa*

6.2 Risultati Ecografici

Secondo i dati ecografici si osserva che in quattro casi la CSA è risultata nei valori di riferimento: in due di essi non sono stati evidenziati segni indiretti di compressione né anomalie ecostrutturali del nervo, ed è stata osservata la presenza del legamento trasverso del carpo; in un caso, si è rilevata un'alterazione ecostrutturale del nervo all'interno del canale del carpo, interpretata come neuroma post-chirurgico; nel quarto caso, invece si è riscontrata la persistenza del legamento trasverso del carpo.

In cinque casi la CSA è risultata borderline ed il rapporto polso-avambraccio è risultato positivo. Le cause anatomiche individuate in questo gruppo sono state:

- concomitante problematica tendinea in un caso;
- presenza di anomalie ecostrutturali del nervo con ingrandimento all'interno del canale del carpo, interpretato come neuroma, in un caso;
- presenza di fibrosi perineurale in tre casi.

In sette casi la CSA è risultata aumentata, con segni indiretti di compressione del nervo mediano. Le cause anatomiche individuate sono state:

- fibrosi perineurale in tre casi;
- residuo di legamento trasverso del carpo con *notch sign* in un caso;
- concomitante problematica tendinea in due casi.

I dati ecografici completi sono riportati nella *tabella 6.2*.

ID	CSA AL POLSO (mm^2)[5]	CSA ALL'AVAMBRACCIO (mm^2)	LEGAMENTO TRASVERSO[6]	CAUSA[7]
1	9 mm^2	5 mm^2	Presente	No causa ecografica
2	7 mm^2	7 mm^2	In Parte Presente	No causa ecografica
3	13 mm^2	4 mm^2	Assente	Sospetta tenosinovite
4	13 mm^2	7 mm^2	Assente	Fibrosi perineurale
5	11 mm^2	6 mm^2	Assente	Sospetta tenosinovite
6	14 mm^2	6 mm^2	Assente	Tenosinovite, cisti
7	10 mm^2	4 mm^2	Presente	Persistenza legamento trasverso del carpo
8	11 mm^2	6 mm^2	Assente	Neuroma
9	14 mm^2	6 mm^2	Assente	Lieve fibrosi perineurale
10	14 mm^2	-	Presente	Residuo del legamento trasverso del carpo
11	12 mm^2	5 mm^2	Assente	Fibrosi perineurale
12	13 mm^2	5 mm^2	Assente	Fibrosi perineurale
13	12 mm^2	5 mm^2	Assente	Fibrosi perineurale
14	12 mm^2	5 mm^2	Assente	Fibrosi perineurale
15	17 mm^2	6 mm^2	Assente	Fibrosi perineurale
16	10 mm^2	-	Assente	Neuroma

Tabella 6.2 Raccolta dei dati ecografici del lato affetto dalla recidiva di STC.

[5] *CSA=area della sezione trasversale del nervo mediano, misurata in mm^2 a livello del tunnel carpale.*
[6] *Legamento trasverso= indica la presenza o l'assenza del legamento trasverso del carpo rilevata all'esame ecografico. Nei pazienti già operati, il retinacolo dei flessori può risultare assente o non più visibile.*
[7] *Causa= descrive eventuali alterazioni anatomiche o patologiche riscontrate, potenzialmente responsabili della compressione del nervo.*

6.3 Correlazione ENG ed ecografia

Il confronto tra i dati elettroneurografici ed ecografici permette una valutazione più completa dei casi con sospetta recidiva di STC, grazie alla combinazione di parametri funzionali e morfologici:

Il caso 1 presenta un quadro neurografico compatibile con STC di grado severo nell'ambito di una neuropatia sensitiva. L'ecografia del nervo non mostra segni di compressione al polso, con CSA nei limiti ed assenza di chiare cause anatomiche di compressione.

Il caso 2 mostra una neurografia compatibile con STC di grado severo e neuropatia sensitiva; i dati ecografici non sono suggestivi di compressione al polso, nonostante la persistenza del legamento trasverso.

Il caso 3 evidenzia anomalie neurografiche compatibili con STC di grado lieve ed un quadro ecografico indicativo di compressione al canale del carpo, con CSA aumentata ed eterogeneità dei tendini flessori, suggestiva di problematica tendinea concomitante.

Il caso 4 presenta un quadro neurografico compatibile con STC di grado severo, ed ecografia positiva per compressione del nervo, con presenza di fibrosi perineurale.

Il caso 5 mostra STC moderata ed un quadro ecografico borderline con aumento della CSA e disomogeneità dei tendini flessori. In questo caso il rapporto polso-avambraccio è risultato positivo.

Il caso 6 evidenzia neurofisiologia positiva per STC moderata ed ecografia positiva con aumento della CSA, presenza di una formazione cistica ipoecogena e disomogeneità a carico dei tendini flessori.

Il caso 7 presenta STC di grado lieve all'ENG ed un quadro ecografico negativo per compressione, con persistenza del legamento trasverso del carpo.

Il caso 8 mostra STC di grado severo e quadro ecografico borderline per compressione, con perdita di ecostruttura del nervo all'interno del canale del carpo, suggestiva di neuroma. Anche in questo caso il rapporto polso-avambraccio è risultato positivo.

Il caso 9 presenta STC moderata ed ecografia positiva per compressione, con presenza di fibrosi perineurale.

Il caso 10 evidenzia STC severa ed ecografia positiva per compressione del nervo, con segni diretti ed indiretti, e residuo del legamento trasverso del carpo.

Il caso 11 mostra STC di grado severo, con ecografia borderline (con rapporto polso-avambraccio positivo) e presenza di fibrosi perineurale.

Il caso 12 evidenzia STC di grado severo ed ecografia positiva per compressione del nervo, con fibrosi perineurale.

Il caso 13 presenta STC di grado minimo ed ecografia borderline per compressione del nervo, con fibrosi perineurale. Anche in questo caso il rapporto polso-avambraccio risulta positivo.

Il caso 14 mostra un pattern di anomalie distali del nervo mediano non classificabile secondo Padua, associato ad un quadro ecografico borderline per ingrandimento del nervo e presenza di fibrosi perineurale. Anche in questo caso il rapporto polso-avambraccio risulta positivo.

Il caso 15 presenta STC severo ed ecografia positiva per compressione, con evidenza di fibrosi perineurale.

Il caso 16 evidenzia un pattern di anomalie distali del nervo mediano non classificabile nel grading di Padua, associato ad un quadro ecografico senza aumento dimensionale al polso ma con anomalie ecostrutturali compatibili con neuroma al canale del carpo.

Nella tabella sottostante, sono sintetizzati i reperti ottenuti agli esami elettroneurografici ed ecografici, al fine di evidenziare le possibili correlazioni tra parametri funzionali e morfologici.

	ENG		**Classificazione di Padua**	**ECO**	**Cause**
ID	***Sensitive***	***Motorie***	***Grado***	***CSA***	
1	No sap[8]	↑L[9]	Severo	Normale	Non causa ecografica
2	No sap	↑L CMAP, ↓ A[10]	Severo	Normale	Non causa ecografica
3	Rallentate vdc[11]	Normale	Lieve	Aumentata	Sospetta tenosinovite
4	No sap	↑L CMAP, ↓ A	Severo	Aumentata	Fibrosi perineurale
5	Rallentate vdc	↑L	Moderato	Borderline	Sospetta tenosinovite
6	Rallentate vdc	↑L	Moderato	Aumentata	Tenosinovite, cisti

[8] *No sap = Nessun potenziale d'azione sensitivo evocato*
[9] *↑ L = Latenza aumentata*
[10] *↓ A = Ampiezza ridotta.*
[11] *Vdc = Velocità di conduzione nervosa*

7	Rallentate vdc	Normale	Lieve	Borderline	Persistenza legamento trasverso del carpo
8	No sap	↑L CMAP, ↓ A	Severo	Borderline	Neuroma
9	Rallentate vdc	↑L	Moderato	Aumentata	Lieve fibrosi perineurale
10	No sap	↑L CMAP, ↓ A	Severo	Aumentata	Residuo legamento trasverso del carpo
11	No sap	↑L CMAP, ↓ A	Severo	Borderline	Fibrosi perineurale
12	No sap	↑L CMAP, ↓ A	Severo	Aumentata	Fibrosi perineurale
13	Rallentate vdc I e IV dito	Normale	Minimo	Aumentata	Fibrosi perineurale
14	No sap I e IV dito, rallentate vdc, sap II dito ridotto	↑L CMAP, ↓ A	Non classificabile, atipico	Borderline	Fibrosi perineurale
15	No sap	↑L CMAP, ↓ A	Severo	Aumentata	Fibrosi perineurale
16	III e IV dito sap ridotto e rallentate vdc	↑L CMAP, ↓ A	Non classificabile, atipico	Normale	Neuroma

Tabella 6.3 Distribuzione dei dati elettroneurografici ed ecografici

7. DISCUSSIONE E CONCLUSIONE

Dai dati analizzati si evince che le indagini neurofisiologiche, in accordo con quanto riportato in letteratura, presentano un'elevata sensibilità per la diagnosi di sindrome del tunnel carpale (STC). Tutti i casi esaminati hanno infatti mostrato anomalie distali a carico del nervo mediano e 14 su 16 sono stati classificati secondo i criteri di Padua.

L'ecografia, invece, è risultata chiaramente positiva in 8 casi su 16, borderline in 5 casi (tutti con il rapporto polso–avambraccio risultato positivo) e negativa in 3 casi. Per quanto riguarda l'individuazione delle cause di compressione, l'ecografia ha rappresentato un valore aggiunto, permettendo di identificare in 14 casi un fattore anatomico predisponente la compressione del nervo mediano nel canale del carpo e, in due di questi, un'alterazione morfo-funzionale compatibile con neuroma.

Tra le cause di recidiva, la più frequente è risultata la fibrosi perineurale, riscontrata in 7 casi. Tale condizione, già ampiamente descritta in letteratura come fattore predisponente, può determinare compressione persistente o irritazione cronica del nervo mediano. La fibrosi perineurale si identifica all'ecografia come un alone ipoecogeno circostante il nervo (9) e, tramite ecografia dinamica, può essere valutata la ridotta scorrevolezza del nervo mediano rispetto ai tendini flessori (3). In tutti questi casi, la CSA è risultata sempre aumentata, in maniera borderline o chiaramente patologica.

In 3 casi è stata osservata la presenza di sospetta tendinopatia, condizione che può alterare lo scorrimento del nervo mediano favorendo la formazione di aderenze. In un caso è stata rilevata la persistenza del legamento trasverso del carpo ed in un altro un residuo dello stesso, associato a compressione focale del nervo mediano nelle scansioni longitudinali. Due casi hanno mostrato un neuroma del nervo mediano verosimilmente post-chirurgico: in uno la CSA al polso era lievemente aumentata, mentre nell'altro era nei limiti, probabilmente perché l'ingrandimento del nervo legato al neuroma non determinava compressione significativa delle fibre nervose non coinvolte. Infine, in due casi non sono state identificate né cause anatomiche di recidiva né segni diretti o indiretti di ingrandimento del nervo mediano.

La correlazione tra dati neurofisiologici ed ecografici non ha permesso di identificare un chiaro pattern predittivo delle cause di recidiva di STC. In particolare, sebbene il campione sia ridotto, non è stata osservata una correlazione netta tra gravità neurografica, aumento della CSA e cause anatomiche sottostanti. Tuttavia, le due metodiche si sono dimostrate complementari nel fornire informazioni utili alla definizione di un percorso diagnostico personalizzato.

Nei due casi in cui le indagini neurofisiologiche hanno mostrato anomalie distali del nervo mediano non classificabili secondo Padua, l'ecografia ha consentito di chiarire le cause: in un caso, con interessamento disomogeneo delle fibre sensitive e motorie e CSA borderline, è stata evidenziata fibrosi perineurale; nell'altro, con interessamento selettivo delle fibre sensitive del III–IV dito e delle fibre motorie, ma CSA nei limiti, è stata riscontrata una lesione compatibile con neuroma. In quest'ultimo caso la congruità tra reperti neurofisiologici (assenza di anomalie distali nelle fibre non coinvolte nell'interessamento del neuroma) ed ecografici ha ulteriormente rafforzato l'interpretazione. Un ulteriore caso di neuroma con CSA borderline ha mostrato neurografia compatibile con STC severa, suggerendo come la relazione tra pattern neurofisiologico e causa della recidiva possa essere influenzata da più fattori, tra cui la localizzazione della lesione ed altri elementi anatomici predisponenti.

Interessante notare che, in due casi di STC severa con quadro neurografico di neuropatia sensitiva, la CSA era nei limiti e non sono state riscontrate evidenti cause di recidiva. In queste situazioni l'ecografia si è rivelata utile per escludere complicanze chirurgiche ed orientare il paziente verso un iter diagnostico neurologico più appropriato. Al contrario, in un caso di STC severa l'ecografia ha mostrato un aumento della CSA con notch sign e residuo di legamento trasverso del carpo, consentendo di identificare una complicanza post-chirurgica ed indirizzare verso una valutazione chirurgica.

Questi dati confermano che le due metodiche esplorano aspetti differenti ma complementari della sindrome: l'ENG valuta la funzionalità del nervo, confermando elevata sensibilità diagnostica, mentre l'ecografia consente di osservare le alterazioni strutturali e di individuare le cause anatomiche di compressione.

In conclusione, l'approccio combinato ENG–ecografia rappresenta una strategia diagnostica ottimale nei pazienti con sospetta recidiva di STC post-intervento. La complementarietà delle due metodiche permette di integrare informazioni funzionali e morfologiche, facilitando un inquadramento diagnostico mirato e personalizzato.

Il nostro campione, seppur limitato, dimostra che le indagini neurofisiologiche nello studio delle recidive di STC risultano estremamente sensibili ed informative, a condizione che vengano eseguite in maniera estesa a tutti i rami digitali del nervo mediano, includendo anche altri nervi di confronto, e che i risultati vengano interpretati non solo nei dati grezzi ma nell'insieme, considerando il pattern complessivo di anomalie. Analogamente, l'indagine ecografica deve estendersi a segmenti multipli del nervo e non essere limitata al solo polso, al fine di non trascurare informazioni rilevanti (rapporto avambraccio-polso, presenza di anomalie all'interno del canale del carpo).

Studi futuri con campioni più ampi e follow-up post-operatori a lungo termine saranno necessari per definire con maggiore precisione il ruolo di ciascuna metodica nella diagnosi di recidiva di STC**.**

7.1 Limiti dello studio

Lo studio retrospettivo presenta alcuni limiti riscontrati durante l'interpretazione dei dati raccolti.
Il primo limite è rappresentato dal numero ridotto di casi inclusi, che limita la possibilità di trarre conclusioni generalizzabili.
Non sono disponibili dati neurofisiologici o ecografici precedenti all'intervento chirurgico, per cui non è possibile stabilire se le alterazioni atipiche osservate fossero già presenti prima dell'intervento.
Un'altra criticità riguarda l'ecografia, che pur essendo una metodica affidabile e validata per la valutazione del nervo mediano, la sua esecuzione ed interpretazione possono comunque essere influenzate dalla natura operatore-dipendente della tecnica.

BIBLIOGRAFIA

1. Aktürk S, Büyükavcı R, Ersoy Y. Median nerve ultrasound in carpal tunnel syndrome with normal electrodiagnostic tests. Acta Neurol Belg. 2018;120(1):43–7. doi:10.1007/s13760-018-0963-3

2. Billakota S, Hobson-Webb LD. Standard median nerve ultrasound in carpal tunnel syndrome: a retrospective review of 1,021 cases. Clin Neurophysiol Pract. 2017;2:188–91. doi:10.1016/j.cnp.2017.07.004

3. Carità E, Donadelli A, Laterza M, Perazzini P, Tamburin S, Zanette G. High-resolution ultrasound in the diagnosis of failed carpal tunnel decompression: a study of 35 cases. J Hand Surg Eur Vol. 2022;47(4):364–8. doi:10.1177/17531934211068636

4. Demino C, Fowler JR. Prognostic value of ultrasound imaging of the median nerve in carpal tunnel syndrome. Hand. 2020;155894472091918. doi:10.1177/1558944720919182

5. El Habashy HR, El Hadidy RA, Ahmed SM, El Sayed BB, Ahmed AS. Carpal tunnel syndrome grading using high-resolution ultrasonography. J Clin Neurophysiol. 2017;34(4):353–8. doi:10.1097/WNP.0000000000000373

6. Kanagasabai K. Ultrasound of median nerve in the diagnosis of carpal tunnel syndrome—correlation with electrophysiological studies. Indian J Radiol Imaging. 2022. doi:10.1055/s-0041-1741088

7. Pripotnev S, Mackinnon SE. Revision of carpal tunnel surgery. J Clin Med. 2022;11(5):1386. doi:10.3390/jcm11051386

8. Ubiali E. Elettroneurografia testo atlante. Scienza Medica; 2003.

9. Preston D, Shapiro B. Electromyography and neuromuscular disorders: clinical-electrophysiologic-ultrasound correlations. 4th ed. Elsevier; 2020.

10. Aseem F, Williams JW, Walker FO, Cartwright MS. Neuromuscular ultrasound in patients with carpal tunnel syndrome and normal nerve conduction studies. Muscle Nerve. 2016;55(6):913–5. doi:10.1002/mus.25462

11. Cartwright MS, Walker FO. Neuromuscular ultrasound in common entrapment neuropathies. Muscle Nerve. 2013;48(5):696–704. doi:10.1002/mus.23900

12. El-Hajj T, Tohme R, Sawaya R. Changes in electrophysiological parameters after surgery for the carpal tunnel syndrome. J Clin Neurophysiol. 2010;27(3):224–6. doi:10.1097/WNP.0b013e3181dd4ff0

13. Hobson-Webb LD, Massey JM, Juel VC, Sanders DB. The ultrasonographic wrist-to-forearm median nerve area ratio in carpal tunnel syndrome. Clin Neurophysiol. 2008;119(6):1353–7. doi:10.1016/j.clinph.2008.01.101

14. Padua L, LoMonaco M, Gregori B, Valente EM, Padua R, Tonali P. Neurophysiological classification and sensitivity in 500 carpal tunnel syndrome hands. Acta Neurol Scand. 1997;96(4):211–7. doi:10.1111/j.1600-0404.1997.tb00271.x
15. Werner RA, Andary M. Electrodiagnostic evaluation of carpal tunnel syndrome. Muscle Nerve. 2011;44(4):597–607. doi:10.1002/mus.22208
16. Zingaretti N., Latini L., Pangrazi P., Campodonico A. e Riccio M. Carpal Tunnel Syndrome Recurrence: Treatment Strategies. 2015
17. Katirji B. (2000). Elettromiografia nella pratica clinica un approccio per casi clinici. Verduci editore.
18. Shapiro SA, Alkhamisi A, Pujalte GG. Sonographic Appearance of the Median Nerve Following Revision Carpal Tunnel Surgery. J Clin Imaging Sci. 2016 Mar 30;6:11. doi: 10.4103/2156-7514.179419.

ICONOGRAFIA

Capitolo 1

Figura 1.1: Koo, C. L., Liew, M. J., Mohamad, M. S., & Mohamed Salleh, A. H. (2013). A Review for Detecting Gene-Gene Interactions Using Machine Learning Methods in Genetic Epidemiology. BioMed Research International, 2013, 1–13. https://doi.org/10.1155/2013/432375

Figura 1.2: Ubiali E. Elettroneurografia testo atlante. Scienza Medica; 2003.

Figura 1.3: M.D Netter Frank H. (2022). Netter Atlas of Human Anatomy: Classic Regional Approach (8a ed.). Elsevier Science Health Science.

Figura 1.4: Preston D, Shapiro B. Electromyography and neuromuscular disorders: clinical-electrophysiologic-ultrasound correlations. 4th ed. Elsevier; 2020.

Capitolo 2

Figura 2.1: Luchetti R, Amadio PC, editors. Carpal Tunnel Syndrome. Berlin: Springer; 2007.

Figura 2.2: Preston D, Shapiro B. Electromyography and neuromuscular disorders: clinical-electrophysiologic-ultrasound correlations. 4th ed. Elsevier; 2020.

Figura 2.3: Luchetti R, Amadio PC, editors. Carpal Tunnel Syndrome. Berlin: Springer; 2007.

Capitolo 3

Figura 3.1: Ubiali E. Elettroneurografia testo atlante. Scienza Medica; 2003.

Figura 3.2: Ubiali E. Elettroneurografia testo atlante. Scienza Medica; 2003.

Figura 3.3: Preston D, Shapiro B. Electromyography and neuromuscular disorders: clinical-electrophysiologic-ultrasound correlations. 4th ed. Elsevier; 2020.

Figura 3.4: Ubiali E. Elettroneurografia testo atlante. Scienza Medica; 2003.

Figura 3.5: Preston D, Shapiro B. Electromyography and neuromuscular disorders: clinical-electrophysiologic-ultrasound correlations. 4th ed. Elsevier; 2020.

Figura 3.6: Preston D, Shapiro B. Electromyography and neuromuscular disorders: clinical-electrophysiologic-ultrasound correlations. 4th ed. Elsevier; 2020.

Figura 3.7: Preston D, Shapiro B. Electromyography and neuromuscular disorders: clinical-electrophysiologic-ultrasound correlations. 4th ed. Elsevier; 2020.

Figura 3.8: Kanagasabai K. Ultrasound of median nerve in the diagnosis of carpal tunnel syndrome—correlation with electrophysiological studies. Indian J Radiol Imaging. 2022. doi:10.1055/s-0041-1741088

Figura 3.9: Preston D, Shapiro B. Electromyography and neuromuscular disorders: clinical-electrophysiologic-ultrasound correlations. 4th ed. Elsevier; 2020.