



DEPARTMENT OF  
INFORMATION  
ENGINEERING  
UNIVERSITY OF PADOVA



UNIVERSITÀ DEGLI STUDI DI PADOVA

FACOLTÀ DI INGEGNERIA

DIPARTIMENTO DI INGEGNERIA DELL'INFORMAZIONE

CORSO DI LAUREA TRIENNALE IN

INGEGNERIA BIOMEDICA

TESI DI LAUREA

**LARS® (Ligament Augmentation & Reconstruction  
System): tecniche per la ricostruzione dei legamenti del  
ginocchio.**

*Relatore:* Prof. Andrea Bagno

*Laureando:* Stefano Bellin

A.A. 2010/2011

*“ Vivi come se dovessi morire domani.  
Impara come se dovessi vivere per  
sempre.”*

*M. Gandhi*

## **INDICE**

<i>Abstract</i> .....	4
<i>Capitolo 1: Introduzione</i> .....	5
<i>Capitolo 2: Anatomia ed articolazione del ginocchio</i> .....	7
<i>Capitolo 3: La struttura dei legamenti</i> .....	13
<i>Capitolo 4: Le patologie del ginocchio</i> .....	16
4.1: Le lesioni a livello osseo e meniscale .....	16
4.2: Le lesioni ai legamenti del ginocchio .....	18
<i>Capitolo 5: Gli approcci terapeutici: le tecniche di ricostruzione dei legamenti</i> .....	23
5.1: Autograft .....	26
5.2: Allograft .....	28
5.3: Legamenti artificiali .....	29
<i>Capitolo 6: I legamenti artificiali</i> .....	30
<i>Capitolo 7: Studio su un campione di pazienti</i> .....	35
<i>Capitolo 8: Differenze riscontrate con le varie tecniche</i> .....	41
<i>Capitolo 9: Conclusioni</i> .....	44
<i>Allegati</i> .....	46
<i>Bibliografia</i> .....	49
<i>Ringraziamenti</i> .....	50

## **Abstract**

La rottura dei legamenti del ginocchio è l'evento traumatico che più colpisce questa articolazione.

Al giorno d'oggi, la chirurgia del ginocchio con le innovative tecniche d'intervento mininvasive riesce a riportare il ginocchio ad una condizione di normalità nel caso di questi eventi traumatici.

La ricerca, compiendo passi da gigante ha fatto in modo di metter di fronte il chirurgo a tecniche sempre più all'avanguardia; la più innovativa è sicuramente quella riguardante la sostituzione del legamento lesionato con uno derivato da sintesi: il LARS®.

Lo studio biomeccanico dei materiali impiegati, unito agli studi clinici, ha consentito una significativa evoluzione di questa tecnica all'inizio abbandonata per l'alto tasso di fallimenti.

In questa tesina, nei primi tre capitoli, viene descritto anatomicamente il ginocchio entrando nello specifico dei legamenti; si passa poi ad analizzare nel quarto capitolo i meccanismi di trauma e rottura delle componenti del ginocchio; nel quinto capitolo, si illustrano i vari approcci terapeutici e chirurgici.

Infine, negli ultimi capitoli, si presenta il legamento artificiale in termini di composizione, caratteristiche biomeccaniche misurate in laboratorio e tecnica di impianto nel paziente. A concludere, viene ripreso uno studio tratto dalla letteratura internazionale, che mira ad evidenziare i risultati di uno studio su pazienti operati con la tecnica LARS®.

## **1. Introduzione**

Il ginocchio è una delle articolazioni più importanti del corpo umano poiché sorregge il peso ed aiuta la deambulazione creando stabilità.

Patologie o lesioni ad una parte di esso provocano una serie di problemi che portano, oltre ad arrecare dolore, serie complicazioni su tutto il complesso delle articolazioni basse del corpo.

Le cause più frequenti che provocano instabilità nel ginocchio sono le rotture ai legamenti. Tali lesioni, ad esempio quelle del legamento crociato anteriore e posteriore, provocano un profondo stato di precarietà nella deambulazione.

Le tecniche di chirurgia moderna, insieme alla ricerca e alla progettazione di nuove modalità di cura, mirano alla ricostruzione (nel caso di rottura) o al rafforzamento (in presenza solo di una lesione) dei legamenti.

Entrando nello specifico, le tecniche più frequenti sono tre: l'uso di graft organici autologhi (meglio conosciuto come autotrapianto), graft organici eterologhi (trapianto da cadavere) o graft sintetici LARS<sup>®</sup> (*Ligament Augmentation & Reconstruction System*).

Nei primi anni '80, quando si iniziò a diffondere l'uso dei LARS<sup>®</sup>, venivano usati legamenti artificiali di prima generazione con risultati però molto al di sotto delle aspettative. Si andava incontro nel tempo, oltre che a problemi riguardanti il rigetto (o per lo meno l'apparizione di sinoviti o versamenti) a cedimenti, eccessiva usura o addirittura rottura dell'impianto protesico, costringendo così il paziente nel giro di pochi anni ad un nuovo intervento.

Nel tempo lo studio sui legamenti e sui materiali è però molto avanzato: infatti oggi si può parlare di legamenti artificiali di seconda generazione, i quali vedono modificata la struttura anatomica e chimica, con l'utilizzo di materiali innovativi per la costruzione, come Dacron<sup>®</sup>, fibra di carbonio e Kevlar<sup>®</sup>, che oltre ad essere altamente biocompatibili, posseggono tutte le qualità e le caratteristiche meccaniche desiderate per un impianto di questo tipo.

L'obiettivo di questo studio è quello di fare un'analisi sulle varie modalità di ricostruzione, entrando nello specifico in quella che fa uso di legamenti ottenuti da sintesi, al fine di verificare se effettivamente l'impiego di questi ultimi può essere considerato una valida alternativa ai legamenti organici sia sul piano dell'affidabilità, sui

tempi per la riabilitazione, sulla durata e sull'usura dell'impianto.

In particolare, prendendo spunto dalla letteratura internazionale e da studi effettuati su campioni di pazienti, poter arrivare a conclusioni che possano incoraggiare, con dati tecnici e statistici alla mano, l'uso di questa metodologia d'impianto, basandosi sull'efficacia dell'impianto protesico e sulle indicazioni di trattamento.

## 2. Anatomia ed articolazione del ginocchio

Il ginocchio è l'articolazione intermedia dell'arto inferiore. Il suo normale movimento prevede sei gradi di libertà (tre traslazioni e tre rotazioni) che rendono la cinematica di quest'articolazione molto complessa[1]. La complessità deriva dalla necessità di consentire ampia motilità tra femore e tibia durante la marcia, garantendo allo stesso tempo la stabilità durante il carico.

Il ginocchio normale ha una motilità compresa tra 0° e 140° in flessione ed estensione e una minima motilità in varo-valgo (3°- 4°)[2]. È formato principalmente da due sistemi articolari: l'articolazione femoro-tibiale e l'articolazione femoro-rotulea.

L'articolazione femoro-tibiale (Figura 1) è formata dall'estremità distale del femore che si allarga costituendo i due condili, laterale e mediale, che sono sezioni di ellissoidi asimmetrici, separati dalla fossa intercondiloidea. Ai lati dei condili vi sono due sporgenze, gli epicondili, i quali, a differenza degli altri, non sono superfici articolari del femore. I due condili femorali si articolano con la tibia a livello del piatto tibiale, dove si trovano due cavità, una interna ed una esterna, separate dalle spine tibiali. Tra queste superfici articolari, non perfettamente congruenti, s'interpongono i menischi, due formazioni fibro-cartilaginee semilunari il cui spessore diminuisce procedendo dall'esterno verso l'interno[1].

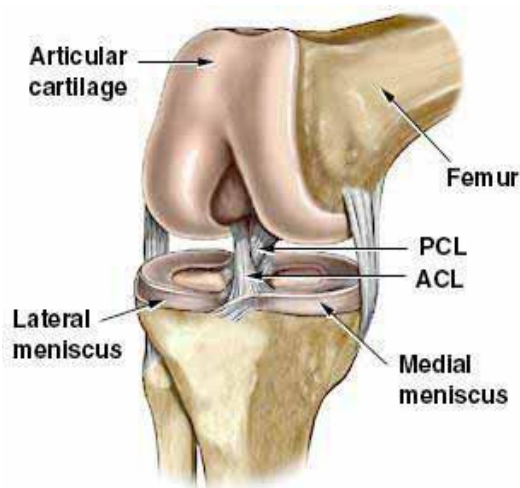


Figura 1: l'articolazione femoro-tibiale.

L'articolazione femoro-tibiale è stabilizzata da quattro legamenti: il legamento crociato

anteriore (LCA), il legamento crociato posteriore (LCP), il legamento collaterale mediale e il legamento collaterale laterale, i quali forniscono la stabilità antero-posteriore, medio-laterale e rotazionale.

L'articolazione femoro-rotulea (Figura 2) è invece costituita dalla troclea femorale, che è una cavità situata anteriormente tra i due condili e dalla faccia posteriore della rotula.

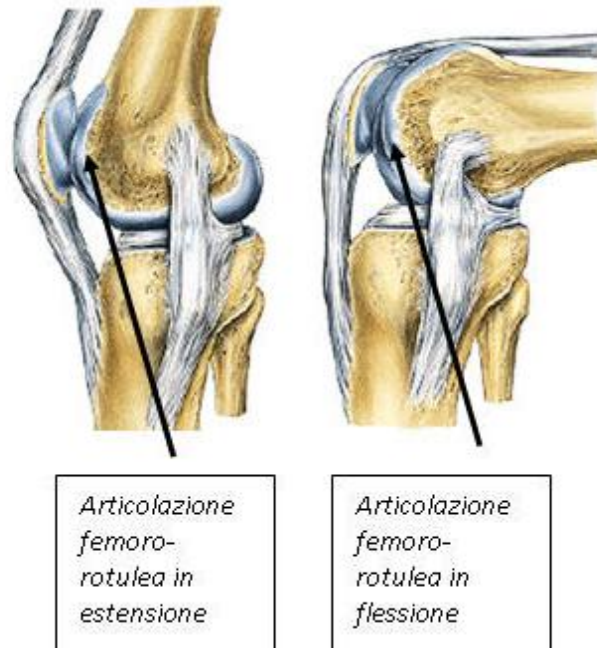


Figura 2: l'articolazione femoro-rotulea.

L'articolazione del ginocchio è ricoperta interamente dalla capsula articolare, che insieme ai muscoli ed ai legamenti ne assicura la stabilità. Questo sistema stabilizzante è diviso in 5 compartimenti: anteriore, posteriore, mediale, laterale e centrale.

Il compartimento anteriore (Figura 3) è costituito dalla capsula anteriore, dalla rotula e dal tendine rotuleo che rappresentano l'espansione distale del muscolo quadricipite (costituito dal muscolo vasto laterale, dal vasto intermedio, dal vasto mediale e dal muscolo retto anteriore)[1]. I 4 capi del quadricipite femorale convergono inferiormente andando a formare un robusto tendine (tendine quadricipite). Esso arriva alla rotula, dove si attacca al livello della base, dei margini e della faccia anteriore per poi proseguire verso il basso andando a formare il tendine rotuleo. Questo è un robusto fascio appiattito, lungo 5 cm circa, che inizia dal limite dei margini della rotula e dalla depressione rugosa presente nella sua superficie posteriore. Distalmente si inserisce



sulla tuberosità tibiale anteriore. Le fibre più superficiali sono una continuazione di quelle del tendine quadricipite femorale, mentre quelle laterali e superficiali formano delle espansioni che, fondendosi con la capsula danno vita ai retinacoli mediale e laterale della rotula.

La superficie posteriore del tendine rotuleo è separata dalla membrana sinoviale dell'articolazione da un cuscinetto adiposo chiamato “*Corpo di Hoffa*”, che riempie lo spazio tra i condili femorali ed il tendine rotuleo e modifica la forma in base al movimento dell'articolazione.

La parte anteriore della capsula fibrosa è formata anche da fibre tendinee dei muscoli vasti che decorrono obliquamente in basso attraverso la rotula fino al retinacolo controlaterale[3].

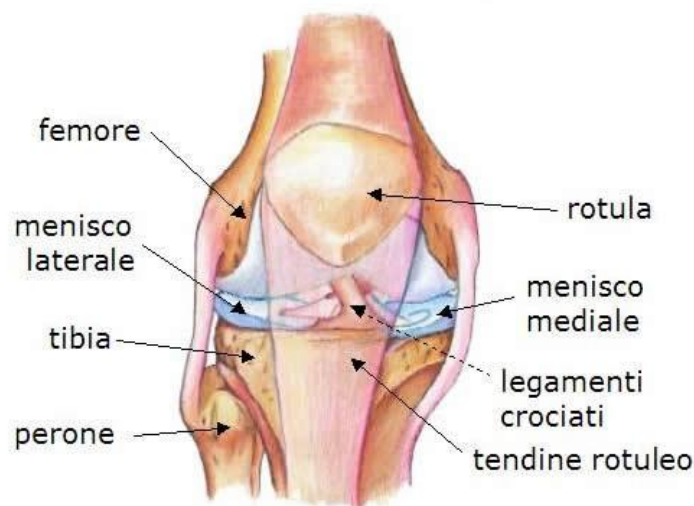


Figura 3: il compartimento anteriore.

Il compartimento posteriore (Figura 4) è costituito dalla capsula posteriore, che assicura la stabilità del ginocchio in estensione, e dal muscolo gastrocnemio con le due espansioni tendinee del muscolo gemello mediale e laterale, che flettono il ginocchio e contrastano lo scivolamento anteriore del piatto tibiale[1]. La porzione posteriore della capsula fibrosa è una struttura composta e non uniforme.

Le fibre capsulari s'intersecano sul femore subito sopra i condili e sulla linea intercondiloidea e, spostandosi verso il basso, s'inseriscono sul margine posteriore della parte superiore della tibia. La regione centrale di questa porzione è rinforzata da un'espansione del tendine del muscolo semimembranoso che si dirige verso l'alto e

lateralmente, formando il legamento popliteo obliquo. La porzione latero-inferiore della regione posteriore dell'articolazione è rinforzata dal legamento popliteo arcuato, che si espande sul retro della capsula[3].

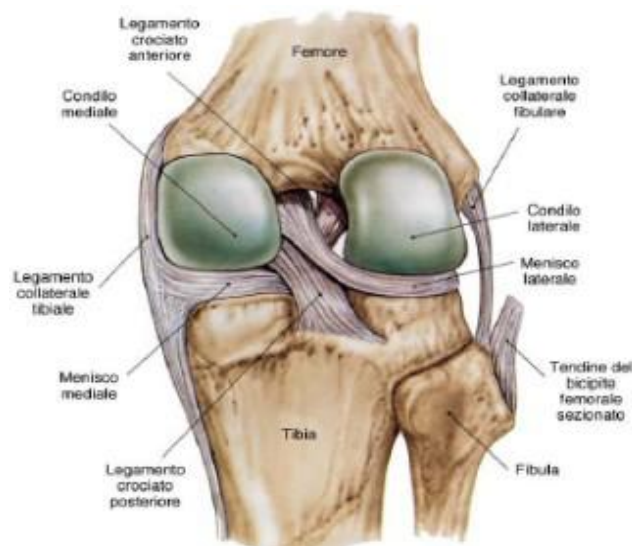


Figura 4: il compartimento posteriore.

Il compartimento mediale è costituito dalla capsula interna, dal legamento collaterale mediale e dalla zampa d'oca, la quale a sua volta è formata dai tendini dei muscoli semitendinoso (lungo muscolo fusiforme che va dall'ischio alla tibia), gracile e sartorio[1]. Il muscolo semitendinoso, contraendosi, estende la coscia sul bacino e flette la gamba sulla coscia ruotando medialmente; se invece fa perno sulla gamba estende il bacino sulla coscia. Il muscolo gracile è un muscolo lungo nastriforme che decorre lungo la faccia mediale della coscia, estendendosi dal bacino alla tibia; contraendosi, adduce la coscia quando questa è in estensione, flette la gamba sulla coscia e la ruota medialmente. Tali muscoli si comportano come flessori ed intrarotatori del ginocchio. Questo sistema ha il compito di controllare il valgismo del ginocchio (ossia lo storcere delle gambe verso l'esterno)[3].

Il compartimento laterale è costituito dalla capsula esterna, dal legamento collaterale laterale, dal tendine del muscolo popliteo e dal tendine bicipite femorale. Il tendine del muscolo popliteo determina una debole flessione del ginocchio ed un'intrarotazione della gamba, mentre il tendine del muscolo bicipite femorale flette e ruota esternamente

la gamba e col suo breve capo permette l'extrarotazione del ginocchio a gamba estesa. Tale sistema controlla invece il varismo del ginocchio (ossia lo storcersi delle gambe verso l'interno).

Il compartimento centrale, detto anche pivot centrale (Figura 5), rappresenta il fulcro del movimento del ginocchio ed è costituito dai legamenti crociati, così chiamati poiché si incrociano nei piani trasverso, frontale e sagittale. Tale compartimento stabilizza il ginocchio in senso antero-posteriore e limita la rotazione tibiale interna ed esterna. In particolare, il Legamento Crociato Anteriore (LCA), che si origina dall'eminanza intercondiloidea della tibia, si estende poi verso l'alto e all'indietro fino alla faccia posteriore della faccia mediale del condilo laterale, opponendosi all'iperestensione del ginocchio e allo scivolamento anteriore del piatto tibiale. Il Legamento Crociato Posteriore (LCP), che si origina da dietro l'eminanza intercondiloidea della tibia e decorre fino alla faccia laterale del condilo femorale mediale, ha come funzione principale il controllo dello scivolamento posteriore del piatto tibiale[1][3].

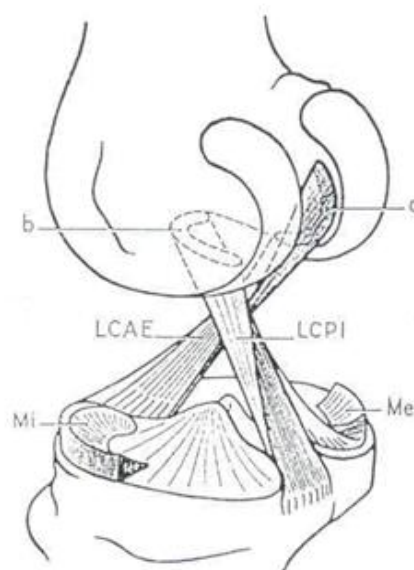


Figura 5: il pivot centrale.

Bisogna precisare però che le superfici articolari del ginocchio non sono tra loro concordanti, poiché i condili femorali sono due semisfere, mentre il piatto tibiale è una superficie piana. Questa incongruenza è compensata dalla presenza dei menischi interarticolari. I menischi (Figura 6) mediale e laterale contribuiscono assieme alle

strutture sopra descritte, alla formazione rispettivamente del compartimento mediale e di quello laterale del ginocchio.

Trattasi di due semianelli di fibrocartilagine a sezione triangolare, situati tra i condili femorali ed i piatti tibiali, il cui spessore diminuisce dall'esterno verso l'interno. Questi due semianelli sono interrotti a livello dei tubercoli intercondiloidei, assumendo una forma simile ad una "C". Il menisco mediale si presenta come una "C" aperta, quello laterale come una "C" quasi chiusa ad anello. Ogni corno (estremità), è fissato sul piatto tibiale. I due corni anteriori sono uniti tra loro dal legamento trasverso.

Dal corno posteriore del menisco laterale, si distaccano i legamenti di Wrisberg e di Humperly, rinforzi del LCP, che terminano con esso sul condilo femorale mediale. Come funzioni principali, oltre che a migliorare la congruenza articolare, i menischi servono a trasmettere e ripartire le sollecitazioni, proteggere le superfici articolari e partecipare alla stabilità del ginocchio insieme all'apparato capsulo-legamentoso[1][3].

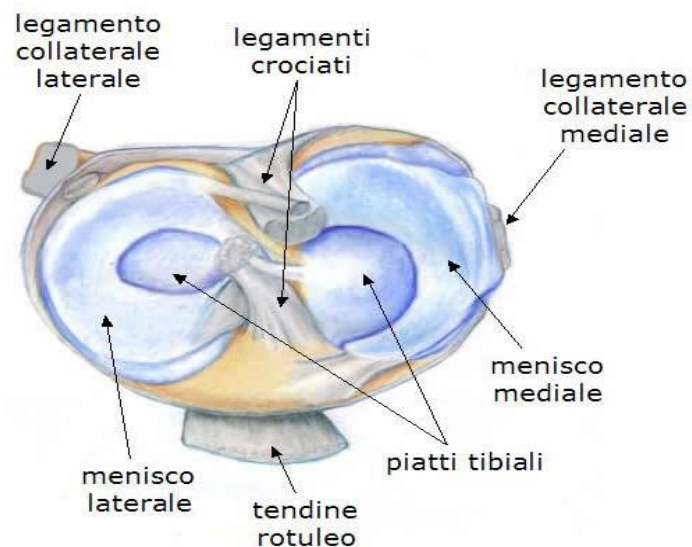


Figura 6: il sistema meniscale.

### **3. La struttura dei legamenti**

I legamenti sono robuste strutture fibrose che collegano tra loro due ossa o due parti dello stesso osso. I legamenti hanno funzione stabilizzatrice, impediscono cioè che particolari movimenti o forze esterne derivanti da traumi alterino la posizione delle strutture ai quali sono collegati. Macroscopicamente i legamenti sono organizzati in cordoni o fasci di fibre con diametro, inserzione ossea ed orientamento spaziale diversi gli uni dagli altri. Microscopicamente i legamenti sono costituiti da fibroblasti, fibrociti, collagene di tipo I, elastina, GAG, enzimi, glicoproteine e per il 70% da acqua. I fibroblasti presiedono alla sintesi della matrice extracellulare, quindi delle fibre di collagene ed elastina e dei proteoglicani. Nei legamenti, i fibrociti hanno l'asse maggiore orientato parallelamente ai fasci della matrice extracellulare e sono più numerosi che nei tendini; l'acqua, trattenuta dai proteoglicani assicura resistenza alla compressione ed alla distrazione del legamento.

Il movimento articolare produce un aumento di carico sul legamento con distensione iniziale della componente non fibrillare, a cui segue la distensione di un numero sempre crescente di fibre; l'interruzione dello stress determina il ritorno allo stato iniziale. Si comporta quindi come un ammortizzatore, inoltre se sottoposto a sollecitazioni ripetute e progressivamente crescenti si rinforza, ossia aumenta la resistenza alla rottura.

I legamenti assicurano con la loro presenza il mantenimento di una pressione endoarticolare ideale per la lubrificazione della cartilagine ialina delle epifisi da parte del liquido sinoviale[1].

All'interno del ginocchio (Figura 7) si trovano i legamenti crociati (anteriore e posteriore, Figura 8) e i legamenti collaterali (mediale e laterale).

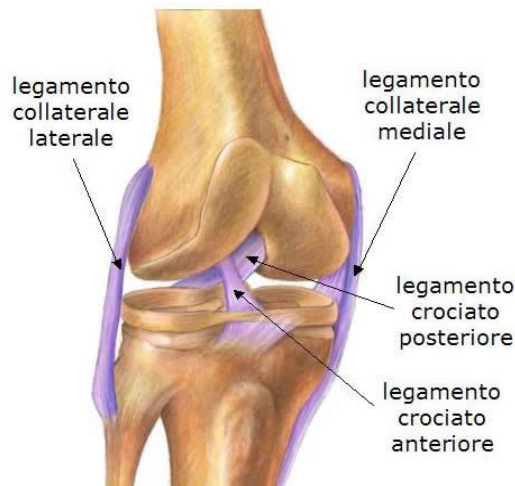


Figura 7: i legamenti del ginocchio.

Il legamento crociato anteriore (LCA) è un legamento robusto, intra-articolare e rivestito dalla membrana sinoviale. Parte dall'eminanza intercondiloidea della tibia e si estende verso l'alto e indietro fino alla parte posteriore della faccia mediale del condilo femorale laterale. Tra i due crociati è il più lungo: misura infatti mediamente 3,3 cm. È costituito da 2 fasci: quello postero-laterale più sottile e quello antero-mediale più lungo nel suo tragitto orizzontale. Questi fasci sono entrambi in tensione massima in prossimità dell'estensione, anche se hanno stati tensionali diversi in base al grado di flessione del ginocchio.

Il legamento crociato anteriore è innervato dal nervo sciatico popliteo interno; al suo interno si trovano numerosi meccanorecettori. Quest'ultimi sono sensibili a variazioni di ampiezza e di velocità nei movimenti. La resistenza del legamento non è costante: in particolare si riduce con l'aumentare dell'età ed aumenta con l'incremento della velocità di mobilità. Il LCA è la guida meccanica del movimento articolare, è una valida difesa meccanica nei confronti delle sollecitazioni a cui è sottoposto il ginocchio e rappresenta un sistema di percezione del movimento e della posizione della gamba nello spazio[1][4][5].

Il legamento crociato posteriore (LCP) è il principale stabilizzatore per la traslazione posteriore della tibia sul femore, si trova dietro il legamento crociato anteriore tra i due condili femorali ed unisce la tibia col femore. Il LCP è fondamentale nel controllo della rotazione e durante l'estensione riduce lo spostamento posteriore della tibia rispetto ai condili femorali[5].

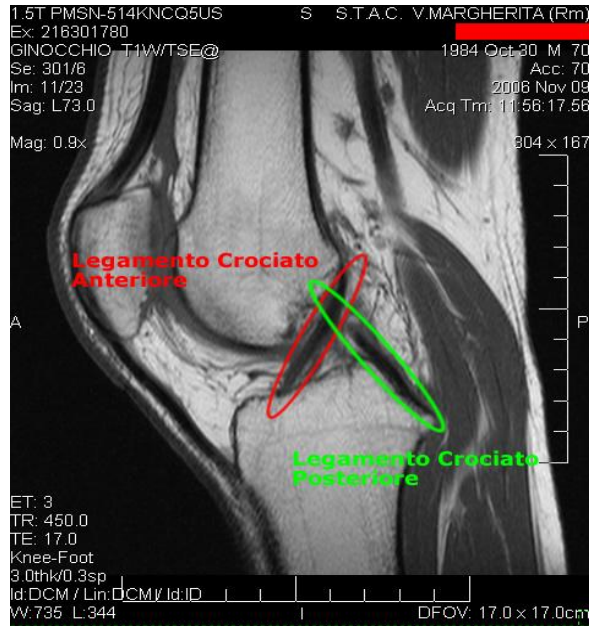


Figura 8: i legamenti crociati.

Esternamente al ginocchio vi sono due legamenti: il legamento collaterale laterale (LCL) ed il legamento collaterale mediale (LCM). Il legamento collaterale laterale ha origine nell'epicondilo laterale del femore e si inserisce nella parte esterna della testa fibulare, ed ha una forma simile ad una corda. È diviso in uno strato profondo ed uno superficiale e non si unisce alla capsula o al menisco.

Il legamento collaterale mediale parte dalla faccia esterna del condilo mediale e si inserisce sull'area laterale della tibia. Il legamento collaterale mediale è molto più sottile e più lungo del legamento collaterale laterale, ha una forma a banda elastica, si trova all'interno della capsula ed è collegato al menisco mediale.

I collaterali sono importanti perché bloccano i movimenti di inclinazione laterale della tibia sul ginocchio, infatti le estremità dei due legamenti raggiungono la massima tensione a ginocchio esteso, mentre durante la flessione si allentano.

Altri legamenti minori, ma non meno importanti, sono il legamento trasverso (il quale ha il compito di unire i menischi e il menisco mediale con l'area intercondiloidea), i legamenti alari, che si trovano ai lati della rotula, il cui compito è quello di impedire un eccessivo spostamento laterale della patella e nella parte posteriore del ginocchio il legamento menisco-femorale posteriore che collega queste due strutture ed è orientato obliquamente[4][5].

#### 4. Le patologie del ginocchio

Il ginocchio è un'articolazione sottoposta a carico e quindi suscettibile di varie situazioni patologiche, sia traumatiche che degenerative. Le patologie del ginocchio si manifestano nel paziente sotto forma di diversi sintomi: i più frequenti sono gonfiore, dolore, debolezza, rigidità o addirittura blocco. Data la complessità dell'articolazione, è utile precisare quali parti possono essere interessati dalle diverse patologie.

##### 4.1 Le lesioni a livello osseo e meniscale

A livello osseo, le lesioni si possono manifestare a seguito di un grosso trauma (per esempio una caduta) o per malattie (quali la osteoporosi), nella rotula, nel piatto tibiale e nei condili femorali.

La frattura della rotula (Figura 9) è causata da traumi diretti; essa può rompersi in diverse maniere: trasversalmente (si ha la scomposizione: il segmento tibiale resta attaccato alla tibia attraverso il legamento rotuleo, mentre il segmento prossimale viene trascinato verso l'alto a causa della forte contrazione del quadricipite), longitudinalmente (non sono quasi mai fratture scomposte, poiché il tendine del quadricipite tiene vicini i frammenti di osso) ed infine in modo stellare (avviene lo scoppio dell'osso che si riduce in piccoli frammenti). In ogni caso la rottura della rotula crea sempre versamento di sangue nel ginocchio e lesione della pelle.

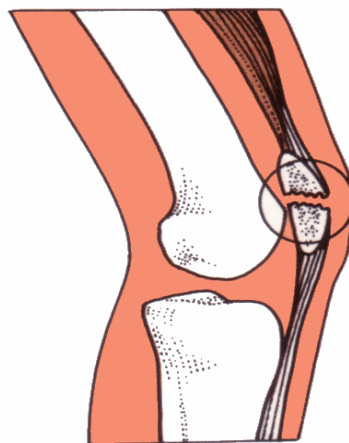


Figura 9: esempio di rottura della rotula.

La frattura del piatto tibiale (Figura 10) è causata da traumi diretti, quali una forte distorsione oppure una violenta caduta in piedi; è un tipico esempio di danno dovuto



allo schiacciamento dell'osso, poiché in quella zona presenta una struttura spugnosa. Per risanare la frattura, si deve ricorrere all'intervento chirurgico in artroscopia con l'impianto di viti e placche, dopo un processo di riduzione della rottura.

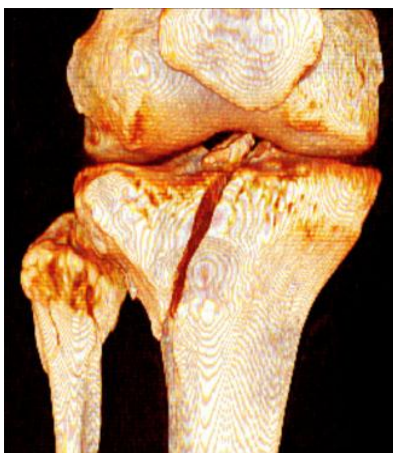

Figura 10: frattura del piatto tibiale.

Le fratture dei condili femorali possono causare la deviazione dell'asse del ginocchio, con problemi riguardanti la deambulazione e il carico. Vanno curate, come per quelle al piatto tibiale, con l'intervento chirurgico.

Un'altra parte del ginocchio soggetta a lesioni è il menisco (Figura 11); le lesioni al menisco possono essere o di tipo traumatico, dovute in genere a forti distorsioni o iperestensioni della gamba (come ad esempio un calcio a vuoto), oppure a fattori quali l'età ed il peso (soggetti anziani e sovrappeso sono molto più soggetti a lesioni di questo tipo).

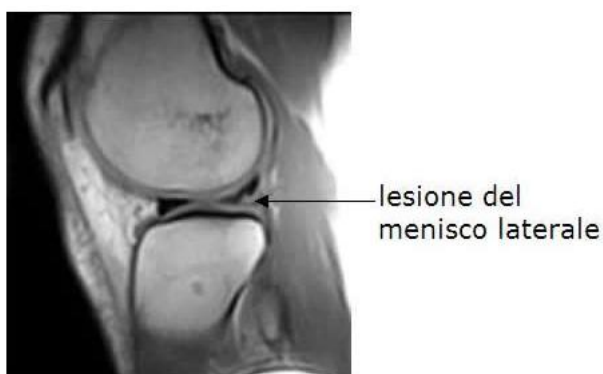

Figura 11: lesione del menisco.

Infine, un altro tipo di tessuti che possono subire lesioni sono i tendini ed i legamenti;

quest'ultimi, in particolare se danneggiati, possono destabilizzare in modo molto grave tutta l'articolazione, la quale creerebbe scompenso in tutto l'arto inferiore e provocherebbe problemi nella deambulazione[6].

#### **4.2 Le lesioni ai legamenti del ginocchio**

L'evento traumatico acuto nei legamenti si può classificare in contusione (trauma diretto e trauma indiretto) e distorsione (intra/extra rotazione, varo/valgo rotazione, complessa). Prima di proseguire è necessario fare un richiamo alle proprietà meccaniche dei legamenti, i quali sono tessuti molli che, come i tendini sono formati principalmente da fibrille di collagene ed elastina. Le fibrille di collagene (Figura 12) mostrano un andamento ondulatorio periodico che induce significativa influenza sul comportamento meccanico. L'orientazione spaziale delle fibre rappresenta un termine ulteriore da considerare ai fini della valutazione della caratterizzazione meccanica, perché hanno un comportamento anisotropo.




Figura 12: fibrille di collagene.

A differenza dei tendini, i legamenti possiedono una percentuale di matrice proteoglicanica maggiore, ma le fibre di collagene sono in minor percentuale di volume e più disorganizzate. Come particolarità, essendo tessuti molli, hanno comportamento sia non lineare (Figure 13 e 14) che visco-elastico.

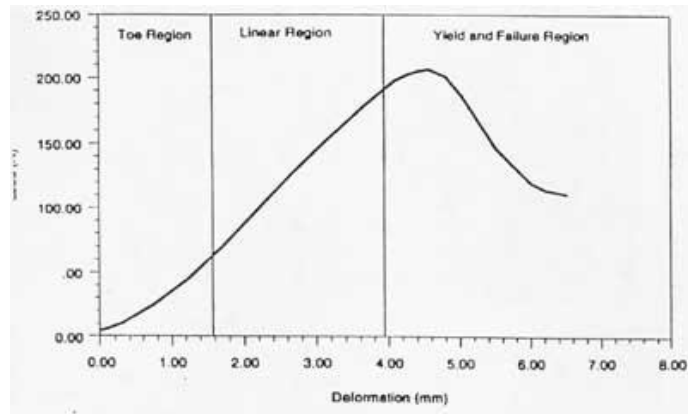


Figura 13: tipica curva *stress/strain*.

Ci sono tre principali zone della curva *stress/strain*: la “*Toe region*” (zona non lineare), la “*Linear region*” (zona lineare) e la “*Yield and Failure region*” (zona di fallimento o rottura). La maggior parte dei legamenti si colloca a cavallo tra la zona non lineare e la zona lineare, costituendo una curva *stress/strain* non lineare, in quanto la pendenza nella “*Toe region*” è diversa da quella della “*Linear region*”.

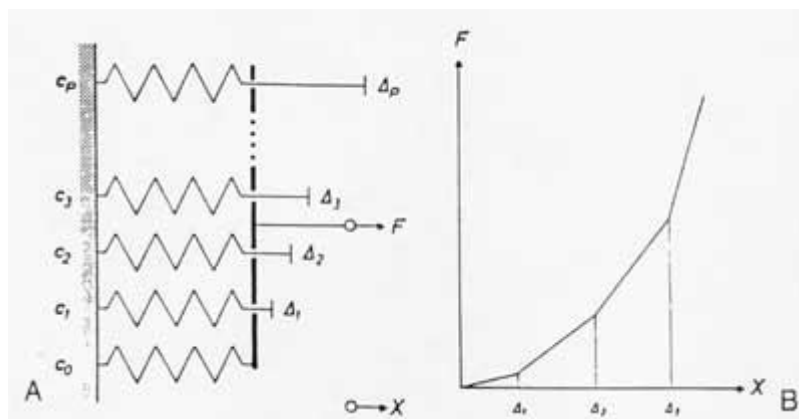


Figura 14: rappresentazione semplificata della non linearità.

In Figura 14 è rappresentato un modello semplificato del concetto di non linearità. Funziona come per una molla, che se allungata fino al limite vedrà aumentare la sua rigidità. Questo può essere visto facilmente se l'effettiva rigidità del legamento è modellata usando il modello di Voight, con ogni piccola parte della fibrilla che contribuisce alla rigidità complessiva. Come ogni fibrilla inizia ad allungarsi, aumenterà la sua rigidità, facendo incrementare la rigidità totale del legamento.

Un altro aspetto importante dei legamenti è la visco-elasticità, che mette in evidenza la

relazione *stress/strain* in funzione del tempo di applicazione e dello spostamento di un carico. Ci sono due tipi principali di comportamento visco-elastico: il primo è il *creep* (Figura 15), che è un aumento della deformazione sotto l'effetto di un carico costante ed è in contrasto con quello di un materiale elastico poichè non presenta incremento di deformazioni a seconda del tempo di applicazione del carico, lungo o breve che esso sia.

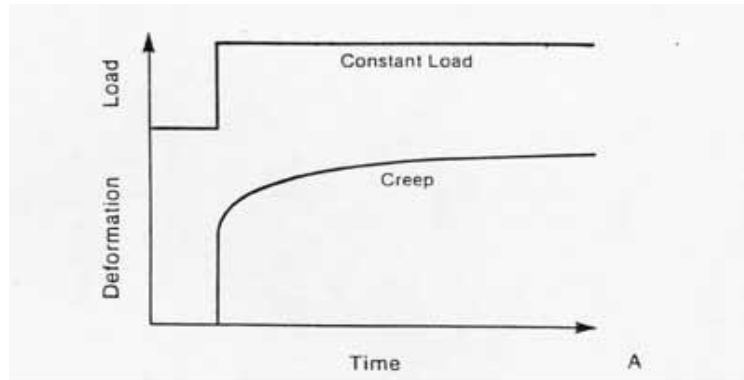


Figura 15: creep.

Il secondo tipo di comportamento è il rilassamento dello stress (Figura 16); infatti sotto una deformazione costante lo stress va via via riducendosi.

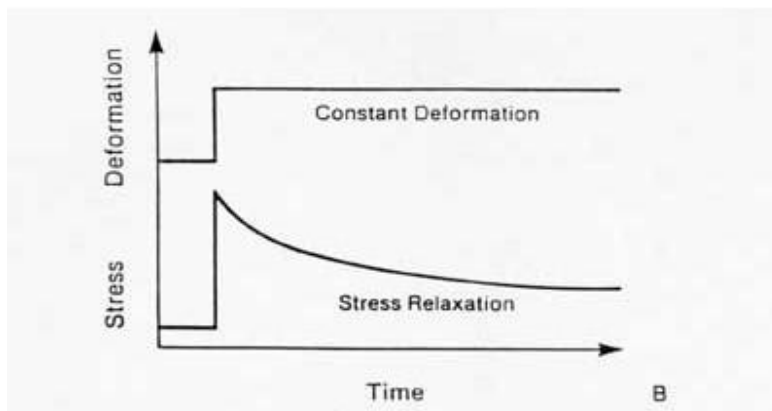


Figura 16: *stress relaxation*.

L'altra caratteristica importante di un materiale visco-elastico è l'isteresi o dissipazione di energia. Se un materiale visco-elastico viene caricato e scaricato ripetutamente la curva di scarico non seguirà la curva di carico; la differenza delle due curve rappresenta la quantità di energia che viene dissipata durante la fase di carico[7].

Fatte queste premesse, è ora possibile iniziare a vedere quali sono i tipi di lesione di un

legamento.

La distorsione è una delle cause più frequenti che può dar luogo alla lesione di un legamento. Si dividono generalmente in tre livelli di gravità: appartengono al primo grado tutte quelle distorsioni che provocano lesioni a livello microscopico nel legamento e non influenzano il ginocchio nelle funzioni principali come ad esempio sorreggere il peso. Con una distorsione di secondo grado (Figura 17) il legamento è invece parzialmente strappato ed aumenta di conseguenza l'instabilità del ginocchio nei movimenti più comuni (ad esempio quando ci si alza in piedi o durante la deambulazione); a seconda che la lesione interessi più o meno della metà delle fibre totali si parla, rispettivamente, di distorsione di secondo grado grave e lieve. Invece, una lesione di terzo grado (Figura 18) provoca la rottura completa del legamento, che può avvenire o a livello della giunzione con l'osso oppure a metà, lasciando separati i due monconi.

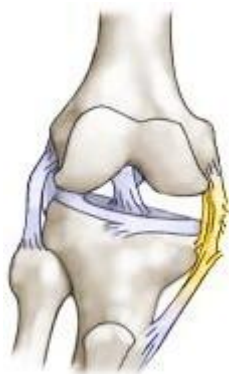

Figura 17: distorsione di secondo grado.

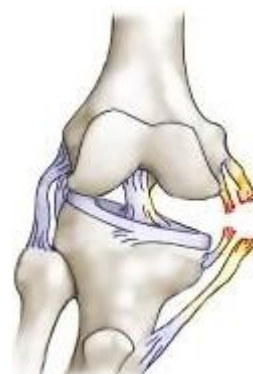

Figura 18: distorsione di terzo grado.

Visto il comportamento meccanico, i legamenti sono tanto più suscettibili a lesioni quanto più rapidamente vi sia applicata una forza. In base al tipo di movimento e al punto di applicazione della forza, la distorsione interesserà con maggiore probabilità un legamento rispetto ad un altro.

Le distorsioni a carico del legamento crociato anteriore avvengono generalmente durante le attività sportive dopo per esempio, un arresto improvviso, una torsione (sia interna che esterna), un'iperestensione (calcio a vuoto) o un violento trauma applicato all'esterno del ginocchio o sul lato interno del piede (in questo caso la lesione si associa spesso con quella del LCM). Quando una distorsione al ginocchio colpisce il legamento

crociato posteriore, lo fa come conseguenza di un trauma diretto alla parte anteriore del ginocchio. La forza dell'impatto deve essere piuttosto violenta come durante un incidente automobilistico quando il ginocchio viene sbattuto violentemente contro il cruscotto (o quando la spalla di un rugbista sbatte violentemente contro il ginocchio dell'avversario durante un placcaggio). Altre situazioni a rischio includono atterraggi violenti su ginocchio piegato. Il legamento collaterale laterale, invece, subisce molto più raramente lesioni, poiché, vista la sua posizione (ossia trovandosi nelle parti interne delle ginocchia) si trova protetto dalla gamba opposta[1][8].

## 5. Gli approcci terapeutici: le tecniche di ricostruzione dei legamenti

Quando un legamento del ginocchio viene lesionato, si manifesta una condizione di instabilità dell'articolazione inferiore. A seconda di vari fattori, quali l'età, il peso o l'attività svolta dal paziente, si decide se intervenire chirurgicamente o meno.

Per esempio, per uno sportivo che subisce una rottura di un legamento si opterà quasi sicuramente per la ricostruzione a livello chirurgico, mentre per un soggetto di mezza età, il quale svolge un lavoro sedentario che non richiede movimento, si cercherà di intervenire in diverso modo, con ad esempio un bendaggio ed un programma di rinforzo muscolare.

Le tecniche di ricostruzione chirurgica dei legamenti del ginocchio sono tre (autograft, allograft e legamento artificiale) e vengono operate solo in caso di rottura totale del legamento (in Figura 19 e Figura 20 il tipico intervento chirurgico di ricostruzione di un legamento crociato).

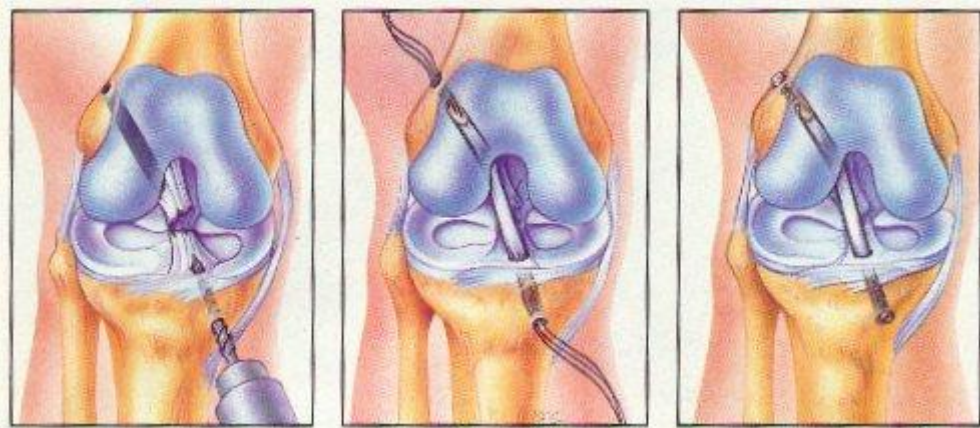


Figura 19: modalità di impianto legamentoso con tecnica chirurgica.

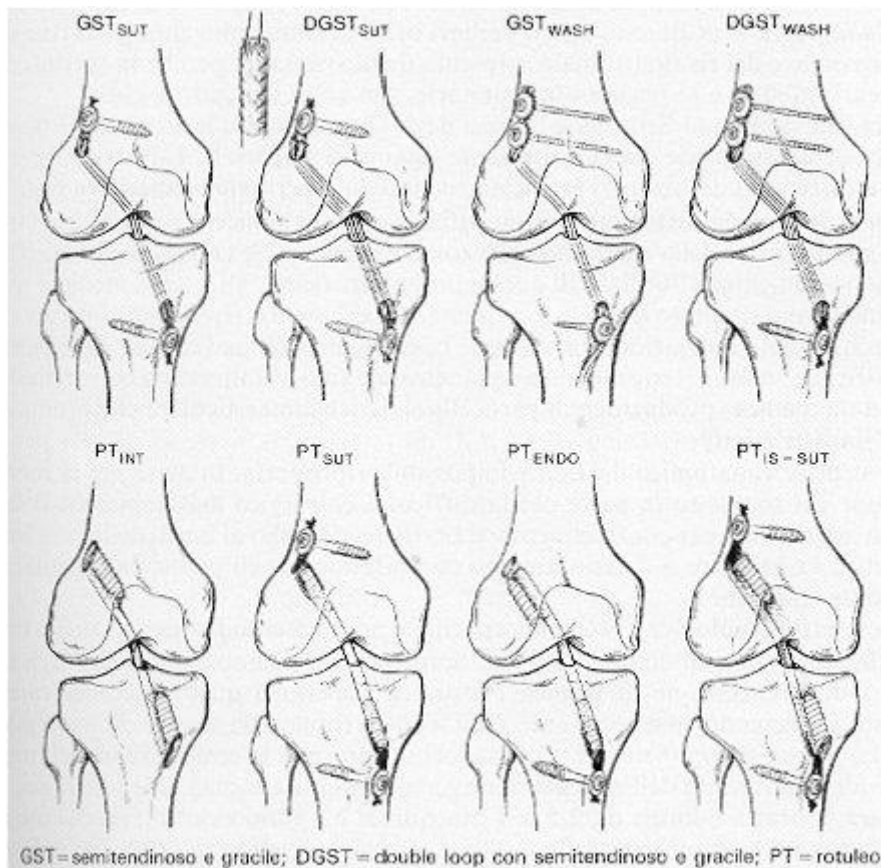


Figura 20: differenze di impianto con vari tipi di legamenti/tendini biologici.

La scelta del tipo di intervento va anche fatta esaminando i vari tipi di trauma: per una distorsione del legamento crociato anteriore, che difficilmente va incontro ad una guarigione spontanea, si sceglierà un intervento di tipo chirurgico in artroscopia. Invece per una lesione del legamento crociato posteriore (di frequenza minore rispetto alle altre lesioni legamentose), il procedimento è piuttosto complicato. Se si verifica una lacerazione isolata interna viene spesso tentato un trattamento conservativo, con attenzione particolare al rinforzo del muscolo quadricipite; in caso invece di avulsione ossea (distacco del piccolo segmento osseo in cui si inserisce), si procede all'ancoraggio chirurgico a cielo aperto tramite vite o sutura.

Per le lesioni al legamento collaterale mediale si sceglie il trattamento conservativo con immobilizzazione con tutore, terapia fisica e riabilitazione; infatti il LCM tende a cicatrizzare spontaneamente, visto che è un legamento altamente vascolarizzato. Solo per lesioni gravi (di terzo grado), viene scelto l'intervento chirurgico di rinforzo o suturazione.



Infine, per le distorsioni del legamento collaterale laterale viene scelto un trattamento conservativo come per il LCM (essendo anch'esso altamente vascolarizzato tende a cicatrizzare spontaneamente); solo per lesioni di terzo grado viene scelto l'intervento chirurgico di suturazione o rinforzo con allotrapianto o con tendine di muscoli ischiocrurali[8].

Altro aspetto importante da analizzare è la tipologia di viti usata per fissare l'impianto nel caso di intervento chirurgico. I dispositivi di fissaggio dell'innesto erano fabbricati in passato con materiali metallici e polimerici non biorassorbibili. Questi dispositivi sono spesso difficili da rimuovere e, se è necessaria la revisione della ricostruzione del legamento è quasi impossibile evitarli. Inoltre, la valutazione delle lesioni dei tessuti molli tramite risonanza magnetica dopo l'uso di un materiale metallico è difficoltosa. La stabilizzazione dei tessuti molli a livello della rima articolare, che fornisce un costrutto più rigido, è ostacolata da problemi relativi alla rottura dell'innesto a causa delle viti di metallo a interferenza. L'uso di dispositivi di sintesi biorassorbibili, come le viti a interferenza, può potenzialmente eliminare alcuni di questi problemi.

Attualmente sono disponibili svariati tipi di viti, che variano nella composizione. Le viti a interferenza biorassorbibili devono mantenere la loro integrità strutturale durante il periodo che va dalla stabilizzazione iniziale fino all'integrazione ossea dell'innesto. Tali impianti (per esempio quelli per la ricostruzione del LCA) devono resistere ad un carico stimato di 500 N per le attività quotidiane. Per questo la maggior parte delle viti sul mercato sono prodotte con PLLA (acido L-polilattico) o con un copolimero con un'emivita più lunga. Con le viti a interferenza biorassorbibili sono possibili risultati clinici eccellenti, sebbene non vi sia consenso riguardo al fatto che la resistenza biomeccanica sia la stessa tra fissazione con vite di metallo o con vite biorassorbibile. Gli svantaggi delle viti a interferenza biorassorbibili riguardano i problemi relativi al drenaggio sterile, alla formazione di cisti, alla mancanza completa di crescita ossea all'interno del difetto, alla perdita precoce della resistenza in conseguenza dell'idrolisi e alla rottura intraoperatoria del mezzo di sintesi, ma non portano a complicanze correlate alla frammentazione per usura, alla tossicità, alla allergicità od all'osteolisi[10].

## 5.1 Autograft

L'autograft (meglio conosciuto come autoinnesto o autotrapianto) è una tecnica di ricostruzione legamentosa che prevede il prelievo di un componente con caratteristiche analoghe a quelle del tessuto interessato dal soggetto stesso e viene innestato al posto di questo. Il maggior impiego dell'autograft è per la lesione dei legamenti crociati. Il prelievo dei tendini (il terzo medio del tendine rotuleo o il semitendinoso-gracile) può essere effettuato eseguendo un'incisione verticale od obliqua in corrispondenza della proiezione cutanea della zampa d'oca. Una volta incisa la fascia del sartorio con i tendini del gracile e del semitendinoso ancora adesi, si ribaltano i semimuscoli in modo da evidenziare singolarmente il tendine gracile e il semitendinoso. Con uno strumento di smusso si procede a separare prima il semitendinoso e poi il gracile dalla fascia del sartorio. Una volta afferrati i margini liberi distali dei due tendini, si procede con uno strumento smusso per liberare completamente i due tendini dalla sottostante fascia del sartorio. Si procede poi a saturare i margini liberi. A questo punto, si possono prelevare mediante l'uso di un *tendon-stripper* (Figura 21), chiuso o aperto a seconda delle esigenze del chirurgo, prima il gracile e poi il semitendinoso.

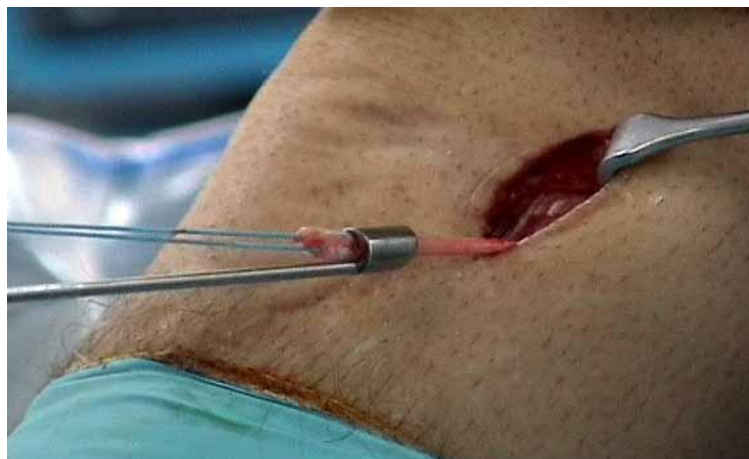

Figura 21: *tendon-stripper*.

Il *tendon-stripper* deve avanzare lentamente con piccoli movimenti rotatori all'interno della coscia; nel caso in cui incontri difficoltà nell'avanzare, è opportuno ritrarlo ed effettuare una dissezione accurata del tendine eliminando le aderenze. La loro mancata rimozione può causare la precoce amputazione del tendine.

Si preparano poi i tendini prelevati tramite un "*graft master*". Il tessuto muscolare

presente viene rimosso mediante l'uso di una forbice smussa o di uno scolla-periostio. Le due estremità di ogni tendine vengono tubularizzate mediante l'uso di un filo da sutura. A questo punto si procede a disporre l'uno sull'altro i due tendini, si piegano attorno ad un filo, facendo in modo che il semitendinoso abbracci il gracile; si misura il diametro del neo-legamento e quindi, dopo aver duplicato i due tendini, si passa a pre-tensionare il costruito ottenuto, sull'apposito “*graft master*”.

Il trapianto viene fatto passare attraverso due tunnel ossei, uno femorale e uno tibiale. Il tunnel tibiale si ottiene mediante perforazione dell'osso, quindi di grande importanza è l'orientamento che il chirurgo deve seguire per ottenere un foro con giusta angolazione. Quindi si usa un compasso con angolazione compresa tra i 45° e i 50°. Alla fine, si otterrà un tunnel tibiale di lunghezza media di 40-50 mm. Dal tunnel tibiale si prosegue poi costruendo il tunnel femorale. La lunghezza media del tunnel femorale è anch'essa attorno ai 40-50 mm, e il foro viene effettuato posizionando il ginocchio con un'angolazione compresa tra i 70° e i 90°. Viene quindi posizionato il trapianto nella sede anatomica e fissato con due viti.

In uno studio biomeccanico in vitro, Hamner dimostra che è necessario fornire un uguale tensione ai quattro fasci del trapianto gracile-semitendinoso, per ottenere un trapianto più forte e rigido anche rispetto al tendine rotuleo. Tuttavia, se non si riesce a fornire un'uguale tensione ai quattro fasci non si notano differenze significative rispetto alle altre metodologie di trapianto.

Tra le diverse metodologie di fissazione femorale il sistema *Endobutton* è uno dei pochi a permettere un'uguale tensione ai quattro fasci. In uno studio biomeccanico su diversi sistemi di fissazione femorale per i semimuscoli, si è dimostrato che le viti bioriassorbibili e le tecniche di fissazione con cross-pin sono i sistemi più rigidi, mentre il sistema *Endobutton* è il più resistente.

La fissazione tibiale è invece molto più problematica rispetto a quella femorale, poiché risulta più debole. Questo è dovuto per via della più bassa densità ossea in corrispondenza dell'estremità prossimale di tibia se comparata con quella distale femorale. Tra i numerosi metodi di fissazione tibiale, si preferisce il sistema BIO-INTRAFIX (Depuy-Mitek) (Figura 22). Il primo motivo è perché questo sistema ha il più alto valore di resistenza alla rottura (1309 N) e rigidità (267 N/mm); il secondo motivo è che questo è un sistema completamente all'interno del tunnel e, se

correttamente inserito non causa irritazioni cutanee e raramente richiede la rimozione. Il BIO-INTRAFIX, oltre ad essere biorassorbibile, fornisce una grande superficie di contatto tra ogni capo del trapianto e del tunnel osseo perché distende e spalma ogni singolo fascio all'interno del tunnel[9].

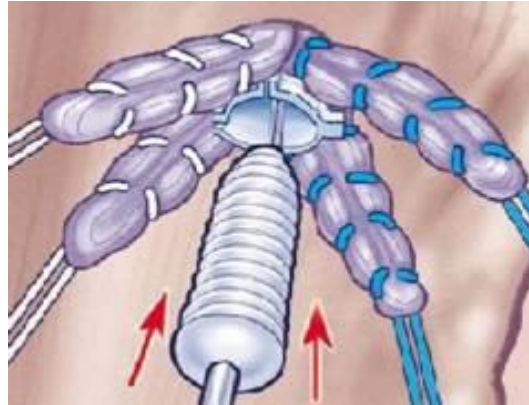


Figura 22: BIO-INTRAFIX.

Il tendine, dopo l'innesto, dovrà andare incontro ad un lento processo di legamentizzazione, che avverrà senza la possibilità di rigetto, poiché il materiale innestato è stato prelevato dal paziente stesso.

## 5.2 Allograft

L'allograft è una tecnica di ricostruzione dei legamenti del ginocchio con trapianto da donatore (cadavere). Il tendine prelevato verrà come per la tecnica dell'autograft, lavorato per renderlo fisicamente compatibile con gli spazi creati per l'innesto (Figura 23).

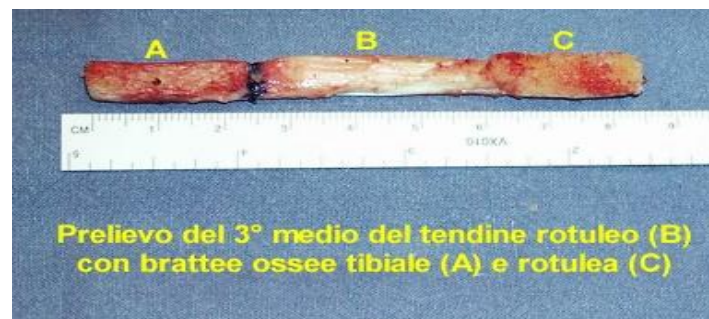

Figura 23: prelievo e preparazione dei tendini.

È scelta a seconda delle esigenze del paziente, poiché non prevede come per l'autograft

il recupero poi anche della parte interessata al prelievo. Come procedimento chirurgico è analogo a quello dell'autograft; l'unico problema (anche se con percentuali di insorgenza molto basse) è il fallimento dell'innesto a causa del rigetto.

### **5.3 Legamenti artificiali**

La tecnica prevede l'uso di legamenti artificiali LARS® (Figura 24), i quali grazie alle caratteristiche meccaniche con cui sono progettati e costruiti, sono considerati pari ai legamenti biologici in un intervento chirurgico di ricostruzione. La differenza sostanziale tra questo tipo di intervento e le altre due tecniche non sta tanto nella modalità con la quale viene svolto, ma nella riduzione dei rischi di rigetto e nella diminuzione del tempo di recupero.

Questa tecnica è molto usata al giorno d'oggi poiché è molto meno invasiva delle altre, infatti non richiede il prelievo di tendini con autotrapianto o da donatore, e quindi le operazioni da svolgere per preparare il legamento sono svolte non in sede chirurgica ma nella fase pre-intervento (un legamento artificiale è costruito in base ai diversi fattori clinici del paziente quali l'età). Presenta però degli inconvenienti che, come si vedrà successivamente ne limitano l'uso, come ad esempio la durata effettiva dell'impianto.



Figura 24: LARS® ligament.

## 6. I legamenti artificiali

Nel 1977 Jenkis e collaboratori furono i primi ad usare impianti sintetici per la ricostruzione dei legamenti in fibre di carbonio flessibili; tuttavia questo materiale, pur presentando buone caratteristiche biomeccaniche, manifestava scarsa biocompatibilità poiché, con l'usura, rilasciava particelle nell'organismo. Per risolvere il problema le fibre di carbonio furono rivestite con polimeri riassorbibili, come il copolimero di policaprolattone e acido poli-lattico. L'uso di protesi in fibra di carbonio rivestito dava buoni risultati a breve termine, diminuendo i problemi dovuti all'usura; studi clinici effettuati a medio-lungo termine invece, evidenziarono un alto tasso di fallimenti meccanici dovuti alla rottura della protesi provocata dalla scelta del materiale; infatti presentava insufficienti elasticità e resistenza alla trazione in continuo, alla deformazione, alla flessione ed alla rotazione.

Successivamente si passò, per la costruzione di tali legamenti, all'uso del Gore-Tex® (meglio conosciuto come PTFE, Figura 25), in singola fibra espansa e dopo arrotolata. Da studi effettuati su tale fibra, si è riscontrato che è 3 volte più resistente del legamento naturale ed anche più resistente ai test di fatica e rottura.



Figura 25: Gore-Tex® Ligament.

Anche il Dacron® è stato utilizzato per la ricostruzione dei legamenti: questo impianto

era costituito da 4 strisce di poliestere saldamente intrecciate ed avvolte in una guaina di tessuto vellutato intrecciato in maniera lassa e progettato appositamente per ridurre l'attrito durante i cicli e contemporaneamente dare un supporto alla ricrescita del tessuto fibroso. Il risultato alla fine, fu lo stesso dei precedenti tipi di impianto: un buon rendimento a breve termine, ma elevati tassi di fallimento dovuti alla rottura dell'impianto a medio-lungo termine.

Alla fine degli anni '80 fu sviluppato da Seedhom e Fujikawa il Leeds-Keio Artificial Ligament (Figura 26), composto da una maglia in poliestere fissata a tibia e femore con bratte ossee. Questo però fu un ennesimo fallimento, poiché studi clinici dimostrarono che solo dopo un anno dall'impianto la maggior parte delle protesi subiva un cedimento meccanico.




Figura 26: Leeds-Keio Artificial Ligament.

Già nel 1980 Kennedy et al. introdussero un nuovo concetto di legamento artificiale; svilupparono il Kennedy Ligament Augmentation Device (LAD, Figura 27), il quale non rappresenta una protesi di legamento ma solo un augmentation da usare durante la ricostruzione del legamento biologico. Il LAD è formato da una striscia intrecciata di polipropilene usata per rinforzare la zona di minor resistenza del graft biologico. Veniva usato sia nei prelievi di semitendinoso-gracile sia in quelli di tendine rotuleo. Il problema fu che questo sistema si dimostrò scarsamente biocompatibile, determinando una crescita sbagliata delle fibre di collagene autologhe ed un'inflammatione dovuta al riconoscimento di un corpo estraneo dall'organismo (sinoviti con versamento articolare). Per tali motivi l'uso del LAD fu abbandonato.



Figura 27: LAD.

Il LARS® (Ligament Augmentation & Reconstruction System) è un legamento artificiale costituito da fibre di polietilentereftalato (PET): il segmento osseo è costituito da fibre longitudinali unite tra loro da una struttura a maglia trasversale, mentre il segmento intra-articolare è composto da fibre longitudinali parallele arrotolate e piegate a 90°. Tra i vari tipi di legamenti di seconda generazione ora in commercio, è quello che si avvicina di più al legamento originale biologico quanto a caratteristiche strutturali e meccaniche[3]. La scelta del PET è stata fatta perché studi meccanici hanno dimostrato che a 22 milioni di cicli (ossia una durata media di 14 anni), non si sono presentate rotture e l'allungamento residuo era pari a solo 1,9 mm (in Figura 28 i risultati ottenuti da un test di fatica per un LARS® del tipo A.C. 80 CK.)[11].

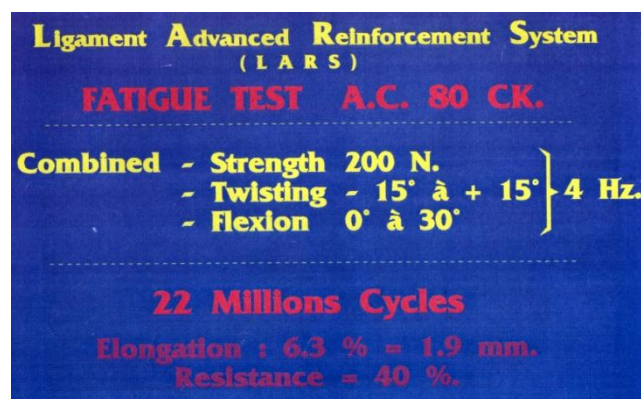


Figura 28: risultato test di fatica per LARS® di tipo A.C. 80 CK.

L'innovazione principale data dal LARS® è la similitudine alla struttura del legamento originale: questo significa minor stress per la protesi, dato dall'orientamento delle fibre libere nella porzione intrarticolare dove sono strutturate in modo da stimolare e fornire un ottimo supporto per la ricrescita tessutale favorita dalla porosità del materiale (Figura



29).

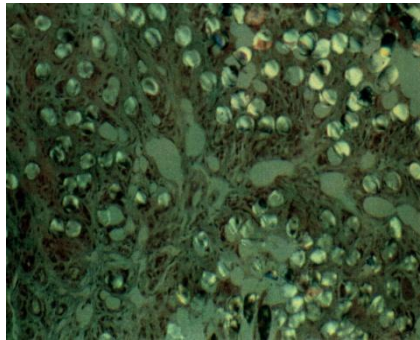


Figura 29: colonizzazione fibroblastica su fibra di PET.

La ricrescita comincia all'altezza dei tunnel ossei; contribuisce a ridurre la frizione tra i tunnel e le fibre stesse ed inoltre aumenta la viscoelasticità[3][11].

A differenza dei legamenti sintetici in uso nei primi anni '80, gli impianti effettuati con i LARS® non presentano reazioni indesiderate da parte dell'organismo (quali sinoviti ed infiammazioni) e cedimenti meccanici con conseguente rottura, poiché il PET usato non è soggetto a grande usura.

Non vi sono delle vere e proprie indicazioni terapeutiche. I LARS® possono essere impiegati secondo vari aspetti: per esempio un valido motivo è quando non è più possibile prelevare tendini, oppure per rotture totali del LCP, lussazioni del ginocchio, necessità di ripresa accelerata dell'attività lavorativa o sportiva, o lesioni multiple di legamenti e tendini.

La modalità d'impianto della protesi è molto simile, ma si differenzia per la minore invasività rispetto alle tecniche viste in precedenza (allograft e autograft). Non si presenta in questo caso l'inconveniente, come nel caso dell'autograft, di procedere all'estrazione di un legamento autologo, poiché la fibra sintetica viene preparata in laboratorio e, nel momento dell'intervento, viene solo ridotta di dimensioni a seconda della necessità. Il tunnel tibiale ed il tunnel femorale vengono preparati allo stesso modo degli altri interventi, ed il neolegamento (abbondantemente irrorato prima dell'operazione con soluzione fisiologica) viene fatto alloggiare nel sito dove era presente il legamento lesionato (spazio pulito con intervento artroscopico). Una volta inserito, si procede con il fissaggio. Nei paragrafi precedenti è stato analizzato il sistema BIO-INTRAFIX, ma data la varietà di fissaggi, se ne possono utilizzare insieme diversi

tipi. Ad esempio, a livello femorale si può fissare con tecnica Transn-fix® (Figura 30) e a livello tibiale con vite ad interferenza metallica (una lega di titanio, che presenta ottime caratteristiche biomeccaniche ed ottima biocompatibilità, pur non essendo biorassorbibile)[3][11].

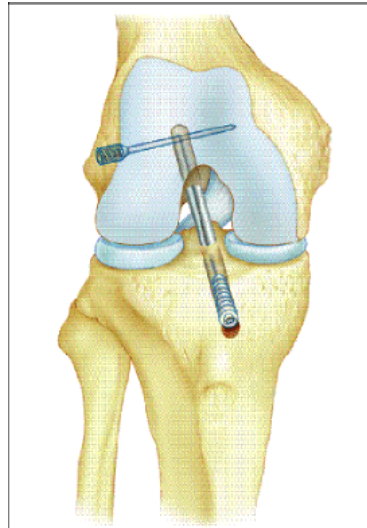


Figura 30: tecnica di fissaggio Transn-fix®.

## **7. Studio su un campione di pazienti**

Da uno studio eseguito da Cerulli et al., il cui obiettivo era quello di valutare i risultati delle ricostruzioni di legamento crociato anteriore con la tecnica del legamento artificiale, ad un follow-up di 5 anni si può concludere che l'impiego del LARS<sup>®</sup> ha dato esiti positivi nella maggior parte dei casi esaminati. Sono stati sottoposti allo studio 25 pazienti, operati tutti in successione nel 2002 con tecnica “*all inside*” (tecnica minimamente invasiva, che permette il risparmio di tessuto osseo e di parti molli e che usa per la fissazione speciali viti al titanio modificate alle estremità) usando il tessuto ottenuto da sintesi.

Nella scelta dei pazienti sono stati esclusi i casi con contemporanea lesione del crociato anteriore e del crociato posteriore, quelli con successiva lesione del crociato anteriore controlaterale e quelli con precedente o successiva ricostruzione del crociato anteriore controlaterale. Il gruppo di pazienti preso in esame non presentava altre problematiche che potessero in qualche modo interferire nella valutazione longitudinale del ginocchio operato e quindi falsare i risultati della ricostruzione del LCA. I pazienti in esame erano 7 femmine e 18 maschi, di età compresa tra i 30 ed i 60 anni, di peso compreso tra i 54 ed i 113 kg e di altezza compresa tra i 160 ed i 187 cm. Il lato destro risultava interessato in 12 casi e quello sinistro in 13 casi.

Per la valutazione clinica sono state usate tre schede: la prima è la scheda VAS, che serve a quantificare il grado di dolore soggettivo del ginocchio operato, con scala di riferimento verticale e valori da 0 (dolore assente) a 10 (dolore massimo).

La seconda è la scheda KOOS (Allegato 1), una scheda a punti per valutare parametri soggettivi quali la rigidità del ginocchio (al mattino e durante il giorno), i sintomi (gonfiore, limitazioni articolari e scrosci articolari), il dolore, le attività della vita quotidiana, sportive e ricreative, ed infine la qualità della vita in relazione al ginocchio (come per esempio la “mancanza di fiducia” nel ginocchio).

L'ultima è la scheda IKDC (International Knee Documentation Committee), di cui sono stati usati il modulo di valutazione dello stato attuale ed il metodo di valutazione soggettiva del ginocchio. Attraverso una scheda a punti (con un massimo di 100), il paziente può esprimere l'entità delle limitazioni alle attività nella vita sportiva e quotidiana che può svolgere, ed in più la presenza o meno di sintomi. Tanto più il punteggio si allontana dal massimo, tanto peggiore sarà il risultato (infatti 100 è

considerato come l'assenza di sintomi e limitazioni). Si suddividono gli esiti quindi in 4 gruppi: ottimo, buono, discreto e scarso.

Inoltre, la valutazione clinica obiettiva del ginocchio è stata effettuata da un osservatore-esaminatore neutro, esperto nel settore: il prof. R. Lorentzon dell'Università di Umea (Svezia), che ha valutato vari parametri del ginocchio operato, quali la motilità (completa o incompleta), il versamento articolare (test del ballottamento rotuleo) e la tumefazione del ginocchio (presente o assente). Ha poi proseguito le analisi con test specifici per il legamento crociato anteriore: il *pivot shift*, con criterio di giudizio dell'instabilità (nessuna, lieve, moderata ed alta) ed il *Lachman test* (Figura 31), per indicare la positività o meno del test ( - - - se il test è negativo, + - - se lievemente positivo, + + - se moderatamente positivo e + + + se completamente positivo).

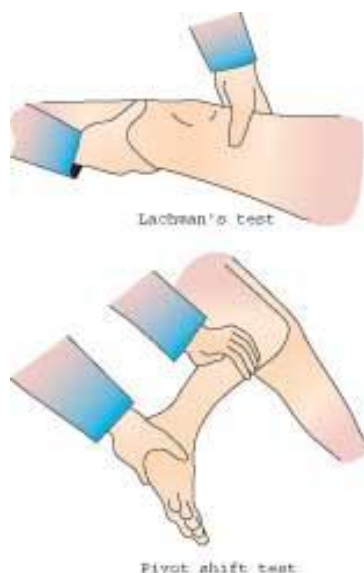


Figura 31: Il Lachman test ed il pivot shift.

Lo stesso Lorentzon ha poi valutato il trofismo muscolare a livello della coscia comparativamente al controlaterale, misurando la circonferenza a 10 cm dalla base della rotula, dando il seguente giudizio: severa ipotrofia ( $> 2\text{cm}$ ), moderata ipotrofia (tra 1 e 2 cm di differenza rispetto al controlaterale) e assente o lieve ipotrofia ( $< 1\text{ cm}$ ).

A queste analisi sono state aggiunte delle valutazioni funzionali biomeccaniche su alcuni parametri, quali la forza muscolare, la capacità di controllo della posizione e la stabilità articolare, al fine di avere dati oggettivi e riproducibili. Questo tipo di studio è stato effettuato nel laboratorio di Biomeccanica "Let People Move", adeguatamente

attrezzato per l'esecuzione di questo tipo di esami. In particolare, la valutazione artrometrica della stabilità articolare è stata eseguita con il KT2000<sup>TM</sup> (Figura 32). L'esame è stato eseguito su entrambi i lati, secondo la metodica standardizzata a 15, 20 e 30 libbre ed al *manual maximum*; ogni misura è stata ripetuta 3 volte, calcolando poi la media delle prove.

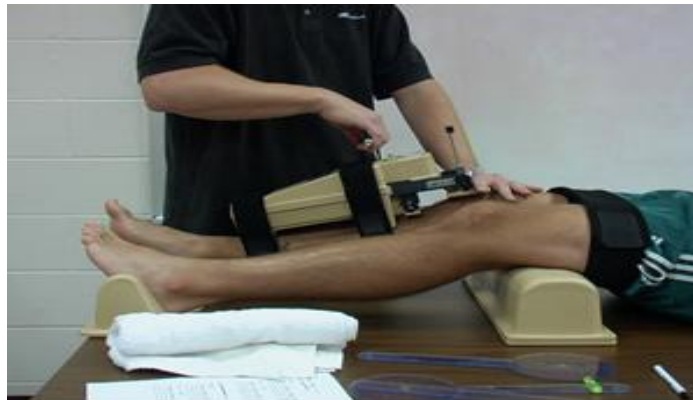

Figura 32: prova con KT2000<sup>TM</sup>.

Per valutare il grado di stabilità sono stati presi in considerazione i dati delle prove a 30 libbre ed al *manual maximum* e sono stati considerati tre gruppi di valori differenziali del lato operato rispetto al controlaterale: gruppo A (risultato ottimo, < 2 mm), gruppo B (risultato buono, > 2 mm e < di 4 mm) e gruppo C (risultato cattivo, > 4 mm).

La valutazione della forza muscolare dei flessori e degli estensori del ginocchio è stata valutata con una macchina isocinetica: il Kin Com (Figura 33). L'esame è stato svolto in entrambi i lati, in concentrica alla velocità di 90°/sec e con un'escursione articolare del ginocchio da 10° a 90°.

Infine, per valutare la capacità di controllo della posizione è stato effettuato un esame stabilometrico tramite una piattaforma rettangolare di forza Bertec (Figura 34), di misura 40 x 60 cm. Al paziente scalzo, in appoggio monopodalico, e col ginocchio in leggera flessione (30°), è stato chiesto di rimanere in una posizione d'equilibrio per 10 secondi. Queste pedane, tramite un sistema di acquisizione, misurano le tre componenti ortogonali delle forze e dei momenti lungo i tre assi coordinati, producendo 6 output. Il software BTS in tempo reale elabora questi dati per produrre gli output Fx, Fy, Fz, Px, Py e Pz. Il risultato sarà una rappresentazione grafica (ellissi) e numerica dell'area di oscillazione. Più ampia è l'area d'ellissi tanto è minore la capacità di controllo della

posizione[12][13].

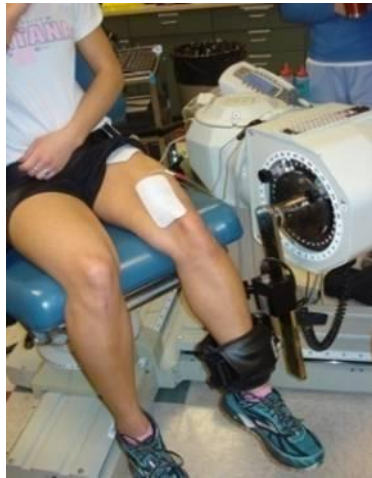

Figura 33: test con la macchina isocinetica Kin Com.

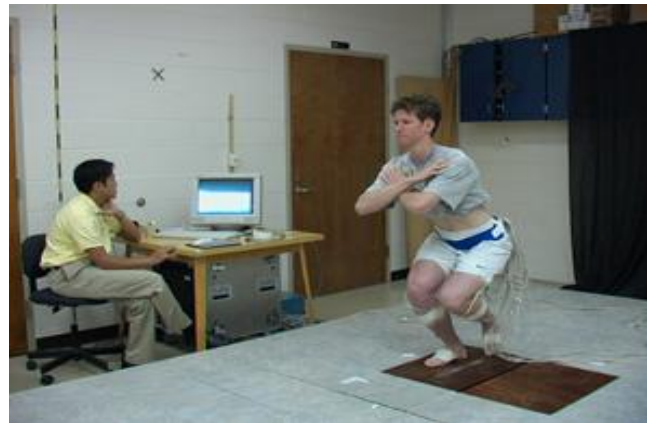

Figura 34: valutazione delle capacità di controllo con piattaforma di forza.

Circa l'attività svolta dai pazienti, è risultata una notevole varietà di impieghi, dalla casalinga, all'imprenditore ed al medico. Si sono suddivisi i tipi di attività in sedentari (32% dei casi), lavoro manuale e leggero e sport a lieve impatto (40% dei casi) e attività dove le richieste funzionali sono più elevate (28% dei casi).

Il tempo intercorso tra il trauma e l'intervento è mediamente di 10 mesi (dai 2 ai 144 mesi); nel 52,6% dei casi l'operazione è stata comunque eseguita entro i 3 mesi dall'infortunio.

Sullo stato soggettivo dei pazienti, sono stati riportati dalle tre schede di valutazione i seguenti risultati: nella scheda VAS (usata per il tipo e l'entità del dolore), il valore medio è stato di 0,5. In particolare, il 72% dei pazienti ha indicato 0 e quindi assenza di dolore; il 20% ha espresso una valutazione compresa tra 0,5 e 3, quindi uno stato di

dolore lieve; infine l'8% del totale hanno dato un punteggio compreso tra 4,5 e 5,5, quindi un livello di dolore moderato.

La scheda IKDC ha evidenziato un punteggio medio di 84,3%; il ginocchio è stato quindi giudicato nella normalità nel 96% dei casi.

La scheda KOOS, invece, ha evidenziato i seguenti risultati: dolore 95,5; sintomi 89,3; attività sportive/ricreative 85,5 e funzioni della vita quotidiana 91,3.

La valutazione clinica effettuata dal prof. Lorentzon ha dato risultati interessanti: infatti, il gonfiore è assente nel 92% (che corrisponde a 23 casi) e lieve nel restante 8% (2 casi).

Il trofismo muscolare a livello della coscia è stato giudicato normale nell'80 % dei casi; vi è una modesta ipotrofia nel 12% dei casi e solamente nell'8% dei casi si è manifestata una mancata ipotrofia muscolare. Il range di movimento del ginocchio operato è risultato completo nel 92% dei pazienti, nel 4% lievemente ridotto e in un altro 4% moderatamente ridotto (un caso solo evidenziava episodi di cedimento del ginocchio).

Il *Jerk test* è stato valutato negativo nel 24% dei casi, lievemente positivo nel 64%, moderatamente positivo nell'8% e molto positivo nel 4%.

Il *pivot shift* è risultato nell'84% negativo, lievemente positivo nell'8%, moderatamente positivo nel 4% e molto positivo in un altro 4%.

Il giudizio finale dato dall'esaminatore neutro è stato il seguente: eccellente in 16 casi (ossia nel 64%), molto buono in 5 casi (20%), buono in 3 casi (12%) e cattivo in 1 caso (4%).

La valutazione stabilometrica con la piattaforma di forza Bertec ha evidenziato una situazione migliore sul lato operato in 15 casi (60% del totale); con una differenza inferiore ai 50 mm<sup>2</sup> rispetto al controlaterale in 5 casi (20% del totale) e con una differenza maggiore ai 50 mm<sup>2</sup> nei restanti 5 casi (20%). La media dei valori dell'area dell'ellissi è di 223,0936 mm<sup>2</sup> sul lato operato e di 264,1836 mm<sup>2</sup> sul controlaterale.

La valutazione artrometrica con l'uso del KT2000<sup>TM</sup> ha evidenziato a 30 libbre ed al *manual maximum* risultati ottimi, tradotti in differenza di spostamento tibiale anteriore *side to side* inferiori a 2 mm nel 40% dei pazienti (10 casi), risultati buoni (con spostamento compreso tra 2 e 4 mm) nel 52% dei pazienti (13 casi) e risultati cattivi, con spostamenti superiori ai 4 mm solo nell'8% dei pazienti (2 casi). La media elaborata di valori al *manual maximum* sul lato operato è pari a 14,55 mm e sul controlaterale 11,7 mm.

Infine, la valutazione isocinetica con Kin Com, effettuata sul picco di forza in concentrica dei muscoli flessori ed estensori del ginocchio operato rispetto al controlaterale ha evidenziato in oltre il 60% dei casi prestazioni migliori sul lato operato. Andando ad esaminare attentamente i dati rilevati, si nota che in 16 pazienti la forza degli estensori è risultata migliore (64%), invece in 9 pazienti (36%) è risultata maggiore sul lato opposto. In questo 36% si distinguono 6 casi (24%) con differenze di forza tra 0 e 10% e 3 casi (12%) con differenze di forza comprese tra il 10 ed il 25%.

Nessun paziente presentava differenze di forza tra il lato operato ed il controlaterale maggiori al 25%. Anche per i muscoli flessori del ginocchio non si rilevano differenze gravi: infatti sono stati riscontrati valori migliori sul lato operato in 17 pazienti (68% del totale), valori di forza peggiori e comunque inferiori al 10% in 6 pazienti (25%) e tra il 10 e il 25% in 2 pazienti (8%).

Dai risultati di questo studio si può quindi affermare che il legamento artificiale LARS® usato per la ricostruzione del legamento crociato anteriore è una valida alternativa alle tecniche usate fino ad oggi. Secondo Cerulli et al. è sufficiente un follow-up di 5 anni per valutare i risultati ottenuti dalle varie prove, classificandoli come “scientificamente” validi. Infatti, dal campione di pazienti preso in considerazione, si è potuto notare lo sviluppo di questa tecnica in relazione alle prime affrontate negli anni '80; in nessun paziente è stato rilevato un versamento articolare significativo, il quale potrebbe essere indice di sinovite cronica post-operatoria. Infine, il giudizio del prof. Lorentzon, che ha svolto il ruolo di esaminatore/osservatore neutro, si è rivelato eccellente nel 96% dei casi.

Cerulli et al. sono dell'opinione che le indicazioni terapeutiche del legamento artificiale sono riservate a soggetti di età superiore ai 40 anni, oppure in particolari casi, come quello dello sportivo che mira ad un recupero veloce dell'attività agonistica.

Dai risultati ottenuti si può quindi dedurre che l'uso del legamento artificiale è quindi da definirsi una “felice realtà”, poiché, come è stato rilevato dalle schede soggettive dei pazienti e dai dati fisici riscontrati, dopo un periodo di tempo adeguato i valori di tenuta, stabilità e forza del ginocchio, a cui vanno sommati quelli della fiducia che il paziente operato rimette nel ginocchio, sono nella maggior parte dei casi pari od addirittura migliori a quelli di un ginocchio sano[12].



## **8. Differenze riscontrate tra le varie tecniche**

Come si è visto fin'ora, al giorno d'oggi la ricostruzione dei legamenti del ginocchio è un intervento realizzabile mediante diverse tecniche.

La ricostruzione chirurgica prevede il trapianto autologo di tendini o il trapianto omologo da cadavere, mentre la sostituzione con materiale sintetico, con l'uso dei LARS® (metodologia abbandonata in passato a causa dell'elevato tasso di fallimenti) è stata recentemente riproposta.

È però opportuno fare un'analisi accurata per individuare le differenze sostanziali tra queste metodologie chirurgiche. Il ricorso all'una o all'altra delle diverse tipologie di trapianto corrisponde a ben precise motivazioni biomeccaniche e cliniche, nonché alla personale scelta del chirurgo. Dai risultati di un'indagine condotta nel 2003 tra i membri dell'American Academy of Orthopaedic Surgeons, emerge che il 79% dei chirurghi preferisce l'uso del tendine rotuleo, il 12% gli ischiocrurali, l'8% il trapianto da cadavere e il restante 1% il tendine quadricipite. Non sono però reperibili, dalla letteratura internazionale, dati ufficiali relativi alla realtà italiana. L'unico dato in Italia proviene dal 16° Congresso Annuale della Società Italiana di Artroscopia (Zaccherotti, Genova 2003): i trapianti maggiormente usati erano quelli di tendine rotuleo (per il 48%) e di ischiocrurali (per il 44%); solo l'8% ricorreva a trapianti alternativi (tendine quadricipite) e nessuno faceva riferimento all'uso di legamenti artificiali o tessuti prelevati da cadavere. Questi dati però sono piuttosto datati; oggi la polemica sulla scelta del tipo di tessuto da trapiantare continua[14].

L'autograft, meglio conosciuto come autotrapianto, è sì una delle tecniche più usate, in quanto presenta possibilità di rigetto praticamente nulle, poiché il tessuto è prelevato dal paziente stesso, ma allo stesso tempo è una delle tecniche più invasive. Come visto in precedenza, si deve infatti prelevare il semitendinoso o il gracile nella fase pre-operatoria; dopo il prelievo e il modellamento di quello che sarà il neo-legamento, si passa al fissaggio che, come nelle modalità analizzate, avverrà tramite la formazione di due tunnel ossei ed una volta fatto alloggiare nel sito ed opportunamente portato in tensione, fissato con le viti. Nell'immediato post-operatorio la resistenza ottimale dell'innesto è garantita dalle cambre; dalla seconda settimana inizia la fase di manipolazione all'altezza dell'innesto tendineo. All'inizio si hanno fenomeni di necrosi e rivascolarizzazione, dovuti all'infiammazione in sede, propria di questa fase, e poi dalla

dodicesima settimana si ha proliferazione cellulare e neoformazione di collagene. Il tutto avviene con l'aiuto di tecniche di fisioterapia e kinesiologia.

Per l'allograft invece, si salta il passaggio del prelievo di tessuto, poiché viene usato direttamente quello di un donatore (cadavere). È sicuramente una tecnica molto meno invasiva, poiché gli unici tagli chirurgici sono quelli per la creazione dei tunnel ossei, per il fissaggio e per la pulizia del sito. Le problematiche però sono superiori a quelle dell'autograft, poiché è maggiore il rischio di rigetto dell'impianto. Inoltre, il periodo post-operatorio è più lungo, poiché il neo-legamento deve superare la fase di legamentizzazione caratterizzata dalla vascolarizzazione del tendine impiantato e il ginocchio deve essere riabilitato tramite la fisioterapia. In più vi è d'aggiungere il costo dell'intervento, il quale cresce poiché prelevare un tendine da donatore ha un costo elevato. È stimato che, per questi due tipi di tecniche d'intervento, la durata della riabilitazione sia all'incirca di 6 mesi.

L'operazione tramite legamento sintetico è invece molto meno invasiva e i tempi per la guarigione diminuiscono drasticamente. Dagli interventi praticati, si è potuto osservare che gli unici casi di fallimento dovuti a questo tipo di intervento sono dovuti al cedimento del fissaggio del LARS® ed alla rottura della protesi. Altre complicazioni sono quelle che si incontrano con le altre tecniche, come per esempio infezioni o complicazioni tromboemboliche.

Come si è visto, i legamenti artificiali sono stati progettati per resistere a sollecitazioni per 22 milioni di cicli, quindi il cedimento potrà avvenire a lungo termine. La rottura del LARS® è diagnosticabile solo con tecnica artroscopica (mininvasiva); in questo caso dovrà avvenire la sostituzione, realizzata nello stesso modo del primo impianto, con tempi di ripresa quindi brevi.

In sintesi, i vantaggi dell'uso di legamenti artificiali sono il breve ricovero ospedaliero, a seguito di una tecnica mininvasiva, brevi periodi di immobilizzazione, assenza di atrofia muscolare e rapido recupero funzionale, il poco dolore ed il poco gonfiore post-operatorio (la maggior parte dei pazienti presenta solo un lieve edema).

La riabilitazione inizia in prima giornata tramite mobilizzazione sia attiva che passiva, che arriva con il piegamento dell'arto operato fino ad un'angolazione pari a 90°. Il paziente viene dimesso dopo tre giorni dall'intervento e può già camminare con l'ausilio di tutori antibrachiali senza appoggio dell'arto operato. Dopo 2 settimane vengono

eliminati gli accessi chirurgici e viene concesso un carico parziale, col superamento del grado di motilità precedentemente fissato a 90°. L'eccellente resistenza e fissazione del legamento artificiale, unita alla mancanza di danno al meccanismo estensore ed alla conservazione della totalità delle strutture anatomiche, consentono al paziente di ridurre notevolmente i tempi di riabilitazione.

Questo tipo di riabilitazione accelerata si è dimostrata efficiente anche per questo tipo di operazione. Dopo 2 settimane, il paziente può già effettuare fisioterapia con leggera attività fisica, quali il nuoto e la cyclette da seduto.

Si arriva normalmente alla ripresa delle normali attività fisiche/lavorative/ricreative in un tempo di 2 mesi, ben inferiore a quello stimato con l'uso delle altre tecniche di intervento, di circa 6 mesi[3].

## 9. Conclusioni

Le lesioni ai legamenti del ginocchio provocano un alto grado di instabilità nel movimento. Le più frequenti sono quelle traumatiche, dovute principalmente a torsioni del ginocchio od a spostamenti della rotula che fisicamente vanno a “sfilacciare” o rompere questi tessuti molli.

A seconda del tipo di lesione e di quali legamenti interessa, è possibile intervenire conservativamente (con rinforzo muscolare se il legamento è altamente vascolarizzato come nel caso del crociato posteriore) o chirurgicamente (come per il crociato anteriore, il quale essendo scarsamente vascolarizzato, rompendosi, va incontro a necrosi dei tessuti), andando a sostituire il tessuto con un impianto, che può essere biologico o di sintesi.

Le tecniche analizzate nella presente tesi sono tre e consistono nell'autotrapianto, nel trapianto da donatore e nell'inserimento di una protesi (legamento artificiale). Sarà lo staff medico, in relazione alle esigenze del paziente, e decidere quale sarà il modo più opportuno di procedere. La tecnica sicuramente più innovativa è quella che prevede l'utilizzo del LARS<sup>®</sup>, poiché, a confronto con le altre, è quella che risulta meno invasiva e che consente tempi di recupero più brevi.

Come si è visto, la ricerca, molto importante per il settore, ha mosso passi da gigante nello studio e nella progettazione di legamenti sintetici. I risultati si sono visti col passare del tempo; dopo i primi fallimenti, dovuti alle scarse proprietà meccaniche dei legamenti artificiali costruiti negli anni '80 in Gore-Tex<sup>®</sup> e Dacron<sup>®</sup> e, dopo un momentaneo abbandono di questa tecnica, negli ultimi anni, con l'introduzione del LARS<sup>®</sup>, si è potuto constatare che questo tipo di intervento, che va a sostituire quelli tradizionali di trapianto biologico, è risultato molto soddisfacente in termini di efficacia. Infatti, dopo innumerevoli studi e prove in laboratorio, la scelta del PET come materiale costruttivo si è rivelata la più adatta, poiché dopo una sollecitazione per 22 milioni di cicli (pari circa a 14 anni), il legamento non presenta rotture e l'allungamento residuo è molto basso (circa 1,9 mm).

Inoltre, un'altra caratteristica di questi legamenti è che la struttura è molto simile a quella del tessuto originale, e quindi va a favorire il processo di ricrescita tessutale.

In seguito ad un follow-up di 5 anni su situazioni cliniche di un gruppo di pazienti e prendendo spunto dalla letteratura internazionale, vi è la riprova dell'efficacia della

tecnica. I risultati ottenuti sono infatti ottimi, a partire dallo stato soggettivo del paziente fino allo stato clinico analizzato da esperti della chirurgia del ginocchio.

Tutte le prove effettuate nel ginocchio operato, con appositi strumenti come piattaforme di forza Bertec, Kin Com e KT2000<sup>TM</sup>, mostravano risultati in termini di tenuta dell'impianto pari od addirittura migliori rispetto ad un ginocchio sano. Oltre all'efficacia oggettiva non si può trascurare lo stato psicologico del paziente, il quale ritrovava fiducia nel ginocchio col neo-legamento.

Gli unici problemi riscontrati sono quelli del costo del legamento (circa 2000 €) e della durata dell'impianto: essendo stato progettato per resistere a 22 milioni di cicli, dopo questo limite il legamento è sottoposto ad usura e cedimenti meccanici, costringendo così alla sostituzione della protesi, che avviene comunque tramite un intervento mininvasivo, senza provocare eccessivo dolore, gonfiore e versamenti nell'immediato post-operatorio con tempi di riabilitazione brevi.

Sarebbe opportuno, a fini scientifici, compiere degli studi ad un follow-up superiore ai 5 anni, per vedere come si evolvano le caratteristiche fisiche e biomeccaniche dell'impianto, per poter progettare alternative artificiali con proprietà sempre migliori.

Alla luce di tutto ciò, si può arrivare alla conclusione che l'uso del LARS<sup>®</sup> come tecnica alternativa per la ricostruzione dei legamenti del ginocchio è oggi un'ottima opzione in campo chirurgico, poiché permette di ridurre la complessità dell'intervento ed il tempo per la riabilitazione, contenendo le complicanze post-operatorie.

## Allegati

Allegato 1: scheda KOOS.

### KOOS - SCHEDA DI VALUTAZIONE SOGGETTIVA PER LESIONI LEGAMENTOSE E ARTROSI DEL GINOCCHIO

Nome \_\_\_\_\_ Cognome \_\_\_\_\_

Data \_\_\_\_\_ Diagnosi \_\_\_\_\_ Lato \_\_\_\_\_

#### A cura del paziente

**Barrare la casella che meglio rappresenta la risposta ad ogni domanda**

#### **Dolore**

D1	Con quale frequenza ha dolore al ginocchio?	Mai	Mensile	Settimanale	Giornaliera	Sempre
	Che grado di dolore ha avvertito la scorsa settimana mentre...					
D2	Ruotava facendo perno sul ginocchio	Nessuno	Lieve	Moderato	Grave	Gravissimo
D3	Estendeva completamente il ginocchio	Nessuno	Lieve	Moderato	Grave	Gravissimo
D4	Piegava completamente il ginocchio	Nessuno	Lieve	Moderato	Grave	Gravissimo
D5	Camminava su una superficie piana	Nessuno	Lieve	Moderato	Grave	Gravissimo
D6	Saliva e scendeva le scale	Nessuno	Lieve	Moderato	Grave	Gravissimo
D7	Durante la notte a letto	Nessuno	Lieve	Moderato	Grave	Gravissimo
D8	Era seduto o disteso	Nessuno	Lieve	Moderato	Grave	Gravissimo
D9	Era in piedi	Nessuno	Lieve	Moderato	Grave	Gravissimo

#### **Sintomi**

Si1	Quale rigidità del ginocchio avverte al mattino appena alzato.	Nessuna	Lieve	Moderata	Grave	Gravissima
Si2	Quale rigidità del ginocchio avverte dopo esser stato seduto, disteso o a riposo durante il giorno	Nessuna	Lieve	Moderata	Grave	Gravissima
Si3	Si è mai gonfiato il ginocchio?	Mai	Raramente	Occasionalmente	Spesso	Sempre
Si4	Quando piega il ginocchio, avverte crepitio, click, o altri rumori?	Mai	Raramente	Occasionalmente	Spesso	Sempre
Si5	Si blocca il ginocchio quando lo muove?	Mai	Raramente	Occasionalmente	Spesso	Sempre
Si6	E' capace di stendere completamente il ginocchio?	Sempre	Spesso	Occasionalmente	Raramente	Mai
Si7	E' capace di flettere completamente il ginocchio?	Sempre	Spesso	Occasionalmente	Raramente	Mai

### Attività quotidiane

La settimana scorsa ha avuto difficoltà a...?						
A1	Scendere le scale	Nessuna	Lieve	Moderata	Grave	Gravissima
A2	Salire le scale	Nessuna	Lieve	Moderata	Grave	Gravissima
A3	Alzarsi dalla sedia	Nessuna	Lieve	Moderata	Grave	Gravissima
A4	Stare in piedi	Nessuna	Lieve	Moderata	Grave	Gravissima
A5	Piegarsi a raccogliere un oggetto da terra	Nessuna	Lieve	Moderata	Grave	Gravissima
A6	Camminare in piano	Nessuna	Lieve	Moderata	Grave	Gravissima
A7	Salire o scendere dall'automobile	Nessuna	Lieve	Moderata	Grave	Gravissima
A8	Fare la spesa	Nessuna	Lieve	Moderata	Grave	Gravissima
A9	Metttersi le calze o le scarpe	Nessuna	Lieve	Moderata	Grave	Gravissima
A10	Alzarsi dal letto	Nessuna	Lieve	Moderata	Grave	Gravissima
A11	Togliersi le calze o le scarpe	Nessuna	Lieve	Moderata	Grave	Gravissima
A12	Stare disteso a letto (girarsi, mantenere la posizione del ginocchio)	Nessuna	Lieve	Moderata	Grave	Gravissima
A13	Entrare o uscire dalla vasca da bagno	Nessuna	Lieve	Moderata	Grave	Gravissima
A14	Sedersi	Nessuna	Lieve	Moderata	Grave	Gravissima
A15	Sedersi o alzarsi dal water	Nessuna	Lieve	Moderata	Grave	Gravissima
A16	Svolgere faccende domestiche pesanti (lavare i pavimenti ecc.)	Nessuna	Lieve	Moderata	Grave	Gravissima
A17	Svolgere faccende domestiche leggere (cucinare, spolverare ecc.)	Nessuna	Lieve	Moderata	Grave	Gravissima

### Attività sportiva e ricreativa

La settimana scorsa ha avuto difficoltà a...?						
Sp1	Accovacciarsi	Nessuna	Lieve	Moderata	Intensa	Grave
Sp2	Correre	Nessuna	Lieve	Moderata	Intensa	Grave
Sp3	Saltare	Nessuna	Lieve	Moderata	Intensa	Grave
Sp4	Ruotare o fare perno sul ginocchio malato/operato	Nessuna	Lieve	Moderata	Intensa	Grave
Sp5	Inginocchiarsi	Nessuna	Lieve	Moderata	Intensa	Grave

### Qualità della vita in relazione al ginocchio

Q1	Quanto spesso avverte problemi al ginocchio?	Mai	Mensilmente	Settimanalmente	Giornalmente	Sempre
Q2	Ha modificato il suo stile di vita per evitare attività che potrebbero danneggiare il suo ginocchio?	No	Lievemente	Moderatamente	In gran parte	Completamente
Q3	Quanta difficoltà le crea la perdita di sicurezza sul ginocchio?	Nulla	Lieve	Moderata	Notevole	Grave
Q4	In generale, quanto la limita il ginocchio?	Nulla	Lievemente	Moderatamente	In gran parte	Completamente

Firma del paziente \_\_\_\_\_

100 \_ Punt. Ottenuto x 100  
Punt. massimo

## KOOS - VALUTAZIONE

Scala	Punteggio ottenuto	Punteggio massimo
Dolore	D1 - D9	36
Sintomi	Si1- Si7	28
Attività quotidiane	A1- A17	68
Attività sportiva e ricreativa	Sp1 - Sp5	20
Qualità della vita in relazione al ginocchio	Q1 - Q4	16

$$100 - \frac{(\text{Punteggio ottenuto} \times 100)}{\text{Punteggio massimo}}$$

Esempio:

$$100 - \frac{(16 \times 100)}{36} = 66$$



## **Bibliografia**

- [1] S. Giannini, R. Buda, L. Zambelli, L. Giuriatti, L. Fusaro. Ricostruzione artroscopica del legamento crociato anteriore. Indicazioni, Tecnica chirurgica e Protocollo Riabilitativo. Servizio Sanitario Regionale Emilia-Romagna 2006; 1:1-23.
- [2] [www.asl2.liguria.it/pdf/ginocchio.pdf](http://www.asl2.liguria.it/pdf/ginocchio.pdf) Il ginocchio. 1-26.
- [3] L. Dolfi. La ricostruzione del legamento crociato anteriore con ligamento sintetico LARS. Università degli studi di Pisa, Facoltà di Medicina e Chirurgia 2007/2008; 2:8-28; 4:32-41; 7:68-82.
- [4] <http://www.fisiobrain.com>
- [5] <http://www.fisioterapiarubiera.com>
- [6] [http://www.corriere.it/salute/dizionario/frattura\\_del\\_ginocchio/index.shtml](http://www.corriere.it/salute/dizionario/frattura_del_ginocchio/index.shtml)
- [7] S.J. Hollister Structure and Function of Ligaments and Tendons. University of Michigan College of Engineering.
- [8] <http://www.my-personaltrainer.it/distorsioneginocchio.html>
- [9] <http://www.fisioterapiaonline.it> A. Arienzo. La ricostruzione artroscopica del Legamento Crociato Anteriore con i tendini del Gracile e Semitendinoso duplicati.
- [10] W.J. Ciccone II, C. Motz, C. Bentley, J.P. Tasto. Impianti biorassorbibili in ortopedia: nuovi sviluppi e applicazioni cliniche.
- [11] C. Senni. I legamenti sintetici.
- [12] G. Cerulli, A. Caraffa, R. Antenucci, P. Antinolfi. Il legamento artificiale. Artificial ligaments. G.I.O.T. 2007;33(suppl. 1):S238-S242.
- [13] <http://www.btsbioengineering.com>
- [14] <http://www.snlg-iss.it> E. Garaci et al. Scelta del trapianto nella chirurgia primaria del legamento crociato anteriore. Azienda USL 6 Livorno, Ministero del Lavoro, della Salute e delle Politiche Sociali, Istituto Superiore di Sanità. Introduzione:13-14.

## **Ringraziamenti**

*A conclusione di questo lavoro di tesi, mi sembra doveroso fare dei ringraziamenti a tutte quelle persone che mi hanno sempre aiutato e sostenuto, sia nei momenti di gioia che in quelli più difficili, durante questo mio cammino universitario.*

*A partire dalla mia famiglia, a mia mamma Susanna, a mio papà Mauro, a mia sorella Martina ed a mia nonna Elena, i quali sono stati sempre presenti in questi anni, spronandomi a dare il meglio di me in ogni occasione.*

*Ringrazio i miei compagni di università tutti, troppi da elencare, che mi hanno aiutato nello studio e con i quali ho passato lunghe giornate sui libri nell'aula Je al DEI.*

*Ringrazio il mio relatore, il Prof. Andrea Bagno, che mi ha seguito nello svolgimento della tesi e che è stato sempre presente e disponibile per ogni mia richiesta di chiarimenti.*

*Dedico questo lavoro al mio amico Simone, il quale non potrà essere presente il giorno della mia laurea, ma so che sarà sempre al mio fianco, guardandomi da lassù.*

*Marzo 2011*

*Stefano*