UNIVERSITÀ DEGLI STUDI DI PADOVA

DIPARTIMENTO DI MEDICINA - DIMED

Direttore: Prof. Paolo Simioni

CORSO DI LAUREA TRIENNALE IN TECNICHE DI RADIOLOGIA MEDICA PER IMMAGINI E RADIOTERAPIA

Sede di Vicenza

Direttore: Prof. Roberto Stramare

Tesi di laurea:

Ottimizzazione e applicazione della sequenza Double Inversion Recovery in ambito osteoarticolare.

Relatore: Dott.ssa Chiara Giraudo

Correlatori: Dott.ssa Barbara Bragagnolo

Dott.ssa Giulia Fichera

Laureando: Chiara Grolla

Anno Accademico 2023/2024

INDICE

1. RIASSUNTO

2. INTRODUZIONE

2.1. Inversion Recovery (IR)

2.1.1. Short Tau Inversion Recovery (STIR)

2.1.2. Fluid Attenuated Inversion Recovery (FLAIR)

2.1.3. Selective Pulse Inversion Recovery (STIR)

2.1.4. Double Inversion Recovery (DIR)

2.1.4.1. Caratteristiche della sequenza DIR

2.1.4.2. Applicazioni della sequenza DIR in neuroradiologia

2.1.4.3. Applicazioni della sequenza DIR in ambito cardiovascolare

2.1.4.4. Applicazione della sequenza DIR in ambito osteoarticolare

2.2. Malattie infiammatorie articolari nell'adulto e nel paziente pediatrico

2.2.1. Malattie infiammatorie articolari nel paziente adulto

2.2.2. Malattie infiammatorie articolari nel paziente pediatrico

2.2.3. Ruolo dell'imaging nelle malattie infiammatorie articolari periferiche

3. SCOPO DELLO STUDIO

4. MATERIALI E METODI

5. RISULTATI

6. DISCUSSIONE

7. CONCLUSIONI

BIBLIOGRAFIA

1. RIASSUNTO

Background: La sequenza Double Inversion Recovery (DIR), utilizzata principalmente in neuroradiologia, sfrutta due impulsi di inversione a 180°, rispettivamente per la soppressione di grasso ed acqua. È già stato dimostrato che questa sequenza può essere applicata per valutare il coinvolgimento sinoviale in pazienti affetti da patologie articolari infiammatorie a carico del polso e delle ginocchia.

Scopo dello studio: Lo scopo di questo studio è stato quello di valutare la capacità diagnostica della sequenza DIR con sospetta o franca patologia infiammatoria articolare con potenziale coinvolgimento sinoviale, nei pazienti adulti e pediatrici, senza preclusione di distretto.

Materiali e metodi: In questo studio retrospettivo sono stati inclusi i pazienti pediatrici e adulti sottoposti a RM di diagnosi o monitoraggio di sospetta o conclamata patologia infiammatoria articolare periferica che avessero nel protocollo d'esame la sequenza DIR. Per ogni paziente è stato valutato l'eventuale coinvolgimento sinoviale mediante DIR e con le sequenze Short Tau Inversion Recovery (STIR) e DIXON T1w, queste ultime usate come gold standard. Delle sequenze DIR è stata inoltre valutata la qualità delle immagini mediante uno score da 1 a 10 (1 qualità pessima per la presenza di artefatti, bassa risoluzione – 10 qualità eccellente, immagini prive di artefatti e con ottima risoluzione). Mediante Wilcoxon Mann Whitney U Test si è inoltre confrontato lo score tra il distretto più frequentemente esaminato e gli altri per valutare eventuali differenze legate all'area scansionata. È stato calcolato il coefficiente K di Cohen per valutare l'agreement tra la DIR e le sequenze di riferimento per la valutazione dell'ispessimento sinoviale. Per le analisi statistiche è stato utilizzato il software SPSS (v.28, IBM Armonk, NY, USA) applicando $p<0.05$ come livello di significatività.

Risultati: Quindici pazienti (età media dei pazienti adulti 28,1 ± 12,5 e dei pazienti pediatrici 14,3±3,1; complessivamente 11 femmine e 4 maschi) per un totale di 18 articolazioni (i.e., in due pazienti sono state esaminate entrambe le mani e in uno entrambi i piedi) hanno soddisfatto i criteri di inclusione e sono stati valutati. I pazienti adulti sono stati esaminati con apparecchiatura Siemens Avanto Fit 1.5T (Siemens Healthcare Herlangen, Germania) mentre quelli pediatrici con Philips Ingenia 1.5

T (Philips Medical Systems, Netherlands B.V.). La qualità delle immagini DIR è risultata inclusa nel range 3–8 (mediana 6; in particolare mediana di 3 per i pazienti pediatrici e 7 per gli adulti). L'articolazione più frequentemente esaminata è risultata essere il ginocchio (7 pazienti, 46,6%) con una qualità delle immagini significativamente più alta (media 13,36 vs 7,05, p=0,011). L'agreement tra la DIR e le sequenze di riferimento per l'identificazione dell'ispessimento sinoviale è risultato molto elevato (k=0,88) con solo un paziente affetto da sinovite del ginocchio destro, in cui la DIR non è stata diagnostica.

Conclusioni: La sequenza DIR ha dimostrato elevata qualità di immagini per le valutazioni articolari soprattutto in pazienti adulti e ottimo potere diagnostico per quanto riguarda l'ispessimento sinoviale rispetto alle sequenze di riferimento.

ABSTRACT

Background: The Double Inversion Recovery (DIR) sequence, mainly used in neuroradiology, is based on two 180° inversion pulses, respectively for the suppression of fat and water. It has already been demonstrated that this sequence can be applied to assess synovial involvement in patients with inflammatory joint diseases affecting the wrist and knees. The aim of this study is to evaluate the diagnostic performance of the DIR sequence in suspected or confirmed inflammatory joint disease with potential synovial involvement, in both adult and pediatric patients, without any restriction to specific joints.

Materials and Methods: In this retrospective study, pediatric and adult patients who underwent an MR scan, including the DIR sequence, to diagnose or monitor, suspected or confirmed, peripheral inflammatory joint diseases were enrolled. For each patient, the synovial involvement was assessed using the DIR sequence, as well as Short Tau Inversion Recovery (STIR) and DIXON T1w sequences, the latter serving as gold standard. The image quality of the DIR sequences was also evaluated using a score ranging from 1 to 10 (1 indicating poor quality due to artifacts and low resolution, and 10 indicating excellent quality with artifact-free images and high resolution). A Wilcoxon Mann-Whitney U Test was performed to compare the scores between the most frequently scanned joint and the others aiming to assess potential differences. The Cohen's Kappa coefficient was calculated to evaluate the agreement between the DIR and the reference sequences in assessing synovial thickening. Statistical analyses were conducted using the SPSS software (v.28, IBM Armonk, NY, USA), applying $p<0.05$ as significance level.

Results: Fifteen patients (mean age of adult patients 28.1 ± 13.1 years, and pediatric patients 14.3 ± 3.1 years; a total of 11 females and 4 males) met the inclusion criteria and were evaluated. Overall 18 joints (i.e., both hands were examined in two patients, and both feet in one patient) were assessed. Adult patients were scanned using a Siemens Avanto Fit 1.5T system (Siemens Healthcare, Erlangen, Germany), while pediatric patients were scanned with a Philips Ingenia 1.5T system (Philips Medical Systems, Netherlands B.V.). The quality of the DIR images ranged from 3 to 8 (median 6; specifically, a median value of 3 for pediatric patients and a median value of 7 for adults). The most frequently examined joint was the knee (7 patients, 46.6%), that

showed a significantly higher image quality (mean 13.36 vs. 7.05, p=0.011) in comparison to the other joints. The agreement between the DIR sequence and the reference sequences for the identification of synovial thickening was very high (k=0.88), with only one patient, diagnosed with synovitis of the right knee, in which the DIR sequence was not diagnostic.

Conclusions: The DIR sequence demonstrated high image quality for joint assessments, particularly in adults, and excellent diagnostic performance in detecting synovial thickening compared to the reference sequences.

2. INTRODUZIONE

2.1. Inversion Recovery (IR)

La sequenza Inversion Recovery (IR) fu sviluppata inizialmente in risonanza magnetica (RM) per fornire immagini contraddistinte da un buon contrasto T1 nei sistemi a basso campo magnetico. [1] La caratteristica principale di questa sequenza è quella di essere costituita da una fase di preparazione della magnetizzazione, durante la quale si definisce il tipo di contrasto da attribuire alle immagini, annullando selettivamente il segnale derivante da un determinato tessuto. La fase di preparazione può essere associata a tecniche spin eco (SE) o gradient eco (GE). [2] La sequenza IR è caratterizzata da un primo impulso a 180°, denominato "impulso di inversione", il quale inverte la magnetizzazione longitudinale nella direzione opposta. In seguito all'applicazione di tale impulso, i protoni appartenenti ai diversi tessuti seguono il processo di rilassamento con i loro tempi T1 caratteristici e recupereranno la magnetizzazione longitudinale tornando gradualmente alla condizione di equilibrio, dal valore minimo, raggiunto dopo l'impulso a 180°, verso il valore che si ha in presenza del solo campo esterno statico (B0). [1] Pertanto, ogni tessuto in esame, in ciascun istante, avrà un valore di magnetizzazione longitudinale diverso, determinato proprio dal suo specifico tempo di rilassamento T1. Nel tornare alla condizione iniziale, la magnetizzazione longitudinale sarà, in un determinato istante, pari a 0: si tratta del "null point".

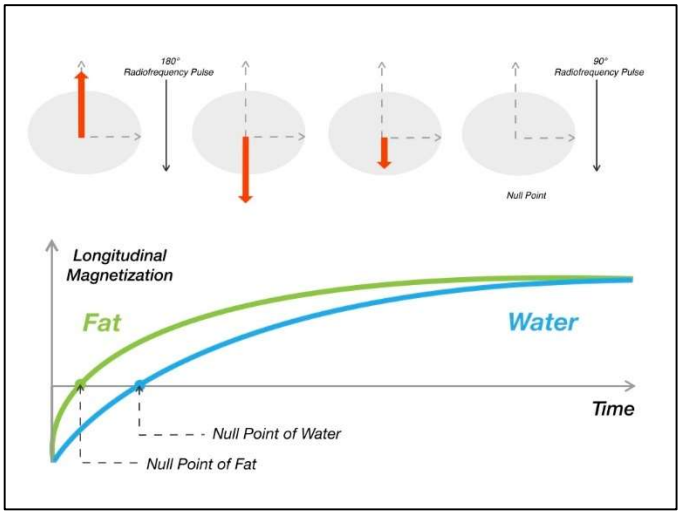

Figura 1: Andamento della magnetizzazione longitudinale dopo un impulso a 180°
https://www.researchgate.net/figure/A-Grafico-che-mostra-landamento-della-Magnetizzazione-Longitudinale-a-causa_fig25_304894890

Viene quindi applicato un impulso di eccitazione di 90 °, proprio della sequenza SE, o di angolo variabile, nel caso di acquisizione GE, ad un momento dall'impulso di inversione di 180 ° noto come tempo d'inversione (TI), corrispondente all'istante in cui il tessuto preso in considerazione risulterà essere al null point. In questo modo il segnale di tale tessuto non contribuirà alla formazione dell'immagine. Il TI richiesto per annullare il segnale da un tessuto è pari a 0,69 volte il suo tempo di rilassamento T1. [1]

L'impulso successivo al tempo TI determinerà un ribaltamento della magnetizzazione longitudinale sul piano trasversale. L'ampiezza di quest'ultima, responsabile del segnale, dipenderà dunque dal TI scelto: un opportuno valore di TI permette di annullare il segnale proveniente da alcuni tipi di tessuto. Il TI corrisponde pertanto all'intervallo di tempo tra l'impulso preparatorio di 180° e quello di eccitazione di 90°. Il Free Induction Decay (FID) risultante viene rifasato da un impulso di 180 ° per produrre un'eco di spin al tempo di eco (TE). [2]

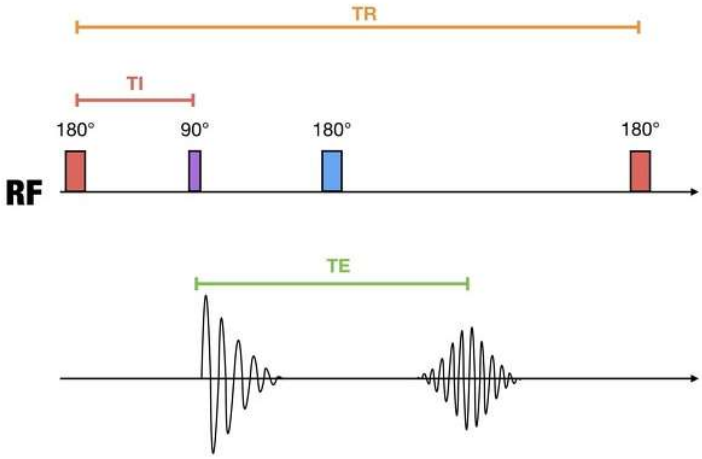

Figura 2: Diagramma temporale di una sequenza Inversion Recovery.
https://radiopaedia.org/articles/inversion-recovery-sequences

L'opportuna scelta del TI da parte dell'operatore influisce molto sul contrasto T1-dipendente; si usa questa sequenza per avere una maggiore dipendenza dal T1, determinando anche una migliore definizione anatomica.

L'applicazione fondamentale della sequenza IR consiste nel selezionare il TI coincidente con il null point di un certo tessuto, comportando un aumento del tempo di acquisizione, compensato da opportune ottimizzazioni. Così si annullerà il segnale di tale tessuto perché non ci sarà nessuna magnetizzazione longitudinale da ribaltare sul piano trasversale.
Sulla base del TI utilizzato si possono distinguere diversi tipi di sequenze IR. Le più diffuse a livello clinico sono: la Short Tau IR (STIR), la FLAIR (Fluid Attenuated IR), la Selective Pulse Inversion Recovery (SPIR) e la Double Inversion Recovery (DIR).

2.1.1. Short Tau Inversion Recovery (STIR)

La sequenza Short Tau Inversion Recovery (STIR) è una sequenza IR a breve tempo di inversione che permette di annullare selettivamente il segnale del tessuto adiposo. Quest'ultimo ha infatti un T1, e di conseguenza un TI, molto brevi. Un valore di TI di 100-200 millesecondi (ms) consente l'abbattimento del segnale del grasso, sebbene questo valore vari leggermente a seconda delle diverse intensità del campo magnetico.[1] Il tessuto adiposo verrà quindi visualizzato nell'immagine come ipointenso.
La sequenza STIR rappresenta una tecnica di soppressione del segnale del grasso con una bassa sensibilità alle disomogeneità del campo magnetico e agli effetti della suscettibilità magnetica in presenza, ad esempio, di protesi. La STIR è una sequenza estremamente importante nell'imaging muscoloscheletrico perché l'osso, contenente midollo grasso, viene annullato e le lesioni intraossee, come le contusioni ossee e i tumori, sono visibili più chiaramente.[1] E' pertanto ampiamente utilizzata per studi osteoarticolari, oltre che in organi in cui vi è una forte componente adiposa. Ne sono esempio il rachide e l'orbita.

Figura 3: Esempio sequenza STIR in sezione sagittale di RM del ginocchio.
https://www.radtechonduty.com/2018/03/knee-mri.html?m=1

Questa tecnica ha tuttavia lo svantaggio di abbattere anche i segnali di tessuti con tempi di rilassamento simili a quelli lipidici. Le sequenze STIR sono infatti incompatibili con l'uso di mezzo di contrasto paramagnetico, in quanto l'effetto di quest'ultimo è accorciare il T1 dei tessuti. I tempi T1 di queste strutture sono ridotti in modo tale da avvicinarsi al tempo T1 del grasso, rischiando di sopprimere il segnale dei tessuti dei quali si desidera invece enfatizzare il segnale tramite il mezzo di contrasto.
La sequenza STIR determina quindi l'inevitabile abbassamento del SNR dei tessuti con tempi di inversione prossimi a quelli di cui si vuole abbattere il segnale. [2]

2.1.2. Fluid Attenuation Inversion Recovery

La sequenza Fluid Attenuation Inversion Recovery (FLAIR) viene utilizzata per sopprimere il segnale elevato del liquido cerebrospinale (CSF) nelle immagini pesate in T2, essendo l'acqua dotata di un lungo T1: il liquido risulterà infatti fortemente ipointenso nell'immagine. [1]
La sequenza FLAIR viene pertanto utilizzata nell'imaging encefalico e vertebrale con l'ottenimento di immagini prive di un'alta definizione spaziale ma dotate di un'incrementata risoluzione di contrasto, allo scopo di visualizzare più chiaramente eventuali patologie in prossimità degli spazi liquorali, in modo da rendere visibili lesioni periventricolari e del midollo, poiché il segnale elevato del CSF adiacente viene annullato. È particolarmente utile nella visualizzazione delle placche della sclerosi

multipla, delle emorragie subaracnoidee acute e della meningite, oltre che nello studio di edemi. E' tuttavia sensibile agli artefatti da flusso. Un TI di 1700-2200 ms consente la soppressione del CSF ed essendo molto lontano dai TI dei tessuti parenchimali cerebrali il loro segnale sarà influenzato in modo trascurabile nelle immagini finali. La sequenza FLAIR permette, dunque, di realizzare immagini T2 in cui i segnali provenienti dal CSF e da altri liquidi a bassa viscosità sono soppressi. [2] Come per le altre sequenze IR, una sequenza fast spin eco è preferibile per compensare l'elevato tempo di acquisizione legato a un TR lungo.

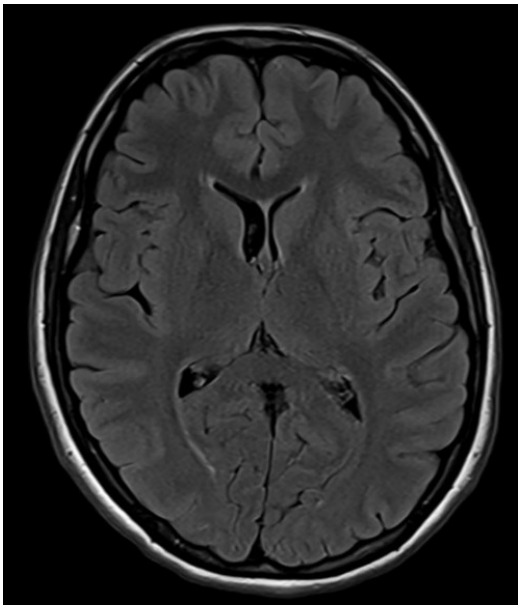

Figura 4: Sequenza FLAIR in sezione assiale di RM encefalo.
https://radiopaedia.org/cases/chronic-basilar-artery-occlusion

2.1.3. Selective Pulse Inversion Recovery (SPIR)

Le sequenze Selective Pulse (o Partial) Inversion Recovery (SPIR) sfruttano il fenomeno del chemical shift, ossia la differenza di frequenza di risonanza tra il grasso e gli altri tessuti, per fornire un impulso selettivo a 180°, detto anche impulso spettrale, per i protoni contenuti nel grasso in modo che le magnetizzazioni degli altri tessuti non vengano ribaltate. Dopo il TI del tessuto adiposo, sarà fornito l'impulso a 90°: il segnale del grasso risulterà nullo, mentre sarà preservato quello degli altri tessuti, la cui magnetizzazione longitudinale non è stata ribaltata dal primo impulso selettivo a 180°. Quest'ultimo può essere applicato a moltissime sequenze e a molteplici pesature

(T1, T2, DP, T2*); è spesso rappresentato nelle macchine dal selettore “Fat Sat” (FS), che può essere attivato o disattivato. Tuttavia, la SPIR è molto sensibile alle disomogeneità di campo e, di conseguenza, all’eventuale presenza di metalli. Inoltre, spesso non risulta efficace con FOV ampi, richiede tempi di acquisizione elevati ed è soggetta ad una lieve riduzione del rapporto segnale-rumore. [2]

Figura 5: esempio sequenza SPIR in sezione coronale del polso.
https://www.researchgate.net/publication/317553705

2.1.4. Double Inversion Recovery (DIR)

La Double Inversion Recovery (DIR) è una variante della sequenza IR che utilizza due impulsi di inversione della magnetizzazione a 180°. I parametri associati a ciascun impulso sono comunemente indicati come TI-1 e TI-2 e stabiliscono il valore assunto dai due tempi di inversione [2], specifici per due differenti segnali. Tale tecnica può essere utilizzata per sopprimere il segnale con due scopi diversi, a cui conseguono vari campi di applicazione. Nel primo caso, permette di annullare selettivamente il segnale derivante da due tessuti differenti. In secondo luogo, consente di sopprimere il segnale

di componenti in movimento nell'intervallo temporale tra i due impulsi di inversione impostati. [3]

La prima funzione della sequenza DIR si è sviluppata e trova ampia applicazione nell'ambito neuroradiologico, dove è stato dimostrato essere la sequenza più sensibile nel rilevare le placche demielinizzanti patologiche tipiche della sclerosi multipla, oltre che essere notevolmente utile nell'evidenziare lesioni basali della corticale. Questa tecnica offre anche la possibilità di individuare foci epilettogeni in pazienti affetti da convulsioni parziali, in cui le anomalie corticali strutturali sono spesso difficili da rilevare tramite sequenze convenzionali di RM. La sequenza DIR è inoltre ideale per il rilevamento di anomalie strutturali corticali, come la displasia corticale focale, dato il suo elevato contrasto, rispettivamente, tra lesione e tessuti adiacenti, e tra materia bianca e grigia cerebrali. [4]

Il secondo effetto della DIR, ossia annullare segnali derivanti da tessuti in movimento, può applicarsi per la rappresentazione dell'imaging corporeo, in particolare in ambito cardiaco e osteoarticolare, dove i valori T1 del tessuto cerebrale sono sostituiti con quello di lipidi o sangue. [4]

2.1.4.1. Caratteristiche della sequenza DIR

Le sequenze DIR sono caratterizzate, come le altre IR, dall'impulso a 180° iniziale. Nel successivo primo intervallo di tempo di inversione TI1, mentre la maggior parte dei tessuti ha completamente recuperato la magnetizzazione, il primo tessuto di cui si vuole annullare il segnale, essendo dotato di un T1 più lungo, recupera solo una modesta porzione di magnetizzazione longitudinale (Mz). Darà pertanto un contributo nullo, perché in verso opposto agli altri. In seguito, viene applicato un secondo impulso di 180° e il susseguente intervallo di inversione è scelto in modo da annullare la magnetizzazione del secondo tessuto di cui si vuole sopprimere il segnale. Ne risulta che la componente d'interesse, caratterizzata da un T1 più lungo, non raggiungerà il null point, generando quindi un segnale, che sarà visibile nell'immagine diagnostica. [5,6] Pertanto, si definisce TI1 l'intervallo di tempo tra i due impulsi di inversione a 180°, mentre TI2 rappresenta il periodo compreso tra il secondo impulso di inversione

e quello di eccitazione a 90°. I valori dei due parametri aggiungono al già lungo TR un ulteriore intervallo, responsabile dell'aumento del tempo di acquisizione.

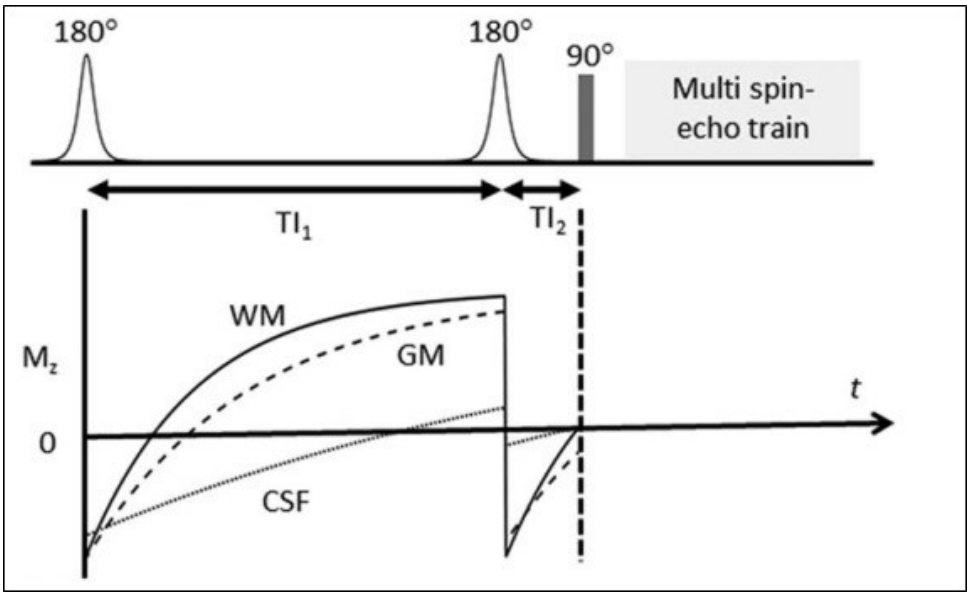

Figura 6: Schema di funzionamento di una sequenza DIR, in questo caso per la soppressione selettiva del segnale proveniente dalla materia bianca (WM) e dal liquido cerebrospinale (CSF).
Saranathan M, Worters PW, Rettmann DW, Winegar B, Becker J (2017) Physics for clinicians: fluid-attenuated inversion recovery (FLAIR) and double inversion recovery.

Infatti, successivamente all'applicazione della doppia fase di preparazione, si utilizza solitamente una lettura spin-eco multipla per acquisire i dati del k-spazio in modo efficiente nel tempo. Il rapporto segnale-rumore (SNR) e il contrasto dell'immagine sono determinati dai valori Mz dei diversi componenti all'avvio della radiofrequenza (RF) di eccitazione a 90° (rappresentata nella figura 6 con una linea tratteggiata verticale). Dalla figura 1.6 si evince come la Mz di CSF e WM siano entrambi nulli; tuttavia, quella di GM è molto ridotta: ne consegue il basso SNR tipico delle sequenze DIR.

Gli impulsi di inversione utilizzati in sequenze DIR bidimensionali (2D) sono tipicamente selettivi per ciascuna fetta (slice selective), mentre quelli applicati nelle sequenze DIR tridimensionali (3D) non sono selettivi. Questi ultimi risultano ideali, in quanto l'inversione, ad esempio, del CSF, sull' intero volume di interesse (in questo caso, tipicamente l'encefalo), consente l'eliminazione di artefatti derivanti dal flusso dello stesso CSF in fette vicine a quella selezionata. Tuttavia, non risultano altrettanto

efficienti per l'uso con sequenze 2D perché impediscono un efficace alternanza di acquisizione tra le fette, rendendo la scansione più lunga o fornendo diverse quantità di soppressione di CSF per ogni fetta a causa di un differente TI. Pertanto, nelle sequenze DIR 2D, gli impulsi di RF di inversione e lettura prevedono un'acquisizione interleaved, ossia in modalità alternata, entro ogni periodo TR. Ciò ottimizza il tempo di acquisizione, utilizzando completamente i TR lunghi senza tempi morti. [4]

2.1.4.2. Applicazioni della sequenza DIR in neuroradiologia

Le sequenze DIR trovano ampia applicazione in ambito neuroradiologico. In particolare, sono utilizzate per evidenziare il contrasto della sostanza bianca o grigia. [2] Una scelta adeguata dei tempi di inversione consente infatti, di sopprimere selettivamente, rispettivamente il CSF e la materia bianca, in modo da rappresentare unicamente la corteccia cerebrale, o il CSF e la materia grigia, allo scopo di enfatizzare la materia bianca. Si definiscono pertanto due differenti sequenze: Grey Matter Only e White Matter Only.[7]

Ad entrambe le sequenze è associato un impulso di inversione a frequenza specifica per il grasso sfruttando il suo chemical shift, in modo da saturare anche il tessuto adiposo.

In esse si sopprime selettivamente il segnale proveniente da due tessuti dei quali si intende minimizzarne il contributo nell'immagine, applicando due impulsi di inversione al TI1 e TI2: in quest'ultimo si troveranno entrambi al null point.

La Grey Matter Only è una sequenza che sopprime sia il segnale cerebrale del CSF che quello della materia bianca applicando due impulsi di inversione con due tempi differenti. [8] In seguito all'invio della prima RF a 180° la magnetizzazione della materia grigia e bianca, con T1 più breve, recupera quasi completamente mentre il CSF richiede più tempo e recupererà solo in parte la sua magnetizzazione di equilibrio. Nelle Grey Matter Only, al fine di annullare la materia bianca, il secondo impulso di inversione a 180° è applicato in modo tale che le magnetizzazioni della materia bianca e del liquido cerebrospinale passino simultaneamente attraverso il null point.[9] Si imposteranno pertanto un TI1 di circa 2800 ms, per abbattere il segnale del CSF, e un

TI2 di circa 520 ms, per sopprimere il segnale della materia bianca.[2] Ciò ha lo scopo di distinguere il tessuto da normale ad anomalo, in corrispondenza di sottili discrepanze nei tempi di rilassamento T1. Questo migliora la sensibilità della RM nel rilevare lesioni della sostanza bianca, in particolare a livello della giunzione della stessa con la materia grigia. Infatti, a seguito dell'impulso di eccitazione di 90°, la materia grigia, dotata del T1 più lungo, produce un contrasto predominante con alta risoluzione spaziale.[9]

La principale applicazione della sequenza DIR in ambito neuroradiologico consiste nell'individuazione di lesioni corticali e subcorticali in pazienti affetti da sclerosi multipla (SM) [10]: le stesse risultano avere un maggior rapporto di contrasto (contrast ratio) tramite questa tecnica rispetto all'utilizzo di FLAIR e sequenze T2 ponderate.[9]

Il rapporto di contrasto è definito come (SI1-SI2/SI1 + SI2): SI1 è l'intensità del segnale della lesione, mentre SI2 rappresenta l'intensità del segnale della materia bianca di fondo. [11]

Le sequenze convenzionali T2 e FLAIR non possono essere considerate affidabili nel rilevare queste lesioni corticali a causa delle loro piccole dimensioni e del contrasto inferiore rispetto alla circostante sostanza bianca di aspetto normale. La Sequenza DIR, attenuando il CSF e la sostanza bianca, raggiunge un maggiore contrasto, con una differenziazione superiore tra materia grigia e bianca. [8]

Tradizionalmente la SM è stata considerata una malattia di demielinizzazione nella materia bianca. Tuttavia, il coinvolgimento della materia grigia corticale sta diventando sempre più importante: vi è un'associazione tra le lesioni corticali e il danno clinico e cognitivo nella SM. [12]

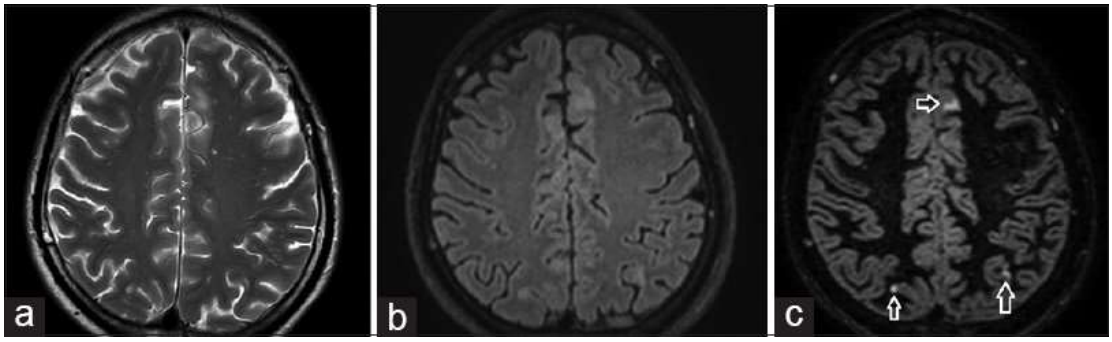

Figura 7: Sequenze T2w (*a*), FLAIR (*b*) e DIR (*c*) dell'encefalo in sezione assiale in paziente affetto da sclerosi multipla con evidenza di lesioni demielinizzanti corticali nei lobi frontale e parietali (*frecce nere in c*). *Kulkarni S, Kulkarni MM, Patankar A, Watve A. Role of Double Inversion Recovery Sequence in Neuro-imaging on 3 Tesla MRI. Neurol India 2021;69;394-6*

Inoltre, diversamente dalla sequenza Diffusion Weighted Imaging (DWI), la DIR Grey Matter Only non risente degli artefatti da suscettibilità magnetica, fornendo un vantaggio per la valutazione di necrosi infratentoriale. [13]

La sequenza DIR contribuisce ad evidenziare lesioni della materia bianca con contrasto più efficace non solo nell'encefalo, ma anche nella colonna vertebrale, in particolare per le lesioni midollari cervicali. Eseguendo un confronto con immagini ponderate T2, DIR si distingue nell'identificazione di placche demielinizzanti situate adiacenti al CSF.

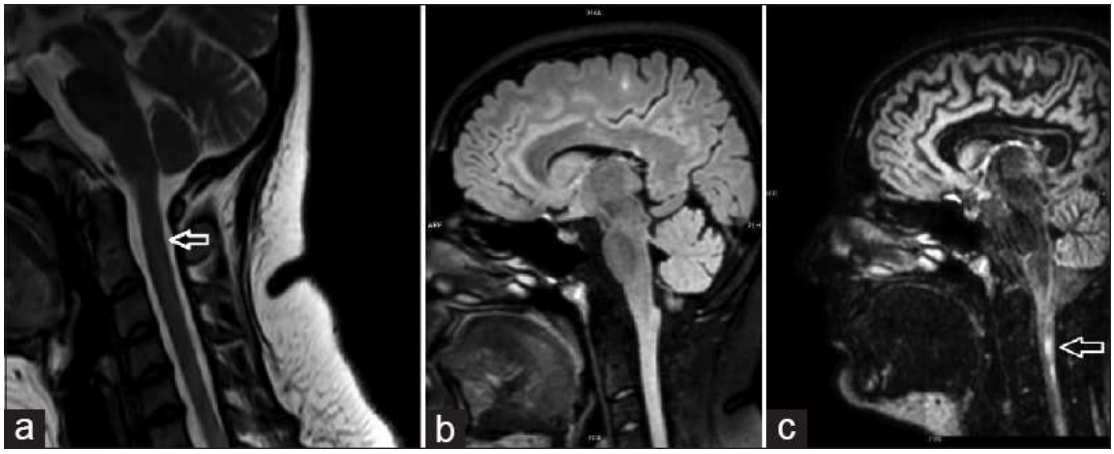

Figura 8: Sequenze T2w (*a*), FLAIR (*b*) e DIR (*c*) del midollo spinale cervicale in sezione sagittale. *Kulkarni S, Kulkarni MM, Patankar A, Watve A. Role of Double Inversion Recovery Sequence in Neuro-imaging on 3 Tesla MRI. Neurol India 2021;69;394-6*

Oltre all'importante ruolo della DIR nella SM, questa sequenza trova ulteriore applicazione nella rilevazione della displasia corticale focale (FCD) in bambini e giovani adulti con epilessia, in aggiunta a diverse anomalie epilettiche pediatriche, come la sclerosi temporale mesiale e altre lesioni tumorali. [14]

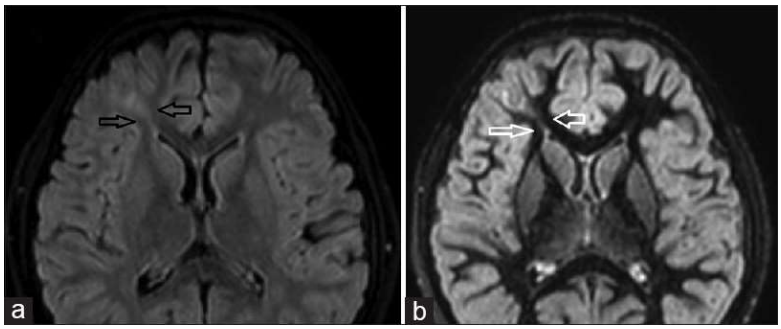

Figura 9: Sequenze T2 (*a*), FLAIR (*b*) dell'encefalo in sezione assiale di Paziente con displasia corticale nel lobo frontale destro. *Kulkarni S, Kulkarni MM, Patankar A, Watve A. Role of Double Inversion Recovery Sequence in Neuro-imaging on 3 Tesla MRI. Neurol India 2021;69;394-6*

Inoltre, in caso di sclerosi ippocampale, DIR determina un maggior rapporto contrasto-rumore (CNR) rispetto alle sequenze convenzionali. [15]

Figura 10: Sequenze T1w (*a*), T2w (*b*) e DIR (*c*) dell'encefalo in sezione coronale di un paziente con sclerosi ippocampale destra. *Kulkarni S, Kulkarni MM, Patankar A, Watve A. Role of Double Inversion Recovery Sequence in Neuro-imaging on 3 Tesla MRI. Neurol India 2021;69;394-6*

Infine, recentemente, Wang et al. ha studiato il ruolo dell'imaging DIR 3D nella differenziale valutazione diagnostica e prognostica della neuromielite optica (NMO), osservando che l'intensità del segnale in DIR è significativamente superiore a quella presente nelle immagini FLAIR e T2 ponderate. [16]

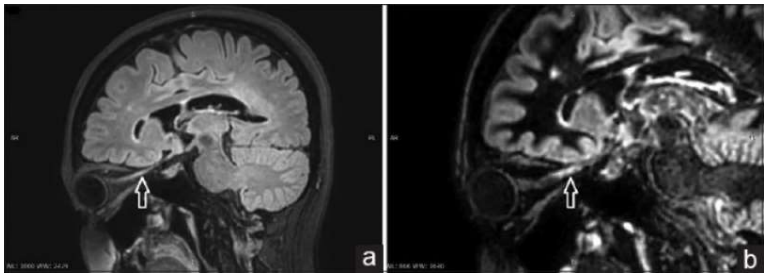

Figura 11: Sequenze 3D FLAIR (*a*) e 3D DIR (*b*) in sezione coronale obliqua che evidenzia placche demielinizzanti nel nervo ottico destro (*frecce nere in a e b*). *Kulkarni S, Kulkarni MM, Patankar A, Watve A. Role of Double Inversion Recovery Sequence in Neuro-imaging on 3 Tesla MRI. Neurol India 2021;69;394-6.*

Le sequenze DIR White Matter Only prevedono invece valori di TI1 intorno ai 3500 ms, associati a valori del TI2 intorno ai 320 ms, allo scopo di saturare in modo selettivo rispettivamente il segnale del CSF e della materia grigia. Le immagini così ottenute offrono la possibilità di eseguire procedure di segmentazione di strutture, altrimenti ottenibili unicamente con software specifici. Garantiscono inoltre la rappresentazione ottimale delle lesioni di alcune patologie, poco o per nulla visibili in altri tipi di sequenze.[2]

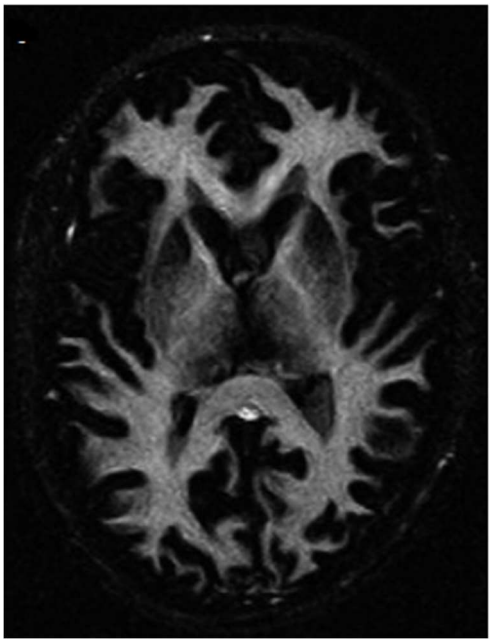

Figura 12: sequenza DIR in sezione assiale dell'encefalo di tipo White Matter Only. *Coriasco M, Rampado O., Bradac GB: "Elementi di risonanza magnetica – dal protone alle sequenze per le principali applicazioni diagnostiche". Springer, 2014*

Nonostante gli innumerevoli vantaggi illustrati in ambito neuroradiologico, la sequenza DIR, sia del tipo Gray Matter Only che White Matter Only, presenta alcune

limitazioni: è caratterizzata da un lungo tempo di scansione ed è sensibile ad artefatti di flusso, in particolare nel distretto infratentoriale, nella sostanza bianca periventricolare, nei plessi corioidei e nella regione periacqueduttale. [8]

2.1.4.3. Applicazione della sequenza DIR in ambito cardiovascolare

Un ulteriore campo di applicazione della sequenza DIR è lo studio morfologico cardiaco e vascolare, tramite sequenze Dark Blood (DB) o Black Blood ("sangue nero"). DIR è infatti un tipo di tecnica Black Blood utile per visualizzare le pareti delle camere cardiache e dei vasi sanguigni, comprese le arterie coronarie, annullando il segnale del sangue.

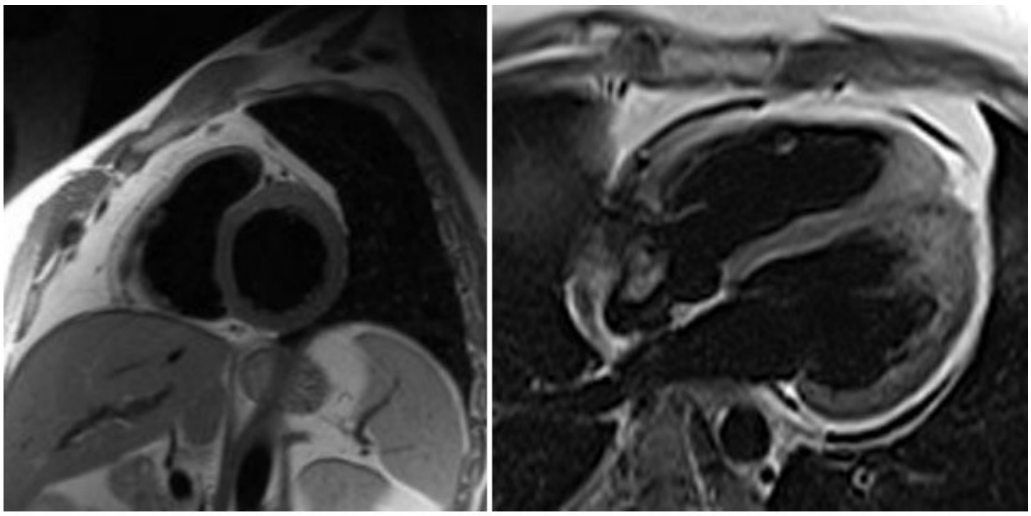

Figura 13: immagini Black Blood DIR del miocardio lungo l'asse corto (*a sinistra*) e l'asse lungo (*a destra*). *https://www.mriquestions.com/dark-blooddouble-ir.html*

Le sequenze Black Blood utilizzate nell'imaging cardiaco risultano differenti rispetto a quelle applicate in neuroradiologia: qui, il termine "doppio" si riferisce, appunto, ad una doppia inversione spaziale, non all'annullamento di due diversi tessuti.[4] La sequenza prevede infatti l'applicazione di due impulsi di inversione a radiofrequenza di 180°, sincronizzati tramite un trigger con l'elettrocardiogramma (ECG). Il primo impulso è spazialmente non selettivo, in quanto è responsabile dell'inversione degli spin dell'intero volume attivo della bobina di trasmissione. Il secondo impulso è invece spazialmente selettivo: l'inversione della magnetizzazione sarà limitata alla singola slice selezionata, ripristinando quindi la magnetizzazione longitudinale iniziale sia per

il sangue che per il miocardio all'interno della sezione di imaging. A questo punto, si verificano simultaneamente due eventi: il sangue invertito inizialmente al di fuori della slice selezionata subisce un recupero T1 della sua magnetizzazione longitudinale, passando attraverso lo zero, e il sangue esterno fluisce sostituendo il sangue all'interno della slice selezionata. Le sequenze Black Blood permettono quindi di eliminare l'artefatto da flusso derivante dal movimento del sangue, rappresentando nelle immagini unicamente tessuti statici.[17]

Devono essere soddisfatte tre condizioni per migliorare la soppressione del segnale del sangue tramite la DIR:

1.Il sangue deve trovarsi al di fuori del piano di scansione durante i due impulsi di inversione, affinché la sua magnetizzazione sia invertita.

2.Il sangue deve fluire nel piano di scansione tra la doppia inversione e la raccolta del segnale.

3.l'acquisizione vera e propria, e quindi il riempimento del k-spazio, ha inizio nell'istante in cui il sangue raggiunge il suo null point, ossia la sua magnetizzazione longitudinale passa attraverso lo zero. Qui, solitamente, si applica una sequenza Half Fourier. [18]

Le sequenze DIR, per migliorare il contrasto intrinseco delle immagini, in particolare nell'interfaccia endocardio-cavità cardiaca, necessitano di un'ottimale soppressione del segnale del sangue, ottenuta tramite sequenze Turbo Spin Echo (TSE), cardiosincronizzate con l'ECG, in modo da ridurre l'artefatto del movimento cardiaco: ogni immagine viene acquisita con un singolo respiro trattenuto.[19] Le sequenze TSE, le più comunemente utilizzate con il metodo DIR, sono dotate di un tempo di eco effettivo (TEeff) relativamente breve, di circa 40 ms. In alternativa, si possono utilizzare una sequenza GRE con segmentazione del k-spazio o una sequenza eco-planare.

Pertanto, nelle sequenze Black Blood TSE il sangue che fluisce nel piano della sezione durante il lungo tempo di inversione (TI1) è influenzato solo dall'impulso di inversione non selettivo; il TI1 equivale al null point del sangue e tipicamente corrisponde circa a 600 ms, a frequenze cardiache normali. Le diverse fasi del ciclo cardiaco rendono questa tecnica di soppressione del segnale del sangue efficace nell'imaging cardiaco.

La coppia di impulsi di inversione di 180°, rispettivamente spazialmente non selettivo e selettivo, viene applicata immediatamente dopo il trigger dell'onda R, mentre il cuore è in fase diastolica. Segue la sistole: la maggior parte del sangue all'interno dello strato in esame è fluito fuori dalla sezione, rimpiazzato dal sangue saturato dal primo impulso, che è entrato nello strato in esame. Il cuore, quindi, ritorna alla sua fase di rilassamento diastolico e i dati dell'immagine vengono acquisiti. [20]

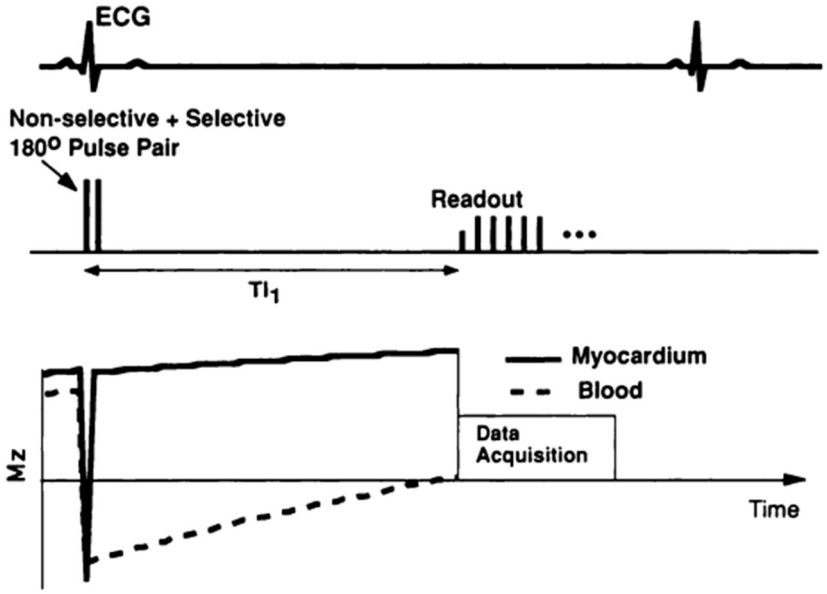

Figura 14: Diagramma temporale di una sequenza Black Blood. *Simonetti OP, Finn JP, White RD, Laub G, Henry DA. "Black blood" T2-weighted inversion-recovery MR imaging of the heart. Radiology. 1996 Apr;199(1):49-57. doi: 10.1148/radiology.199.1.8633172. PMID: 8633172.*

È possibile applicare un terzo impulso di inversione di 180° in combinazione alla tecnica Black Blood DIR, allo scopo di sopprimere il grasso pericardico: si tratta di una sequenza Triple Inversion Recovery (TIR), una combinazione di STIR e Black Blood DIR. I primi due impulsi di inversione sono responsabili dell'immagine DIR Black Blood, mentre il terzo annulla il segnale del grasso. Le sequenze Triple IR sono quindi dotate di due TI, indicati come TIa e TIb: il primo è responsabile dell'annullamento del segnale del sangue, mentre il secondo di quello del grasso.

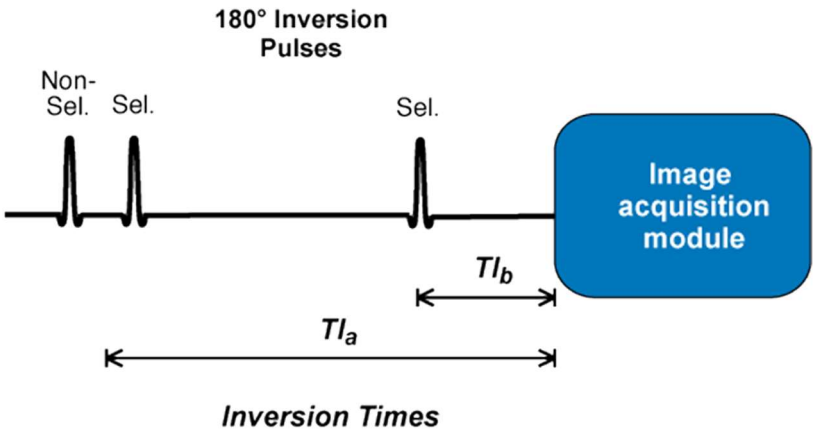

Figura 15: diagramma temporale di una sequenza Triple IR.
https://mriquestions.com/triple-ir.html

A 1,5 T, i valori di T1 di sangue e grasso sono approssimativamente 1200 ms e 230 ms, rispettivamente. Di conseguenza, il secondo tempo di inversione per il grasso (TIb) è più breve del tempo di inversione per il sangue (TIa). [18,19] Come con l'imaging STIR, il tempo di inversione per annullare il segnale del grasso è approssimativamente di 150 ms.

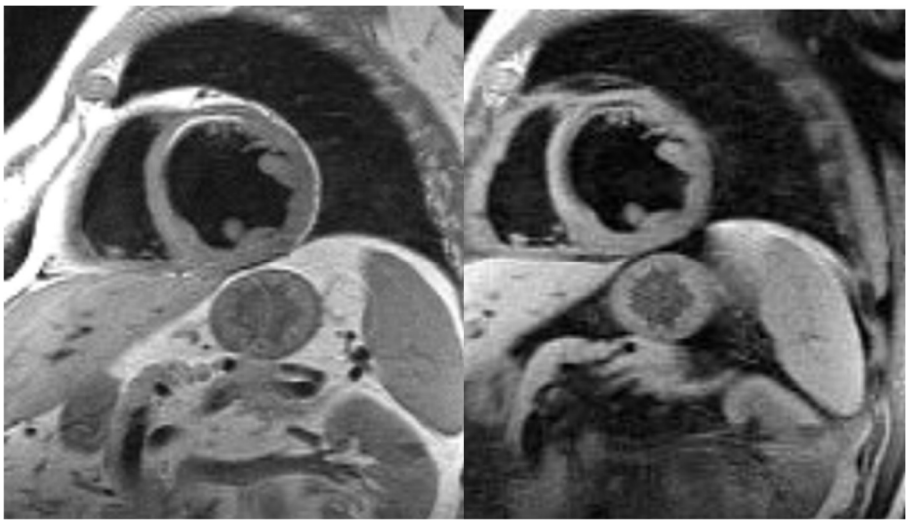

Figura 16: immagini Black Blood DIR del miocardio lungo l'asse corto, rispettivamente TSE (*sinistra*) e STIR, Triple IR (*destra*) *Siemens. Cardiac MRI Morphology 2004. (Slide-based review of dark blood technique with optimization suggestions and imaging examples).*

Immagini Black Blood Triple e Double-IR sincronizzate con il respiro permettono un eccellente rappresentazione dell'anatomia cardiaca: forniscono informazioni sullo spessore delle pareti, oltre che l'eventuale presenza di lesioni infiammatorie delle

stesse e la composizione interna dei trombi murali. In ambito vascolare, le Black Blood sono state principalmente utilizzate per l'imaging di grandi vasi, come l'aorta toracica e addominale, le camere cardiache e i vasi coronarici o le arterie carotidi.[18]

2.1.4.4. Applicazioni della sequenza DIR in ambito osteoarticolare

La sequenza DIR rappresenta un'innovazione significativa in ambito osteoarticolare, principalmente per migliorare la visualizzazione di strutture come la membrana sinoviale nelle articolazioni. Si è dimostrata infatti efficace nell'identificazione della membrana sinoviale e nella misurazione dello spessore di quest'ultima, oltre che nell'individuazione dei processi infiammatori. [21] Qui, la sequenza DIR comprende due impulsi di inversione, rispettivamente per la soppressione selettiva del grasso e del liquido, fornendo una buona visualizzazione dell'effusione articolare e della sinovite.[22] In questo modo è possibile valutare eventuali processi infiammatori della membrana sinoviale con sensibilità e specificità relativamente elevate, senza l'iniezione del mezzo di contrasto. [23] Ciò è stato dimostrato, ad esempio, nell' articolazione del ginocchio. [24] In particolare, simulazioni computerizzate e studi empirici hanno permesso di determinare i TI ottimali allo scopo di attenuare sia i segnali del grasso che dell'acqua: sulla base di queste ultime, la sequenza DIR è stata ottimizzata per distinguere la sinovite dal fluido tipico del versamento articolare, migliorando l'accuratezza diagnostica.[25]

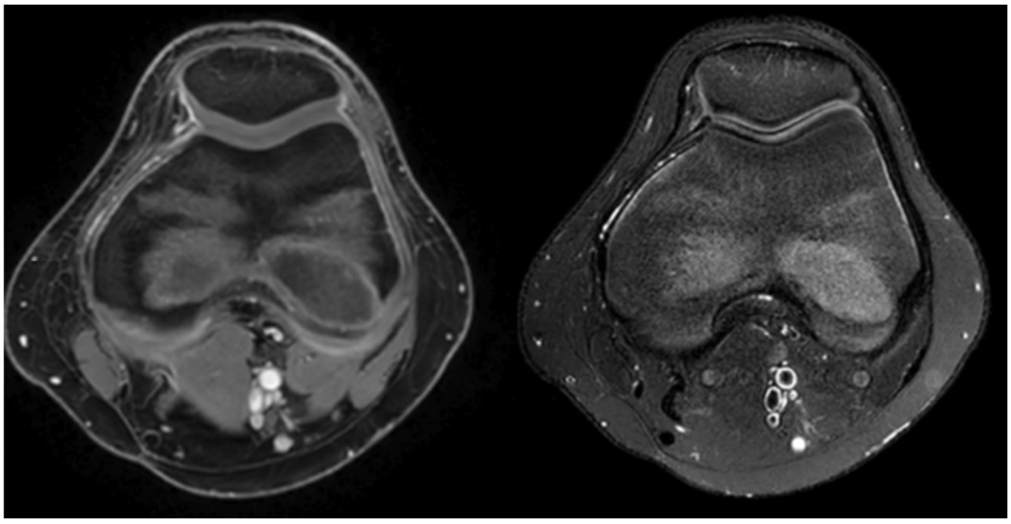

Figura 17: Sezione assiale del ginocchio, ottenuta con sequenze T1 con mezzo di contrasto (*sinistra*) e DIR (*destra*). *Verkuil, F., Hemke, R., van Gulik, E.C. et al. Double inversion recovery MRI versus contrast-enhanced MRI for evaluation of knee synovitis in juvenile idiopathic arthritis. Insights Imaging 13, 167 (2022). https://doi.org/10.1186/s13244-022-01299-0*

L'utilizzo di sequenze RM convenzionali prive di contrasto per lo studio di patologie articolari può risultare di difficile riscontro, in quanto la membrana sinoviale e l'effusione dettata dal versamento articolare generalmente presentano intensità di segnale simili nelle immagini ponderate in T1 e T2. Di conseguenza, la sensibilità per la rilevazione dell'ispessimento patologico articolare con l'uso di RM senza mezzo di contrasto è limitata.[26] Attualmente, infatti, la RM con mezzo di contrasto (CE-MRI) è considerata il gold standard per l'imaging della sinovite. Tuttavia, la somministrazione endovenosa di quest'ultimo è invasiva, richiede tempo ed è costosa [27]. Il mezzo di contrasto può generare potenziali effetti collaterali, quali eventuali reazioni allergiche e danni renali, come la fibrosi sistemica nefrogenica o la nefropatia da mezzo di contrasto. Il gadolinio può inoltre depositarsi a livello encefalico, con le conseguenti complicanze. [28] Per migliorare pertanto l'applicazione della RM nello studio di patologie articolari è cruciale disporre di metodiche prive dell'utilizzo del mezzo di contrasto che siano in grado di valutare accuratamente la sinovia: la sequenza DIR ha mostrato una buona accuratezza nel visualizzare e valutare la sinovite, in particolare in pazienti affetti da artrite idiopatica giovanile.[21]

La rilevazione della sinovite risulta particolarmente utile anche nelle articolazioni più piccole, come quelle di mani e piedi: DIR viene quindi applicata per lo studio di pazienti affetti da artrite reumatoide. [29]

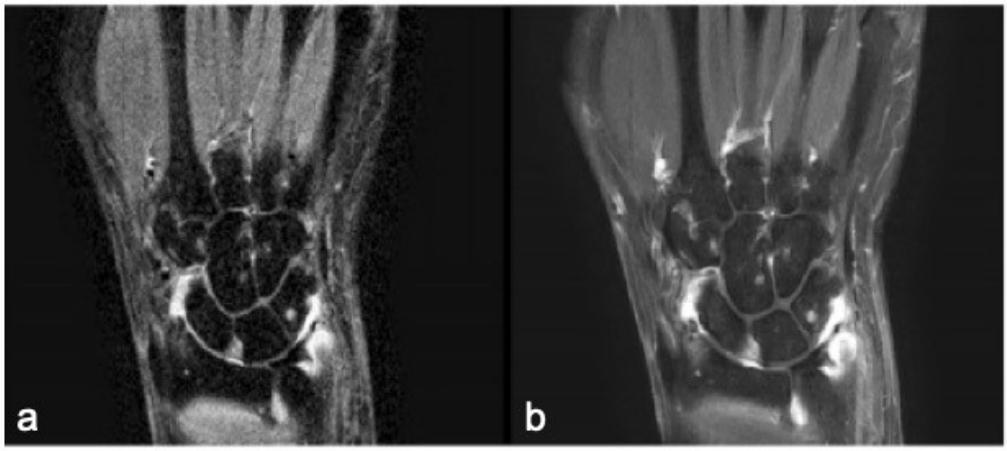

Figura 18: sezione coronale dell'articolazione del polso ottenuta tramite CE T1 FS (a) e DIR (b). *Ma W, Cai J, Zhang W, Suo S, Zu J, Yao Q, Wei J, Lu Q. Diagnostic performance of double inversion recovery MRI sequence for synovitis of the wrist joints in rheumatoid arthritis. Radiol Med. 2023 Aug;128(8):978-988. doi: 10.1007/s11547-023-01669-8. Epub 2023 Jul 4. PMID: 37402026.*

Sebbene presenti delle limitazioni, come la necessità di una temporizzazione precisa degli impulsi di inversione, l'imaging tramite sequenza DIR ha mostrato un elevato potenziale nella valutazione delle malattie articolari degenerative, evidenziando cambiamenti nella sinovia e nei fluidi articolari, cruciali nelle fasi iniziali di queste condizioni. Inoltre, grazie alla non dipendenza da mezzi di contrasto, la DIR è particolarmente utile negli studi su ampie coorti dove è richiesto un imaging ripetuto: sarà ridotto il rischio di effetti collaterali associati agli agenti di contrasto a base di gadolinio e sarà ottimale per i pazienti in cui la somministrazione del mezzo di contrasto non è eseguibile. [30]

2.2. Malattie infiammatorie articolari nell'adulto e nel paziente pediatrico

La Società Italiana di Reumatologia, in collaborazione con il Collegio dei Professori di Reumatologia/Unireuma, ha elaborato una revisione della classificazione delle malattie reumatologiche il cui testo è stato stilato ed approvato collegialmente in una riunione convocata a Roma il 10 Aprile 2019. Essa viene proposta come aggiornamento della precedente classificazione della Società Italiana di Reumatologia (SIR) stilata nel 1999, la quale seguiva a sua volta quelle del 1986 e 1971. La commissione ha definito le malattie reumatologiche come "malattie mediche

dell'apparato locomotore, quelle autoinfiammatorie ed autoimmuni sistemiche". In questa revisione, viene puntualizzato come il termine "malattie reumatologiche", anziché quello di "malattie reumatiche", risulti in armonia con quanto deciso da altri organismi scientifici internazionali, che considerano quest'ultimo come un termine impreciso nonché indicativo di non meglio definiti dolori articolari. [31]

Le principali malattie reumatologiche possono essere, semplificando, divise in 4 categorie: degenerative, infiammatorie, autoimmuni sistemiche e metaboliche. [32] Più specificatamente, si distinguono malattie infiammatorie articolari e periarticolari. Queste comprendono tre raggruppamenti principali: le artriti primarie, distinguendo tra artrite reumatoide e forme correlate e spondiloentesoartriti, la polimialgia reumatica e la sindrome RS3PE (Remitting Seronegative Symmetrical Synovitis with Pitting Edema). [31]

In particolare, le malattie infiammatorie articolari possono essere classificate in diverse categorie in base all'età del paziente, distinguendo tra adulti e pediatrici.

2.2.1. Malattie infiammatorie articolari nel paziente adulto

Per quanto riguarda il paziente adulto, la patologia infiammatoria articolare maggiormente diffusa è sicuramente l'artrite reumatoide (AR). Quest'ultima è definita come una patologia autoimmune sistemica multifattoriale di eziologia sconosciuta. È caratterizzata da un processo infiammatorio cronico, che può danneggiare sia le articolazioni sia gli organi extra-articolari. [33] Questi ultimi risultano colpiti da una poliartrite distruttiva: si tratta di pelle, occhi, cuore, polmoni, reni, sistema nervoso e apparato gastrointestinale. [34] In particolare, l'AR viene confermata in presenza di sinovite in almeno un'articolazione, l'assenza di una diagnosi alternativa che giustifichi in miglior modo la sinovite stessa, e il raggiungimento di un punteggio totale di 6 o superiore (su un massimo di 10) derivante dalla somma dei punteggi individuali in 4 domini: numero e sede delle articolazioni coinvolte, anomalia sierologica, risposta elevata della fase acuta e durata dei sintomi. Si distinguono numerose tipologie di artrite, classificate, rispettivamente, in non infiammatorie (artrosi) e infiammatorie, causate dalla deposizione di cristalli (in particolare gotta e pseudogotta), da infezioni batteriche e virali (ad esempio, Staphylococcus aureus,

Neisseria gonorrhoeae, complicazioni della malattia di Lyme, Parvovirus, Enterovirus) o da processi autoimmuni. Il gruppo eterogeneo delle patologie infiammatorie articolari autoimmuni include anche, tra gli altri, il lupus eritematoso sistemico (LES), la sindrome di Sjögren, la sclerodermia dell'adulto, la spondiloartrite (SpA), l'artrite psoriasica (APs), la polimiosite (PM). [33]

Con spondiloartrite si intende un gruppo di malattie infiammatorie delle articolazioni e della colonna vertebrale con varie manifestazioni cliniche. [35] Sulla base dei criteri di classificazione proposti dall' European Spondyloarthropathy Study Group (ESSG), si distinguono cinque sottotipi principali di SpA: la spondilite anchilosante (AS), l'artrite reattiva (ReA), l'artrite psoriasica (APs), l'artrite associata a malattie infiammatorie intestinali (SpA-IBD) e la spondiloartrite indifferenziata (uSpA). [36] Più recentemente, è stata proposta una classificazione che divide le malattie in assiali e periferiche. Le principali manifestazioni cliniche della SpA sono il dolore infiammatorio, la rigidità e il gonfiore delle articolazioni e della colonna vertebrale. Inoltre, sono spesso presenti anche artrite periferica, entesite, dattilite, sacroileite e malattia infiammatoria intestinale cronica (IBD). [35]

Tabella 1: Criteri di classificazione dell'ESSG per la spondiloartrite. *https://www.simg.it/Riviste/rivista_simg/2007/04_2007/10.pdf*

Inflammatory spinal pain, or synovitis (asymmetrical, predominantly in lower limbs), and any one of the following:
Positive family history
Psoriasis
Inflammatory bowel disease
Alternate buttock pain
Enthesopathy

Tra i sottotipi di spondiloartrite la più diffusa è la spondilite anchilosante, la quale si sviluppa tipicamente nei maschi nella terza decade di vita e colpisce principalmente lo scheletro assiale e le articolazioni sacroiliache.

Altra forma appartenente alla famiglia delle spondiloartriti, in particolare di quelle prevalentemente periferiche, con infiammazione spinale simile alla spondilite anchilosante, è l'artrite psoriasica. È caratterizzata da infiammazione muscoloscheletrica [37] con varie manifestazioni cliniche, tra cui: poliartrite

simmetrica, oligoartrite o poliartrite asimmetrica, entesite periferica, coinvolgimento della parete toracica anteriore, artrite delle articolazioni interfalangee distali delle mani e dei piedi, dattilite, con il caratteristico "dito o piede a salsiccia". Si manifesta generalmente nei pazienti con psoriasi. [37]

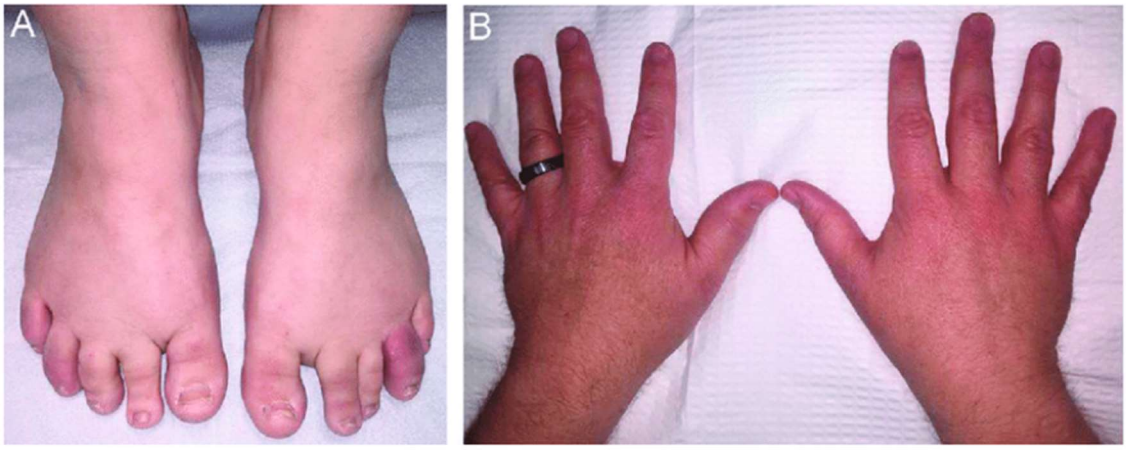

Figura 19: Dattilite del dito del piede (*A*) e delle mani (*B*) in paziente con artrite psoriasica. *Azuaga AB, Ramírez J, Cañete JD. Psoriatic Arthritis: Pathogenesis and Targeted Therapies. Int J Mol Sci. 2023 Mar 3;24(5):4901. doi: 10.3390/ijms24054901. PMID: 36902329; PMCID: PMC10003101.*

Il LES e la sclerodermia dell'adulto hanno manifestazioni cliniche simili a quelle del paziente pediatrico, seppur con un decorso meno grave. Altra forma di artrite infiammatoria tipica sia del bambino che dell'adulto è quella derivante dalla complicanza dall'infezione del morso di zecca, la borelliosi di Lyme. Si tratta di una malattia multisistemica che può dare manifestazioni a livello della cute, del sistema nervoso centrale, del cuore, degli occhi e di altri organi; tuttavia, nella maggior parte dei casi, le articolazioni sono l'unico bersaglio. È caratterizzata dalla comparsa di un eritema migrante, ovvero un'eruzione rossa ed anulare nel sito del morso della zecca.
Dalla deposizione di cristalli di urato monosodico monoidrato nei tessuti e nello spazio articolare può invece originare la gotta, un'artropatia acuta o cronica. Col passare del tempo, lo spazio articolare può essere danneggiato irreversibilmente, portando a dolore cronico e disabilità con le articolazioni affette che presenteranno gravi deformazioni.[38] La gotta viene tipicamente diagnosticata utilizzando i criteri clinici dell'ACR, per poi essere confermata dall'identificazione dei cristalli di urato monosodico nel liquido sinoviale dell'articolazione colpita. Differenze nella presenza

di cristalli di pirofosfato di calcio e livelli normali di acido urico sierico nell'analisi del liquido articolare permettono di distinguere la pseudogotta dalla gotta. [38]

Tra le patologie infiammatorie periarticolari nel paziente adulto si distingue poi la polimialgia reumatica (PMR): è la malattia reumatica infiammatoria più comune che colpisce le persone di età superiore ai 50 anni ed è solitamente maggiormente frequente nelle donne. Il sintomo più comune è il dolore e la rigidità mattutina, in particolare a livello pelvico, la cui insorgenza può essere acuta o svilupparsi in pochi giorni o settimane. Normalmente, la PMR si manifesta in modo isolato, ma può essere osservata anche in pazienti con arterite a cellule giganti. [39]

Infine, la sindrome RS3PE (Remitting seronegative symmetrical synovitis with pitting edema) è una rara condizione reumatica che colpisce principalmente la popolazione anziana e si caratterizza per un gonfiore simmetrico localizzato principalmente nella parte dorsale delle mani e dei piedi. [40]

2.2.2. Malattie infiammatorie articolari nel paziente pediatrico

Con reumatologia pediatrica si intende, invece, lo studio delle malattie reumatologiche nei bambini e negli adolescenti. Trova la sua origine nella prima metà del ventesimo secolo, principalmente come studio dell'artrite infiammatoria cronica, la più comune tra le malattie reumatologiche dell'infanzia.[41] L'artrite è una delle malattie croniche più comuni nei bambini e nei giovani, ed è una causa importante di disabilità a breve e lungo termine. Esistono molte cause di artrite cronica, ma le più comuni sono quelle raggruppate sotto il nome di artrite idiopatica giovanile. [41]

L'artrite idiopatica giovanile (AIG) rappresenta un gruppo di malattie eterogenee caratterizzate da un processo infiammatorio cronico che colpisce principalmente la membrana sinoviale.[42] È la più diffusa malattia reumatologica cronica di eziologia sconosciuta nell'infanzia e si presenta prevalentemente in forma di artrite periferica. [34] Per definizione, l'esordio della malattia prima dei 16 anni e l'artrite che persiste per più di 6 settimane sono criteri necessari per la diagnosi di AIG.[43]

Secondo i criteri di classificazione ILAR, l'AIG è divisa in sette sottogruppi [44], in base alle caratteristiche demografiche, alle manifestazioni cliniche, alle modalità di trattamento e alla prognosi della malattia [45]: AIG oligoarticolare, AIG poliarticolare sieropositiva, AIG poliarticolare seronegativa, AIG a esordio sistemico, artrite

correlata a entesite, artrite psoriasica giovanile e AIG indifferenziata.[44] L'artrite idiopatica giovanile oligoarticolare, comune tra le giovani pazienti di sesso femminile, è solitamente accompagnata da positività agli anticorpi antinucleo e uveite anteriore.[45] La uveite cronica (inizialmente asintomatica) associata alla AIG è una delle cause più comuni di uveite nell'infanzia. Si tratta principalmente di un'infiammazione anteriore non granulomatosa che interessa l'iride e il corpo ciliare. [41] L'AIG oligoarticolare è ulteriormente classificata come persistente, se durante il corso della malattia sono interessate non più di quattro articolazioni, o estesa, nel caso in cui, dopo il periodo iniziale di 6 mesi, le articolazioni interessate sono superiori a quattro. [41] L'artrite idiopatica giovanile poliarticolare sieropositiva, analoga all'artrite reumatoide dell'adulto, si osserva in meno del 10% dei pazienti pediatrici. La stessa, nella forma sieronegativa, è invece un'entità più specifica dell'infanzia e si manifesta con un coinvolgimento diffuso delle articolazioni grandi e piccole. [45] Il sistema di classificazione dell'AIG ILAR categorizza infatti la poliartrite come negativa per il fattore reumatoide (RF) se i test per il RF sono negativi, e positiva per il RF se il RF è rilevato in due occasioni almeno a distanza di 3 mesi l'una dall'altra (tabella 2). [41]

Figura 20: Coinvolgimento diffuso delle articolazioni nell'artrite idiopatica giovanile poliarticolare. Barut K, Adrovic A, Şahin S, Kasapçopur Ö. Juvenile Idiopathic Arthritis. *Balkan Med J. 2017 Apr 5;34(2):90-101. doi: 10.4274/balkanmedj.2017.0111. PMID: 28418334; PMCID: PMC5394305.*

L'artrite idiopatica giovanile sistemica, una delle più frequenti, è caratterizzata da febbre ricorrente, per almeno due settimane, e possibilità di eruzione cutanea, linfoadenopatia generalizzata, ingrossamento del fegato o della milza. [41]

Figura 21: Eruzione cutanea tipica dell'artrite idiopatica giovanile sistemica.*Barut K, Adrovic A, Şahin S, Kasapçopur Ö. Juvenile Idiopathic Arthritis. Balkan Med J. 2017 Apr 5;34(2):90-101. doi: 10.4274/balkanmedj.2017.0111. PMID: 28418334; PMCID: PMC5394305.*

L'artrite correlata a entesite (SpA-ERA) consiste in un gruppo di malattie infiammatorie croniche delle articolazioni, così come dei tendini e legamenti di alcune ossa (entesiti) ad insorgenza in età giovanile. Colpisce principalmente gli arti inferiori e in alcuni casi le articolazioni pelviche e della colonna vertebrale, in particolare con condizioni di sacroileite e spondilite, con dolore localizzato, rispettivamente, ai glutei e alla schiena. Questo sottotipo di malattia rappresenta la forma infantile delle spondiloartropatie dell'adulto, con positività per l'antigene leucocitario umano-B27 e uveite.

L'artrite psoriasica giovanile è caratterizzata da un'eruzione cutanea psoriasica, accompagnata da artrite, pitting ungueale e dattilite. [45] Con AIG indifferenziata si intende infine una combinazione di differenti caratteristiche comuni a diverse forme di artrite giovanile.

Tabella 2: Classificazione della International League of Associations for Rheumatology dei sottotipi di AIG. *https://www.researchgate.net/figure/International-League-of-Associations-for-Rheumatology-classification-of-subtypes-of_tbl1_342808636*

JIA subtype	Definition and exclusion	
1. Systemic onset JIA	Fever ≥2 weeks and arthritis in ≥1 joint, plus at least 1 of the following: 1. Evanescent, non-fixed, erythematous rash, 2. Generalized lymphadenopathy, 3. Hepatomegaly and/or splenomegaly, 4. Serositis.	
2. Oligoarticular JIA	Arthritis in ≤4 joints during the first 6 months	(Exclusion criteria: a,b,c,d)
a. Persistent oligoarticular JIA	Arthritis in ≤4 joints throughout the disease course	
b. Extended oligoarticular JIA	Arthritis in >4 joints after the first 6 months	
3. Polyarticular JIA	Arthritis in ≤4 joints during the first 6 months.	(Exclusion criteria: a,b,c,d,e)
a. Rheumatoid factor +	RF positive for at least 2 times with interval of ≥3 months	(Exclusion criteria: a,b,c,e)
b. Rheumatoid factor -	RF negative	(Exclusion criteria: a,b,c,d,e)
4. Psoriatic arthritis	Arthritis + psoriasis or arthritis + at least 2 of the following: 1. Dactylitis, 2. Nail pitting or onycholysis, 3. Psoriasis in a first-degree relative.	(Exclusion criteria: b,c,d,e)
5. Enthesitis-related arthritis	Arthritis and/or enthesitis + at least 2 of the following: 1. Presence/history of sacroiliac joint tenderness and/or lumbosacral pain, 2. HLA-B27 positivity, 3. Arthritis onset in a >6 years old male patient, 4. Acute anterior uveitis, 5. History of 1 of the following in a first-degree relative: a. Ankylosing spondylitis, b. Enthesitis-related arthritis, c. Sacroiliitis with inflammatory bowel disease, d. Reiter syndrome, e. Acute anterior uveitis.	(Exclusion criteria: a,d,e)
6. Undifferentiated arthritis	Fulfills none of the subsets above or fulfills more than 2 subsets above.	

Tra le artriti croniche, un altro gruppo importante è rappresentato dalle artropatie della malattia infiammatoria intestinale (IBD), definite come qualsiasi artrite non infettiva che si verifica prima o durante il decorso della malattia di Crohn (CD), della colite indeterminata (IC) o della colite ulcerosa (UC). L'artrite è infatti la complicanza extraintestinale più comune di questi disturbi. In particolare, l'infiammazione articolare associata all'IBD può presentarsi come poliartrite periferica o, meno frequentemente, può coinvolgere le articolazioni sacroiliache e dello scheletro assiale. L'artrite associata all'IBD non è inclusa nella classificazione che raggruppa le artriti infantili dell'American College of Rheumatology (ACR), ma figura sia nei criteri della European League Against Rheumatism, che in quelli della International League of Associations for Rheumatology.[41]

Ulteriori patologie infiammatore pediatriche con coinvolgimento articolare comprendono diverse forme di connettiviti, vasculiti e patologie autoinfiammatorie. [31] Della prima categoria fanno parte, tra le altre, il lupus eritematoso sistemico (LES) e le sindromi sclerodermiche. Il LES è una malattia autoimmune cronica che può colpire diversi organi del corpo, in particolare pelle, articolazioni, sangue, reni e

sistema nervoso centrale, con manifestazioni cliniche estremamente varie, equivalenti nei bambini, e negli adulti. Tuttavia, nei pazienti pediatrici il LES risulta avere un decorso più grave. La sclerodermia, dal greco "pelle dura", consiste invece in un insieme di malattie croniche con una comune fisiopatologia, ma differenti caratteristiche cliniche: si riconoscono rispettivamente la forma localizzata (LS) e sistemica (SSc). La LS è solitamente unilaterale, meno estesa e si differenzia per il coinvolgimento extracutaneo: può infatti interessare gli occhi, causando uveite, e le articolazioni, determinando artrite. [41]

Tra le patologie autoinfiammatorie, assumono particolare rilevanza, la sindrome di Blau, l'osteomielite, la Febbre Mediterranea Familiare (FMF), ed altre sindromi, spesso di derivazione genetica. La sindrome di Blau e la sarcoidosi a esordio precoce costituiscono le forme, rispettivamente familiare e sporadica, di una patologia pediatrica genetica caratterizzata da una triade di poliartrite, uveite ed eruzione cutanea.[41] La dermatosi neutrofila atipica cronica associata a lipodistrofia e a temperatura elevata (CANDLE) è una malattia genetica rara. I bambini che ne sono affetti soffrono di ricorrente febbre, manifestazioni cutanee della durata di diversi giorni o settimane, atrofia muscolare, lipodistrofia progressiva, artralgia e contratture articolari. Se non trattata, può portare a disabilità gravi e, infine, alla morte. Le sindromi periodiche associate alla criopirina (CAPS) comprendono un gruppo di malattie autoinfiammatorie rare, tra cui la Sindrome autoinfiammatoria familiare da freddo (FCAS), la Sindrome di Muckle-Wells (MWS) e la Sindrome cronica infantile neurologica cutanea articolare (CINCA). Queste sindromi presentano diverse manifestazioni cliniche simili, tra i quali febbre, eruzioni cutanee simili all'orticaria e interessamento articolare di varia gravità, associato a infiammazione sistemica.

Tra le osteomieliti croniche non batteriche (CNO), l'osteomielite cronica multifocale ricorrente (CRMO) ne rappresenta spesso la forma più grave. Nei bambini e negli adolescenti, le lesioni infiammatorie colpiscono soprattutto le metafisi delle ossa lunghe, anche se le stesse possono presentarsi in qualsiasi segmento dello scheletro. Potranno inoltre essere coinvolti pelle, occhi, tratto gastrointestinale e articolazioni.

La FMF invece si trasmette geneticamente e i pazienti colpiti soffrono di attacchi ricorrenti di febbre, associati a dolore addominale o toracico e gonfiore articolare. Con

l'acronimo PAPA si intendono i tre sintomi tipici della sindrome genetica rara di cui portano il nome: artrite ricorrente, pioderma gangrenoso e acne cistica.
Tra le altre, la sindrome di Behçet è una forma di vasculite sistemica di origine ignota. La patologia colpisce la mucosa e la pelle; i sintomi principali sono ulcere genitali e orali ricorrenti, coinvolgendo anche occhi, articolazioni, e sistema nervoso.

2.2.3. Ruolo dell'imaging nelle malattie infiammatorie articolari periferiche

L'imaging svolge un ruolo fondamentale nel determinare la presenza, la gravità e l'estensione delle malattie articolari. Può anche aiutare a monitorare le complicazioni della patologia, escludere altre diagnosi e valutare la risposta al trattamento. L'imaging permette inoltre di fornire una diagnosi precoce, oltre che evidenziare la visualizzazione delle anomalie infiammatorie, inclusi sinovite e danni osteocondrali. [33] Diverse modalità di imaging conferiscono un enorme supporto nella valutazione e nella diagnosi di una moltitudine di disturbi infiammatori, nonché delle loro complicazioni. Ne sono esempio l'angiografia per le vasculiti, la tomografia computerizzata (TC) per le malattie polmonari della sclerosi sistemica e la RM per le miopatie infiammatorie, così come l'ecografia per l'entesite, la vasculite, le miopatie e la sclerodermia localizzata. [41] In primo ambito, le radiografie semplici delle mani e dei piedi sono utili per valutare i danni strutturali e verificare se vi sono prove di malattia erosiva alla base. [46] In particolare, la radiografia è una metodica frequentemente utilizzata per valutare le anomalie articolari, soprattutto per la valutazione delle articolazioni sintomatiche e spesso delle articolazioni controlaterali. I componenti dei tessuti molli intra-articolari, tuttavia, hanno densità radiografiche molto simili e, perciò, non possono essere chiaramente differenziati tra loro o da muscoli, tendini, legamenti, nervi o vasi adiacenti. Lo spostamento dei depositi di grasso periarticolare adiacenti aiuta però a determinare le effusioni articolari nel gomito, nel ginocchio e nella caviglia. Ad ogni modo, la relazione di queste strisce di grasso radiotrasparenti in altre articolazioni è più complessa, rendendo la determinazione accurata delle effusioni articolari, ad esempio, intorno all'anca e alla spalla, più difficile radiograficamente. [41] L'ecografia, esame facilmente accettato dai pazienti, ha anch'essa un'alta sensibilità per la rilevazione precoce delle erosioni nelle

mani e nei piedi ed è anche ampiamente utilizzata per valutare il coinvolgimento dei tessuti molli. L'ecografia può integrare l'esame clinico per la rilevazione della sinovite subclinica. [46] La risonanza magnetica (RM) consente infine una valutazione sensibile dell'attività della malattia e dei danni strutturali nelle artriti infiammatorie. [47] La RM è in grado, infatti, di rilevare interruzioni nel contorno osseo, come le erosioni. A differenza delle viste proiettive offerte dalla radiografia convenzionale, la RM fornisce una valutazione tomografica delle strutture articolari, garantendo una migliore sensibilità nel rilevare le lesioni ossee. La RM permette inoltre di visualizzare il tessuto sinoviale infiammato e le effusioni articolari, specialmente in seguito all'iniezione di contrasto paramagnetico ed è utilizzata clinicamente per rilevare osteomielite, osteonecrosi e altre cause di infiammazione ossea. [48] In aggiunta, la RM permette di valutare la cartilagine articolare nelle ginocchia e nelle anche. Le attuali linee guida della Food Drug Administration (FDA) per la definizione delle terapie di riparazione della cartilagine raccomandano l'uso della RM per valutare la cartilagine, l'infiammazione sinoviale e l'integrità dell'osso subcondrale. [48]

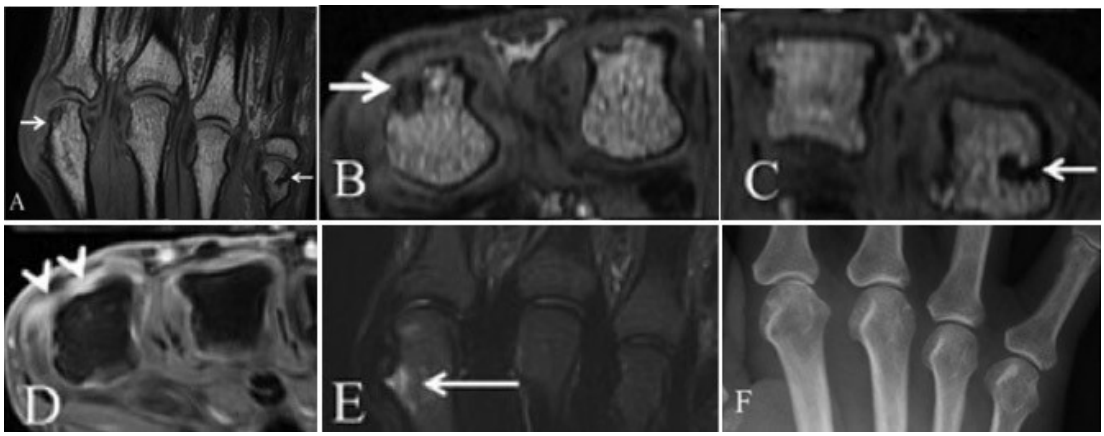

Figura 22: Valutazione del danno articolare tramite imaging a RM (*A-E*) e radiografia (*F*) dalla seconda alla quinta articolazione metacarpofalangea (MCP) di un paziente con artrite reumatoide, illustrando la capacità della RM di visualizzare erosioni ossee, osteiti e sinoviti non rilevabili tramite radiografia convenzionale. A–C: Immagini RM pesate in T1 coronali (*A*) e assiali (*B e C*) mostrano un'erosione nella testa del secondo metacarpo (*freccia in A e B*) e nella testa del quinto metacarpo (*freccia in A e C*). D: immagine RM pesata in T1 assiale con soppressione del grasso dopo somministrazione endovenosa di mezzo di contrasto a base di gadolinio che evidenzia la sinovite nella seconda articolazione MCP (*testine di freccia*). E, Immagine RM STIR coronale mostra osteite nella testa del secondo metacarpo (*freccia*). *F*: Radiografia convenzionale postero-anteriore delle articolazioni MCP non mostra erosioni nella seconda e quinta articolazione MCP. *Contributo di Uffe Møller Døhn, Centro di Ricerca sull'Artrite di Copenaghen, Ospedale Universitario di Copenaghen a Glostrup, Glostrup, Danimarca. American College of Rheumatology Rheumatoid Arthritis Clinical Trials Task Force Imaging Group*

and Outcome Measures in Rheumatology Magnetic Resonance Imaging Inflammatory Arthritis Working Group. Review: the utility of magnetic resonance imaging for assessing structural damage in randomized controlled trials in rheumatoid arthritis. Arthritis Rheum. 2013 Oct;65(10):2513-23. doi: 10.1002/art.38083. PMID: 23840013.

L'artrite reumatoide (AR) è la forma più comune di poliartrite infiammatoria nel paziente adulto con una prevalenza nella popolazione tra lo 0,5% e l'1%. Una volta stabilita e, se persistentemente attiva, l'AR diventa generalmente facile da riconoscere ed è caratterizzata da una poliartrite simmetrica deformante, sebbene l'estensione e la gravità differiscano ampiamente. Tuttavia, la variabilità della presentazione nelle fasi iniziali della malattia è tale che la diagnosi, o la classificazione, può essere molto difficile. [46] Conseguentemente, l'AR attiva incontrollata può portare a gravi danni articolari, soprattutto a livello periferico, diminuendo la qualità di vita. Una diagnosi precoce e un intervento terapeutico possono prevenire le lesioni articolari: lo sviluppo di nuovi strumenti per misurare l'attività della malattia e identificare l'eventuale remissione della stessa ha facilitato nuove strategie di trattamento per arrestare l'AR prima che le articolazioni siano danneggiate in modo irreversibile.[49] La presentazione clinica dell'AR è eterogenea, così come il decorso successivo della malattia: un ampio spettro di sintomi può infatti manifestarsi a qualsiasi età, sebbene la maggioranza degli stessi si presenti a partire dalla sesta decade, con un'incidenza massima tra i 70 e gli 80 anni.[46]

L'AR spesso ha un esordio insidioso, con uno sviluppo lento di segni e sintomi che possono variare in intensità nel corso di molte settimane. Questi possono includere rigidità in una o più articolazioni, spesso più marcata al mattino, accompagnata da difficoltà nei movimenti e dolore articolare. Col tempo, il quadro può diventare più persistente e tende a evolversi in un coinvolgimento poliarticolare simmetrico (comprendente cinque o più articolazioni). La distribuzione articolare coinvolge frequentemente le articolazioni metacarpofalangee (MCP) e interfalangee prossimali delle mani, tipicamente con risparmio delle articolazioni interfalangee distali, i polsi e le articolazioni metatarsofalangee (MTP) dei piedi. In molti individui sono colpite anche le grandi articolazioni, tra cui spalle, gomiti, ginocchia e caviglie. Le vertebre cervicali possono essere coinvolte mentre la colonna vertebrale solitamente non viene colpita. [46]

Un'altra presentazione clinica possibile è quella cosiddetta "palindromica", in cui i sintomi transitori si manifestano in poche articolazioni per alcuni giorni o settimane prima di risolversi completamente, solo per ripresentarsi successivamente nelle stesse o in altre articolazioni, tendendo ad aumentare nel tempo. Nei pazienti più anziani, l'AR può presentarsi come polimialgia reumatica sensibile agli steroidi e l'artrite periferica simmetrica può diventare evidente solo quando la dose di steroidi assunta viene ridotta. [46]

All'inizio del decorso dell'AR, esiste una forte correlazione tra disabilità e infiammazione e una scarsa relazione con i danni radiografici. Tuttavia, man mano che la condizione si stabilizza, se la distruzione articolare progredisce, il danno strutturale diventa un determinante principale della disabilità funzionale. [46] Nel lungo periodo, la distruzione articolare visibile alle radiografie porta a perdita funzionale e a dolore articolare cronico non infiammatorio. Nella pratica clinica, i pazienti possono avere meno infiammazione (e minor variazione nei segni e sintomi infiammatori) con l'aumentare della durata della malattia. La distruzione articolare visibile nelle radiografie è correlata solo moderatamente con la perdita funzionale in stadio avanzato negli studi trasversali. È possibile che altri fattori strutturali, come il rilassamento della capsula articolare e la sua successiva sublussazione, possano contribuire anche ai cambiamenti funzionali nel lungo termine. Tuttavia, sembra corretto collegare la progressione radiografica al declino funzionale. [50]

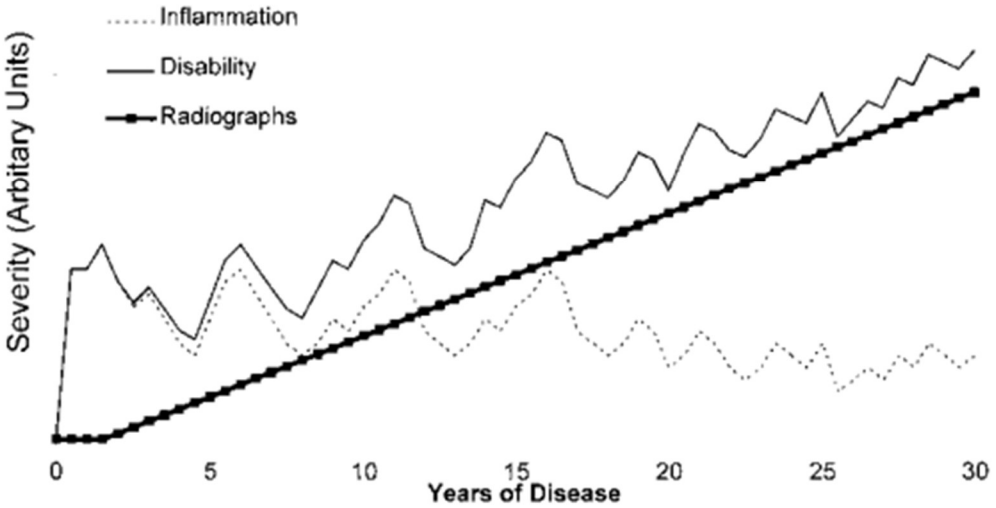

Figura 23: Schema pubblicato sulla progressione dell'AR. *Kirwan JR. Conceptual issues in scoring radiographic progression in rheumatoid arthritis. J Rheumatol 1999;26:720-5.*

I segni di AR dovrebbero essere documentati in seguito ad un appropriato esame clinico: l'ispessimento sinoviale viene rilevato alla palpazione come una sensazione spugnosa o molle, e la sensibilità è provocata comprimendo un'articolazione interessata. Con il progredire dell'AR, le deformità possono avanzare e le superfici delle ossa sublussate possono falsamente dare l'impressione di gonfiore articolare. Questo è particolarmente evidente nelle articolazioni periferiche, in particolare nelle teste delle articolazioni MCP, nello stiloide ulnare e nella radice distale del radio nel polso. [47] Fondamentale saranno quindi gli esami di imaging eseguiti su questi ultimi: le radiografie delle mani e dei piedi alla prima presentazione sono utili per valutare i danni strutturali e verificare se vi sono segni di malattia erosiva basale. L'ecografia ha invece un'elevata sensibilità per la precoce individuazione delle erosioni nelle mani e nei piedi ed è ampiamente utilizzata anche per valutare il coinvolgimento dei tessuti molli. Può inoltre integrare l'esame clinico per la rilevazione di sinovite subclinica, risultando fondamentale nella valutazione della tenosinovite e del coinvolgimento dei flessori digitali nelle prime fasi dell'artrite, il che è predittivo della persistenza della malattia. L'ecografia è una tecnica ben accettata dai pazienti. [29]

In ogni caso, la sinovite persistente è il segno più precoce dell'AR [50]: questa viene rilevata dalla RM, tramite sequenze pesate T1 che prevedono la somministrazione del

mezzo di contrasto paramagnetico. [51] Il sistema di punteggio RAMRIS (Outcome Measures in Rheumatology RA MRI Scoring system) è stato sviluppato e convalidato dal gruppo di lavoro MRI di OMERACT (Outcome Measures in Rheumatology Clinical Trials) tra il 1998 e il 2002. [47] Esso definisce un set centrale di acquisizioni RM, definizioni di patologia articolare e un sistema di punteggio per la valutazione semiquantitativa di erosioni ossee, edema midollare osseo (osteite) e sinovite. Questo sistema per il polso e le articolazioni metacarpofalangee è stato applicato come metodo standard per la valutazione dei cambiamenti patologici dell'AR. [52] Tuttavia, a causa dell'eterogeneità della presentazione e delle evidenze convincenti che i migliori risultati a lungo termine possono essere ottenuti con un intervento precoce ed efficace, sono state pubblicate nel 2010 nuovi criteri di classificazione dall'American College of Rheumatology (ACR) e dalla European League Against Rheumatism (EULAR) con l'intento di promuovere l'introduzione tempestiva della terapia. Questi criteri assegnano un punteggio ponderato a ciascuno dei quattro domini che comprendono la distribuzione delle articolazioni, la sierologia, la presenza di una risposta di fase acuta e la durata dei sintomi. Un punteggio di 6 o più su un massimo possibile di 10 costituisce una classificazione di RA “definita” (Tabella 3). [52]

Tabella 3: Criteri di classificazione RA 2010 American College of Rheumatology (ACR) ed European League Against Rheumatism (EULAR). *Aletaha D, Neogi T, Silman AJ, Funovits J, Felson DT, Bingham CO 3rd, Birnbaum NS, Burmester GR, Bykerk VP, Cohen MD, Combe B, Costenbader KH, Dougados M, Emery P, Ferraccioli G, Hazes JM, Hobbs K, Huizinga TW, Kavanaugh A, Kay J, Kvien TK, Laing T, Mease P, Ménard HA, Moreland LW, Naden RL, Pincus T, Smolen JS, Stanislawska-Biernat E, Symmons D, Tak PP, Upchurch KS, Vencovsky J, Wolfe F, Hawker G. 2010 rheumatoid arthritis classification criteria: an American College of Rheumatology/European League Against Rheumatism collaborative initiative. Ann Rheum Dis. 2010 Sep;69(9):1580-8. doi: 10.1136/ard.2010.138461. Erratum in: Ann Rheum Dis. 2010 Oct;69(10):1892. PMID: 20699241.*

	Score
Target population (Who should be tested?): Patients who	
1) have at least 1 joint with definite clinical synovitis (swelling)*	
2) with the synovitis not better explained by another disease†	
Classification criteria for RA (score-based algorithm: add score of categories A-D; a score of ≥6/10 is needed for classification of a patient as having definite RA)‡	
A. Joint involvement§	
1 large joint¶	0
2–10 large joints	1
1–3 small joints (with or without involvement of large joints)**	2
4–10 small joints (with or without involvement of large joints)	3
>10 joints (at least 1 small joint)††	5
B. Serology (at least 1 test result is needed for classification)‡‡	
Negative RF *and* negative ACPA	0
Low-positive RF *or* low-positive ACPA	2
High-positive RF *or* high-positive ACPA	3
C. Acute-phase reactants (at least 1 test result is needed for classification)§§	
Normal CRP *and* normal ESR 0	0
Abnormal CRP *or* normal ESR 1	1
D. Duration of symptoms¶¶	
<6 weeks	0
≥6 weeks	1

Il grande vantaggio della RM rispetto alla radiografia convenzionale è che permette di visualizzare sia l'infiammazione che i danni strutturali. I tessuti infiammati, inclusi la sinovia e la tenosinovia, contengono un infiltrato di cellule e nuovi vasi sanguigni. Ci sono più ioni idrogeno mobili, sotto forma di acqua, in queste cellule e vasi rispetto ai tessuti normali, influenzando conseguentemente il segnale RM. Ad esempio, la sinovite appare nelle immagini pesate T1 come una membrana ispessita, che è ad alto segnale nelle immagini pesate T2, indicando il suo alto contenuto di ioni idrogeno, e si evidenzia nelle immagini T1 post-contrasto, rivelando che è altamente vascolarizzata.[53] Altro segno tipico in RA è l'edema osseo, il quale è stato descritto

come avente un aspetto diffuso, “piumato”, con margini indistinti. [54] Negli adulti con AR, studi longitudinali hanno dimostrato che la presenza di edema del midollo osseo è un predittore chiave di danni erosivi precoci alle articolazioni [55] e può essere visualizzato solo tramite RM. È caratterizzato da un segnale aumentato nelle immagini T2 con soppressione del grasso, indicando la presenza anomala di ioni idrogeno, come acqua, all'interno dell'osso trabecolare. Inoltre, con la RM può essere visualizzata anche la cartilagine: l'assottigliamento della stessa può essere rilevato nelle grandi articolazioni, così come i cambiamenti nel contenuto di acqua, indicando un cambiamento patologico. [53]

La RM, grazie alla sua tridimensionalità, può in aggiunta rilevare le erosioni molto più precocemente rispetto alla radiologia tradizionale. [56] Un'erosione appare come una rottura nell'osso corticale, con una regione sottostante in cui il tessuto infiammatorio sostituisce il normale osso trabecolare contenente grasso: il segnale sarà isointenso ("grigio" intermedio), in sostituzione del normale segnale iperintenso del grasso nelle immagini T1. Se le erosioni contengono membrana sinoviale infiammata, si evidenzieranno post-contrasto. [53] Molte erosioni non vengono rilevate con la radiografia semplicemente perché non presentano dei profili accentuati. Una preoccupazione iniziale che le erosioni rilevate con la RM non fossero "reali" è stata in gran parte confutata da confronti con la tecnica radiografica tridimensionale della TC: quasi il 90% delle lesioni al polso e alle articolazioni MCP possono essere confermate da entrambe le modalità. È comunque importante riconoscere che possono verificarsi falsi positivi poiché molte erosioni precoci rilevate con la RM sono piccole e si verificano in regioni dove possono esserci contorni ossei irregolari o attacchi legamentosi ingannevoli. Altra difficoltà può presentarsi in caso di artefatti d’immagine, come il volume parziale: si verifica quando due tessuti con caratteristiche di segnale molto diverse, come la membrana sinoviale infiammata e l'osso, si affiancano. Pertanto, fare una diagnosi di AR sulla base di una o due erosioni rilevate con la RM è rischioso ma può essere confermata se le erosioni sono chiaramente visibili in due piani e se si verificano con sinovite attiva e/o edema osseo. [53] Pertanto, l'edema del midollo osseo e l'ispessimento sinoviale sono considerati le caratteristiche RM più sensibili per monitorare l'attività della malattia nell’AR. [57-58]

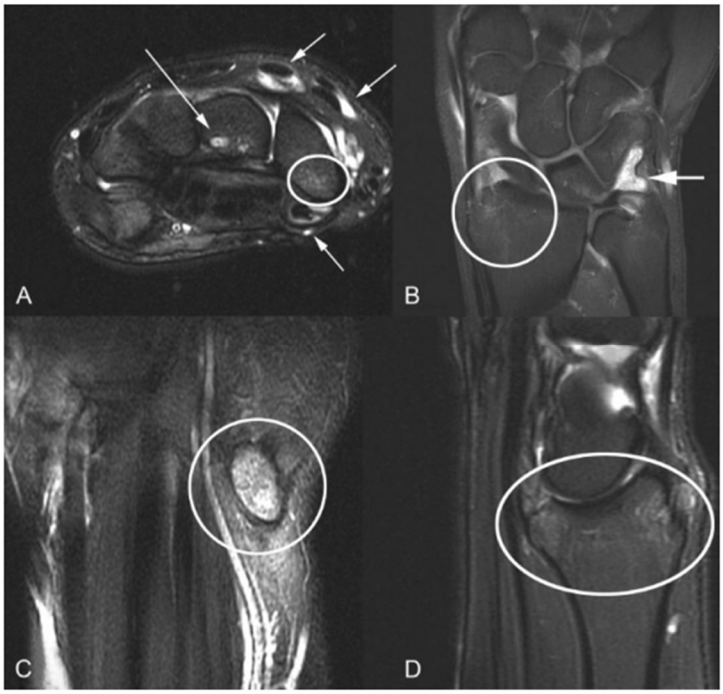

Figura 24: (*A*) Immagine assiale fat sat (FS) T2 che mostra due piccole erosioni intraossee all'interno del capitato (*freccia lunga*) con edema osseo che coinvolge lo scafoide (*cerchio*) e tenosinovite dei tendini flessori ed estensori (*frecce corte*). (*B-D*) Immagini coronale FS T2 con edema osseo, rispettivamente, al radio distale (*B-D*). (*C*) scansione sagittale del polso, con edema osseo al pisiforme. *F. M. McQueen, The use of MRI in early RA, Rheumatology, Volume 47, Issue 11, November 2008, Pages 1597–1599, https://doi.org/10.1093/rheumatology/ken332*

Le crescenti evidenze che un intervento terapeutico precoce migliori i risultati a lungo termine, associato allo sviluppo di nuovi trattamenti altamente efficaci per AIG [59] potrebbe ridurre significativamente o addirittura prevenire completamente i danni strutturali e la disabilità funzionale associata [42] all'AIG. Ciò ha evidenziato la necessità di strumenti di imaging sensibili e specifici in grado di rilevare precocemente i cambiamenti erosivi e minime tracce di danni articolari, al fine di identificare i pazienti che sono a maggior rischio di scarsi risultati funzionali, garantendo un conseguente percorso di cura ottimale. [60] Le articolazioni affette da AIG, infatti, sono solitamente caratterizzate da gonfiore, dolore e perdita di funzionalità. La radiografia convenzionale, metodica standard per la valutazione articolare nei pazienti affetti da AIG, rileva spesso segni erosivi tardivamente, quando ormai sono irreversibili. [60] Pertanto, tecniche di imaging come l'ecografia (US) e la RM sono ora considerate più utili per diverse ragioni. In primo luogo, la tendenza verso la soppressione precoce dell'infiammazione, per prevenire danni irreversibili alla cartilagine e all'osso, ha

spostato l'enfasi dal rilevare, rispettivamente, i danni, utilizzando la radiografia, all'evidenziare i cambiamenti articolari precoci dell'AIG. Ciò guida la necessità di tecniche di imaging che siano più sensibili della radiografia nella valutazione dei processi infiammatori e dei cambiamenti osteocondrali precoci. [61] Per questa ragione, RM e US giocano un ruolo sempre più importante nella valutazione e nel monitoraggio dell'attività della malattia. [62] Nell'ambito clinico, la radiografia convenzionale continua a svolgere un ruolo importante, soprattutto nell'ambito della diagnosi differenziale, e per stabilire le basi per il follow-up della malattia. Sebbene la radiografia fornisca informazioni importanti su disturbi della crescita e danni alla cartilagine e all'osso, non mostra i cambiamenti precoci tipici del processo infiammatorio attivo. [63] Nei neonati e nei bambini piccoli, la radiografia dimostra ampi spazi articolari apparenti che rappresentano epifisi immature non ossificate. Tuttavia, rispetto all'ecografia e alla RM la radiografia presenta un vantaggio nella determinazione dei disturbi della crescita. A causa dell'iperemia, si possono infatti osservare la crescita eccessiva delle estremità e il disturbo della formazione ossea epifisaria. Inoltre, è più facile confrontare le articolazioni bilaterali utilizzando la radiografia rispetto, per esempio, alla RM. [61]

In reumatologia pediatrica, l'US svolge un ruolo importante, al pari della RM, nel limitare la diagnosi differenziale e può essere utile per il monitoraggio del trattamento, oltre che per la guida delle iniezioni articolari [64]. È superiore all'esame clinico nella diagnosi dell'attività della malattia e nella rilevazione della malattia subclinica. [65] L'US è inoltre ben consolidata nella valutazione della sinovite, e ci sono crescenti evidenze del suo potenziale ruolo nella rilevazione dei cambiamenti ossei. [66] È una metodica vantaggiosa: grazie al suo costo relativamente basso e alla sua ampia accessibilità, consente la valutazione di più articolazioni in tempi di scansione per lo più brevi, variabili a seconda del livello di dettaglio richiesto per l'esame. Tuttavia, l'ecografia risulta limitata nell'esaminare il midollo osseo e nel rilevare in modo affidabile i cambiamenti erosivi centrali, data la bassa penetrazione del fascio di ultrasuoni nella parte centrale dell'articolazione con trasduttori ad alta frequenza. [60] Per l'applicazione dell'US nella reumatologia pediatrica, dovrebbero essere utilizzati in ogni esame sia il B-mode in scala di grigi sia la modalità color-doppler. [61] Quest'ultima è utile per ottenere informazioni sulla perfusione dei tessuti. La sinovite

può essere rilevata sulla base dei risultati del B-mode, che evidenzia ispessimento o versamento sinoviale; tuttavia, il color-doppler si è dimostrato utile nel differenziare il pannus attivo (ipervascolare) da quello fibrotico (ipovascolare). [67] Nei bambini in crescita, il solo rilevamento di una vascolarizzazione leggermente aumentata non consente la diagnosi di sinovite a causa dei diversi livelli di vascolarizzazione articolare, variabili in base all'età del bambino e al livello di attività fisica dell'articolazione. [68]

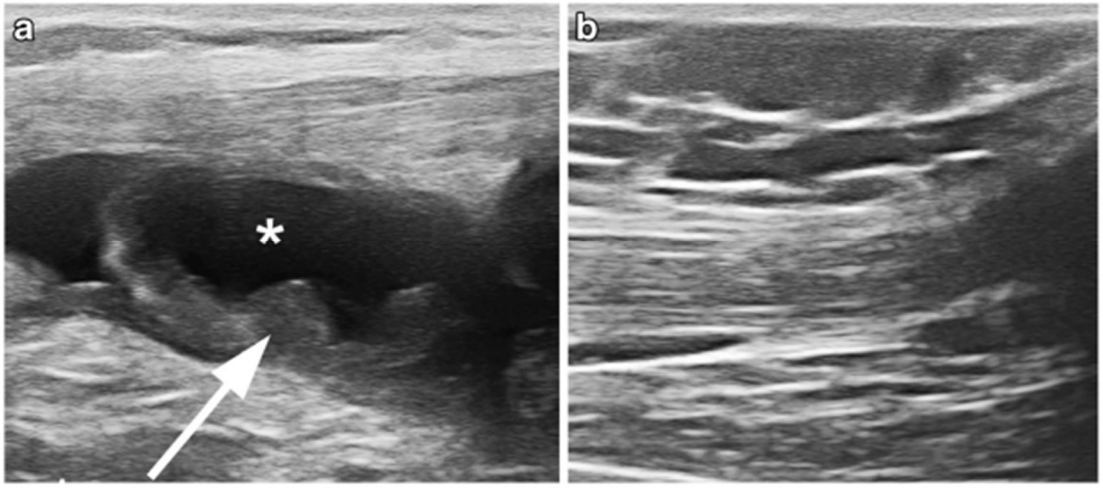

Figura 25: Ecografia del recesso soprapatellare in una ragazza di 8 anni con AIG. *a)* In sezione longitudinale si riconosce ipertrofia sinoviale e versamento articolare (rispettivamente indicati dalla feccia e dall'asterisco). *b)* Rivalutazione ecografica dopo trattamento mostrante completa risoluzione dei reperti patologici. *Martinoli C, Bianchi S (2007) Knee. In: Bianchi S, Martinoli C (eds) Ultrasound of the musculoskeletal system. Springer, Berlin*

Attualmente, la principale limitazione per un uso più diffuso della sonografia è la mancanza di standardizzazione nella valutazione ecografica delle articolazioni pediatriche e la mancanza di dati normativi. Quest'ultimo è di grande importanza per distinguere in modo affidabile i risultati patologici dall'anatomia ecografica normale. [41]

Nell'ultimo decennio, l'uso e i progressi delle tecniche RM hanno migliorato significativamente la valutazione delle patologie articolari nei bambini con AIG. [63] Rispetto alla radiografia convenzionale, all'ecografia e all'esame fisico la RM risulta essere la modalità di imaging favorita per la valutazione dei cambiamenti infiammatori e distruttivi tipici della patologia. Inoltre, la RM è l'unica modalità di imaging utile nella visualizzazione dei cambiamenti del midollo osseo, un potenziale predittore di danni articolari erosivi nell'AIG, come già dimostrato negli adulti. [55]

In conclusione, è possibile quindi affermare che le radiografie convenzionali hanno una sensibilità e specificità inferiori per la rilevazione dell'attività della malattia e dei cambiamenti distruttivi precoci, rispetto a RM o US; tuttavia, rimangono importanti in particolare per restringere la diagnosi differenziale e valutare i disturbi della crescita. [69]

Per l'AIG la RM è la tecnica più valida e dovrebbe essere considerata la modalità di scelta per valutare lo scheletro assiale o nei casi in cui la presentazione clinica si sovrappone con la stessa. [69]

La RM è infatti l'unico strumento che ha la capacità di valutare simultaneamente tutte le caratteristiche della malattia sinoviale ed è particolarmente adatta per la valutazione della patologia nelle articolazioni temporomandibolari, dell'anca, sacroiliache e vertebrali. [70]

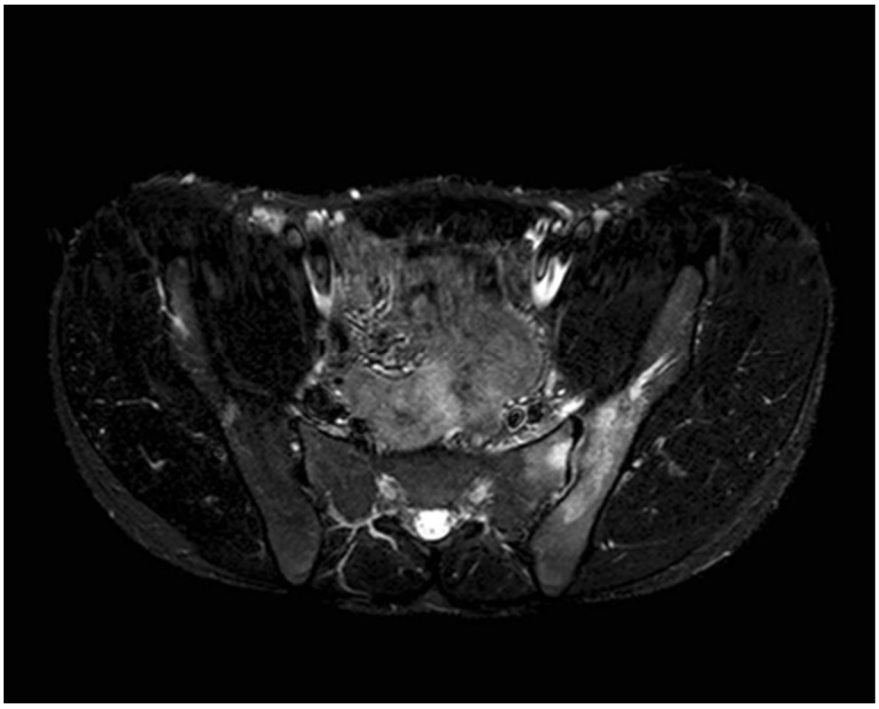

Figura 26: Sequenza T1w di bacino in sezione assiale con evidenza di sacroileite sinistra in paziente con artrite. *Giancane G, Consolaro A, Lanni S, Davì S, Schiappapietra B, Ravelli A. Juvenile Idiopathic Arthritis: Diagnosis and Treatment. Rheumatol Ther. 2016 Dec;3(2):187-207. doi: 10.1007/s40744-016-0040-4. Epub 2016 Aug 12. PMID: 27747582; PMCID: PMC5127964*

Il principale vantaggio della RM rispetto alla radiografia convenzionale è la visualizzazione diretta della sinovite, della cartilagine e delle lesioni erosive precoci. La RM identifica inoltre i cambiamenti precoci sia nelle articolazioni sacroiliache che

nella colonna vertebrale, specialmente nei pazienti con artrite correlata a entesite e spondilite anchilosante, come indicatore più sensibile dell'infiammazione in queste sedi. Questa tecnica di imaging non può essere utilizzata di routine nei bambini, ma dovrebbe essere sempre considerata quando è presente dolore alla schiena, poiché la dimostrazione di un coinvolgimento precoce delle articolazioni sacroiliache potrebbe influenzare l'approccio terapeutico. [43] L'AIG può coinvolgere articolazioni sia assiali che periferiche. Delle prime si distinguono in particolare l'articolazione temporomandibolare, la colonna vertebrale e le articolazioni sacroiliache. La rilevazione precoce e il trattamento dell'artrite dell'articolazione temporomandibolare (ATM) sono importanti per preservare la mobilità e prevenire anomalie della crescita, oltre che deformità. La radiografia convenzionale e la tomografia computerizzata a fascio conico (CT) sono utilizzate per rilevare anomalie ossee del condilo. Rispetto alla radiografia, la CT evita le difficoltà di sovrapposizione e offre una migliore risoluzione delle superfici corticali; tuttavia, i cambiamenti dei tessuti molli, come quelli relativi al disco e alla capsula articolare, nonché l'edema del midollo osseo, non possono essere valutati con precisione.[71]

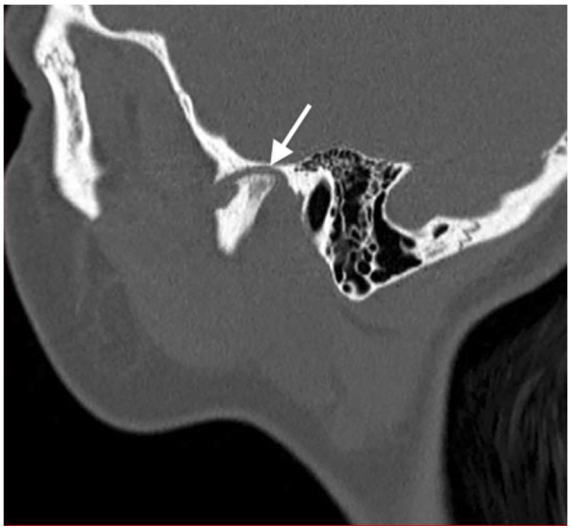

Figura 27: Tomografia Computerizzata del massiccio facciale in sezione sagittale eseguita in femmina di 18 anni affetta da artrite dell'articolazione temporo-mandibolare mostrante anomalie ossee croniche del condilo di sinistra, quali appiattimento della fossa temporale e del condilo mandibolare (indicate dalle freccia). *Hemke R, Herregods N, Jaremko JL, Åström G, Avenarius D, Becce F, Bielecki DK, Boesen M, Dalili D, Giraudo C, Hermann KG, Humphries P, Isaac A, Jurik AG, Klauser AS, Kvist O, Laloo F, Maas M, Mester A, Oei E, Offiah AC, Omoumi P, Papakonstantinou O, Plagou A, Shelmerdine S, Simoni P, Sudoł-Szopińska I, Tanturri de Horatio L, Teh J, Jans L, Rosendahl K. Imaging assessment of children presenting with suspected or known juvenile idiopathic arthritis: ESSR-ESPR points to consider. Eur Radiol. 2020 Oct;30(10):5237-5249. doi: 10.1007/s00330-020-06807-8. Epub 2020 May 12. PMID: 32399709; PMCID: PMC7476913.*

L'US potenzialmente potrebbe rilevare sia cambiamenti osteocondrali che dei tessuti molli. Tuttavia, è limitata la valutazione dell'artrite delle articolazioni assiali tramite questa metodica. [69]

La RM è la modalità di scelta per la valutazione dell'artrite dell'ATM, in quanto può rilevare cambiamenti infiammatori acuti e precoci, tra cui versamento articolare, spessore sinoviale ed edema midollare osseo, oltre a cambiamenti cronici come erosioni, deformità ossee, formazioni ossee nuove e anomalie del disco. [72] Per una valutazione ottimale dell'ATM, un protocollo RM dovrebbe preferibilmente includere sequenze con bocca aperta e chiusa, fondamentali per valutare la posizione e la funzione del disco in relazione al condilo. [69]

Nei bambini con AIG e coinvolgimento della colonna vertebrale, la colonna cervicale è quella più frequentemente interessata [69]: le articolazioni atlanto-occipitale e atlanto-assiale sono articolazioni sinoviali e sono spesso soggette all'infiammazione reumatoide. [73] La radiografia è utile per valutare l'eventuale allineamento scorretto, la compromissione funzionale, i disturbi della crescita o i cambiamenti ossei morfologici. [74] Le diastasi atlanto-assiali possono essere normali nei pazienti pediatrici; pertanto, le proiezioni radiografiche dinamiche devono essere interpretate con cautela. Ad ogni modo, la radiografia non è sensibile per rilevare precocemente i cambiamenti articolari. [75]

La RM con contrasto è la modalità di scelta per rilevare precocemente l'artrite della colonna cervicale, spesso subclinica, con versamento articolare e sinovia ispessita, la quale è visualizzabile tramite enhancement dopo somministrazione di mezzo di contrasto ed edema midollare osseo.

Il 30% dei bambini con il sottotipo di artrite correlata a entesite (ERA) dell'AIG prevede il coinvolgimento delle articolazioni sacroiliache. Tipicamente, i bambini presentano inizialmente entesite e artrite periferica degli arti inferiori, per poi vedere coinvolte le articolazioni sacroiliache. Spesso, le radiografie portano a risultati falsi positivi o falsi negativi in bambini che soffrono di sacroileite. Al contrario, la RM permette di rilevare le caratteristiche di quest'ultima, quali edema midollare osseo, entesite e capsulite/sinovite, precocemente. [69]

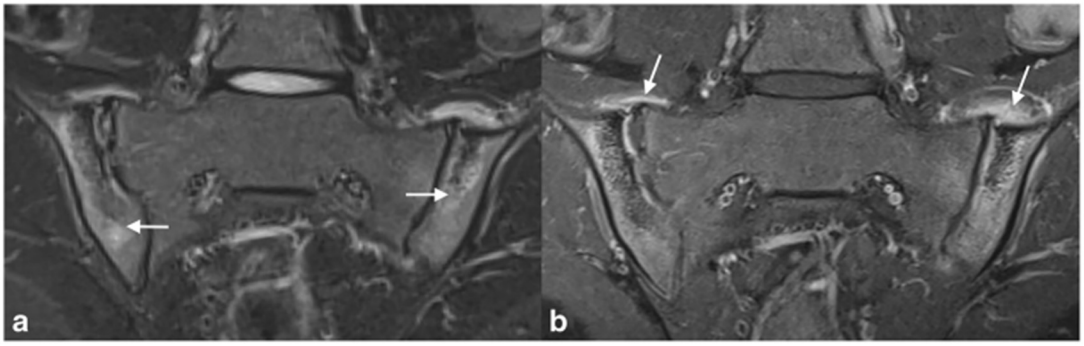

Figura 28: RM del sacro eseguita in ragazzo di 16 anni con AIG e sacro-ileite in fase attiva. (*a*) Sequenza STIR in sezione coronale obliqua che mostra edema osseo (*frecce*) prevalentemente sul versante articolare iliaco; (*b*) sequenza T1w Fat Sat post-contrastografica in sezione coronale che evidenzia capsulite bilaterale (*frecce*). *Hemke R, Herregods N, Jaremko JL, Åström G, Avenarius D, Becce F, Bielecki DK, Boesen M, Dalili D, Giraudo C, Hermann KG, Humphries P, Isaac A, Jurik AG, Klauser AS, Kvist O, Laloo F, Maas M, Mester A, Oei E, Offiah AC, Omoumi P, Papakonstantinou O, Plagou A, Shelmerdine S, Simoni P, Sudoł-Szopińska I, Tanturri de Horatio L, Teh J, Jans L, Rosendahl K. Imaging assessment of children presenting with suspected or known juvenile idiopathic arthritis: ESSR-ESPR points to consider. Eur Radiol. 2020 Oct;30(10):5237-5249. doi: 10.1007/s00330-020-06807-8. Epub 2020 May 12. PMID: 32399709; PMCID: PMC7476913.*

In ambito pediatrico, l'imaging, in particolare quello di RM, svolge un ruolo fondamentale per la diagnosi e il trattamento di malattie infiammatorie articolari periferiche: le articolazioni maggiormente colpite sono il polso, il bacino e il ginocchio.

Il coinvolgimento del polso nei pazienti affetti da AIG si verifica in circa il 25% dei pazienti. [76] Poiché il riconoscimento precoce, a cui consegue un trattamento adeguato, può migliorare l'outcome clinico,[77] l'imaging svolge un ruolo fondamentale nei pazienti con AIG che presentano infiammazione della mano e del polso. A questo scopo, la radiografia convenzionale è considerata la base per identificare le anomalie della crescita e i cambiamenti distruttivi tardivi: tuttavia, la perdita di cartilagine è difficile da valutare nei bambini in fase di crescita: in particolare nei bambini più piccoli, il danno osseo si manifesta spesso come appiattimento o deformità delle ossa carpali e delle epifisi piuttosto che come vero cambiamento erosivo. [78] Qui, l'indice di Poznanski è una misura utile per i cambiamenti tardivi [79] e la radiografia convenzionale gioca un ruolo fondamentale.

L'US è utile per valutare l'infiammazione e per guidare le iniezioni articolari. E' stato dimostrato rilevare in modo affidabile sinovite, tenosinovite, danni alla cartilagine ed erosioni ossee nelle articolazioni del polso e metacarpali nei pazienti con AIG. [80] In

ecografia, tipicamente, è possibile osservare una membrana sinoviale ispessita e iperemica e un versamento articolare.

La RM è sicuramente la metodica più valida per la valutazione dell'infiammazione, in quanto permette di evidenziare sinovite, tenosinovite e versamento articolare, [78] oltre che edema midollare osseo e modificazioni distruttive tardive. [81] Per questi scopi vi sono pertanto diverse sequenze utili: si eseguono scansioni nello stesso piano con saturazione del grasso prima e dopo la somministrazione di mezzo di contrasto, in modo da differenziare l'eventuale sinovia infiammata dal versamento articolare; [82] qui il campo visivo deve includere anche le articolazioni radio-ulnari distali e quelle metacarpofalangee. Lo sviluppo di un sistema di punteggio RM è stato inizialmente basato sul RAMRIS (OMERACT Rheumatoid Arthritis MRI Scoring), specifico per i pazienti adulti. [83] Successivamente, la dottoressa Clara Malattia e i suoi collaboratori [84] hanno sviluppato un primo sistema di punteggio RM specifico per i pazienti pediatrici. È tuttavia importante essere consapevoli dell'alta prevalenza di varianti fisiologiche, quali depressioni ossee, cambiamenti simili a lesioni del midollo osseo e liquido articolare, poiché potrebbero essere confusi con segni di AIG. [85]

Figura 29: Sequenza T1w di polso in sezione coronale in bambina di 10 anni che mostra fisiologica depressione ossea sul versante radiale del capitato (*freccia*). *Hemke R, Herregods N, Jaremko JL, Åström G, Avenarius D, Becce F, Bielecki DK, Boesen M, Dalili D, Giraudo C, Hermann KG, Humphries P, Isaac A, Jurik AG, Klauser AS, Kvist O, Laloo F, Maas M, Mester A, Oei E, Offiah AC, Omoumi P, Papakonstantinou O, Plagou A, Shelmerdine S, Simoni P, Sudoł-Szopińska I, Tanturri de Horatio L, Teh J, Jans L, Rosendahl K. Imaging assessment of children presenting with suspected or known juvenile idiopathic arthritis: ESSR-ESPR points to consider. Eur Radiol. 2020 Oct;30(10):5237-5249. doi: 10.1007/s00330-020-06807-8. Epub 2020 May 12. PMID: 32399709; PMCID: PMC7476913.*

L'anca è interessata in circa il 20-50% dei bambini con AIG: [86] i risultati di imaging ne mostrano i tipici segni di infiammazione, quali sinovite, tendinite e borsite, e versamenti prima dei cambiamenti ossei periarticolari, come l'edema midollare osseo. [87] L'ulteriore progressione della malattia può portare a disturbi della crescita così come alla distruzione della cartilagine e dell'osso, i quali sono ben evidenziati con la radiografia. La European Society of Musculoskeletal Radiology (ESSR) fornisce una guida online gratuita con correlazione anatomica e caratteristiche ecografiche dell'articolazione dell'anca. [88] Tuttavia, le variazioni legate all'età nello spessore della cartilagine, la comparsa dei centri di ossificazione e i normali vasi epifisari e metafisari, possono essere confuse con la patologia stessa. [87] In caso di infiammazione, è possibile osservare una sinovia ispessita, spesso villosa e iperemica, oltre che versamento articolare. La RM permette in aggiunta di valutare

contemporaneamente i cambiamenti nei tessuti molli e nel midollo osseo, tipici dell'AIG. [87] Si applicherà una sequenza pesata in T1, non saturata dal grasso, per valutare la conversione adeguata della componente adiposa del midollo osseo; è inoltre necessaria una sequenza sensibile all'acqua, allo scopo di rilevare l'edema midollare osseo e il versamento articolare. Infine, si applicano sequenze pesate in T1 prima e dopo l'iniezione del contrasto, con associata saturazione del grasso, in modo da valutare l'enhancement e l'ispessimento sinoviale.

Si può quindi affermare che le radiografie sono importanti per la valutazione delle anomalie della crescita, e l'ecografia è facile da utilizzare per la valutazione dell'infiammazione attiva nei bambini. Quando i risultati sono ambigui, può essere eseguita ulteriormente una RM, preferibilmente con gadolinio, per confermare la diagnosi e restringere le diagnosi differenziali. [69]

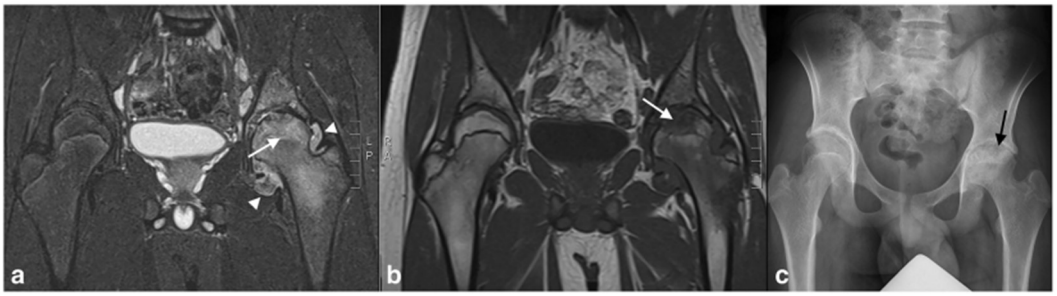

Figura 30: Ragazzo di 15 anni affetto da AIG con coinvolgimento dell'anca sinistra. Nella sequenza T2w Fat Sat in sezione coronale (a) si riconosce ispessimento sinoviale dell'anca sinistra (*testa di freccia*) con esteso edema osseo della testa femorale (*freccia*). In T1w in sezione coronale (b) si riconoscono cambiamenti erosivi ossei della testa (*freccia*). La radiografia corrispondente (c) mostrava assottigliamento dello spazio articolare ed irregolarità corticali erosive della testa femorale (*freccia*). [61] *Hemke R, Herregods N, Jaremko JL, Åström G, Avenarius D, Becce F, Bielecki DK, Boesen M, Dalili D, Giraudo C, Hermann KG, Humphries P, Isaac A, Jurik AG, Klauser AS, Kvist O, Laloo F, Maas M, Mester A, Oei E, Offiah AC, Omoumi P, Papakonstantinou O, Plagou A, Shelmerdine S, Simoni P, Sudoł-Szopińska I, Tanturri de Horatio L, Teh J, Jans L, Rosendahl K. Imaging assessment of children presenting with suspected or known juvenile idiopathic arthritis: ESSR-ESPR points to consider. Eur Radiol. 2020 Oct;30(10):5237-5249. doi: 10.1007/s00330-020-06807-8. Epub 2020 May 12. PMID: 32399709; PMCID: PMC7476913.*

Tra le diverse articolazioni periferiche quella del ginocchio è clinicamente la più comunemente colpita nell'AIG [76] e nelle altre patologie infiammatorie articolari. La radiografia rimane importante, soprattutto per restringere la diagnosi differenziale e definire informazioni sul follow-up. Grazie alla disponibilità di opzioni di trattamento più efficaci e alla quantità relativamente importante di cartilagine epifisaria nelle

ginocchia dei bambini in crescita, le erosioni ossee nelle articolazioni del ginocchio nei pazienti con AIG sono relativamente rare. L'ecografia svolge un ruolo importante nella diagnosi differenziale, presentando tuttavia alcune limitazioni. La cavità centrale, pur essendo la sede più comunemente interessata dalla sinovite nel ginocchio, è infatti spesso difficile da valutare ecograficamente. [89] Recentemente, un sistema di punteggio ecografico specifico per i bambini per il ginocchio è stato proposto dal Childhood Arthritis and Rheumatology Research Alliance (CARRA) JIA Ultrasound Workgroup. [90]

Tabella 4: Protocolli iniziale e finale proposti per la valutazione ecografica del ginocchio pediatrico per il sistema di punteggio proposto dal CARR A JIA Ultrasound Workgroup. *Ting TV, Vega-Fernandez P, Oberle EJ et al (2018) A novel ultrasound image acquisition protocol and scoring system for the pediatric knee. Arthritis Care Res (Hoboken). https://doi.org/10.1002/acr.23746*

	B-mode	CPD
Initial protocol		
Midline suprapatellar	1	2 (v)
Midline suprapatellar, with contracture	3	4 (v)
Sweep medial to lateral	5 (v)	6 (v)
Medial parapatellar, with contracture	7	8 (v)
Medial parapatellar, no contracture	9	10 (v)
Medial parapatellar, sweep proximal to distal	11 (v)	12 (v)
Lateral parapatellar, with contracture	14	15 (v)
Lateral parapatellar, no contracture	16	17 (v)
Lateral parapatellar, sweep proximal to distal	18 (v)	19 (v)
Cartilage in maximum knee flexion	20	21 (v)
Final protocol†		
Midline suprapatellar longitudinal	1	2
Medial parapatellar transverse	3	4
Lateral parapatellar transverse	5	6

CPD= Color Power Doppler; v= video; sweep= scansione attraverso una regione.

La RM risulta una metodica fondamentale per la diagnosi e il trattamento di pazienti con AIG in cui è coinvolto il ginocchio: le principali caratteristiche di imaging includono ispessimento sinoviale, versamento articolare ed edema del midollo osseo. La sinovite è il principale processo patologico nell'AIG e la sua presenza nel ginocchio è associata all'esordio clinico della patologia stessa. Pertanto, sono garantite sequenze pre e post-contrasto con una tempistica standardizzata delle immagini in seguito alla somministrazione del mezzo di contrasto per valutare accuratamente la sinovite nell'articolazione del ginocchio. [26] Nelle immagini RM, la membrana sinoviale

infiammata appare ispessita e irregolare: nel ginocchio, uno spessore sinoviale superiore a 2 mm è considerato patologico. Le aree centrali dell'articolazione, intorno ai legamenti crociati e nelle aree retropatellari e soprapatellari, sono le più comunemente colpite. L'intensità del segnale della sinovia ispessita è bassa o intermedia nelle immagini pesate T1 e alta nelle immagini pesate T2, similarmente al versamento articolare. Le immagini pesate T1 dopo la somministrazione di mezzo di contrasto paramagnetico, a base di gadolinio, forniscono una migliore differenziazione tra versamento articolare e ispessimento sinoviale. [89]

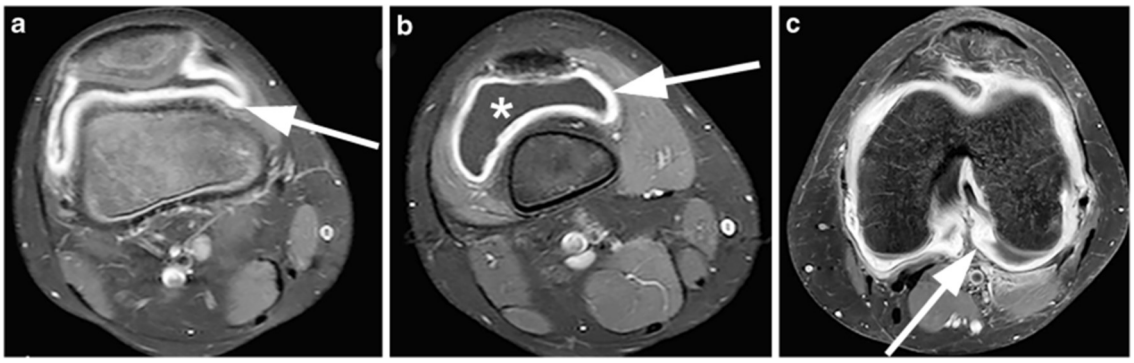

Figura 31: RM T1w Fat Sat dopo somministrazione di contrasto del ginocchio in sezione assiale in tre pazienti affetti da AIG. *a)* Ipertrofia sinoviale con marcato enhancement della regione retropatellare (*freccia*) in bambina di 9 anni. *b)* Ipertrofia sinoviale con enhancement nella regione soprapatellare (*freccia*) e versamento articolare (asterisco) in ragazzo di 11 anni. *c*) Ipertrofia sinoviale con enhancement intorno ai legamenti crociati (*freccia*) in ragazza di 15 anni. *Hemke R, Tzaribachev N, Barendregt AM, Merlijn van den Berg J, Doria AS, Maas M. Imaging of the knee in juvenile idiopathic arthritis. Pediatr Radiol. 2018 Jun;48(6):818-827. doi: 10.1007/s00247-017-4015-6. Epub 2018 May 8. PMID: 29766248; PMCID: PMC5954001.*

Il versamento articolare in RM mostra invece un'intensità di segnale alta nelle immagini sensibili ai fluidi e bassa nelle immagini pesate T1. La RM è inoltre una tecnica di imaging all'avanguardia nel visualizzare i cambiamenti nel midollo osseo suggestivi di edema. [61] Quest'ultimo si visualizza come una lesione dai margini poco definiti all'interno dell'osso trabecolare. È caratterizzato da un'alta intensità di segnale nelle immagini pesate T2, con il grasso saturato, e da una bassa intensità di segnale nelle immagini pesate T1. Tuttavia, vi sono limitati studi longitudinali, incentrati sul valore prognostico dell'edema del midollo osseo nei bambini con AIG.

La perdita di cartilagine, tipica delle patologie infiammatorie articolari periferiche, può essere rappresentata come un'area caratterizzata da un aumento del contenuto di acqua: quest'ultima sarà iperintensa nelle immagini pesate in densità protonica e T2.

Le sequenze gradient-eco e quelle pesate in densità protonica forniscono un buon contrasto nella struttura della cartilagine e possono essere utilizzate per valutare l'interfaccia tra la stessa e, rispettivamente, fluido sinoviale e osso subcondrale. La RM mostra inoltre chiaramente la differenza tra i cambiamenti nella cartilagine articolare e le erosioni ossee: queste ultime possono essere visualizzate nelle immagini pesate T1 come perdita, rispettivamente, della normale bassa intensità di segnale dell'osso corticale e della normale alta intensità di segnale dell'osso trabecolare. Nelle immagini pesate T2, invece, le erosioni ossee appaiono come lesioni ipointense, a differenza delle cisti subcondrali, che mostrano un segnale iperintenso nelle sequenze sensibili ai fluidi. [61] Negli ultimi anni, è stato sviluppato e validato un sistema di punteggio RM specifico per i bambini per il ginocchio (Juvenile Arthritis MRI Scoring (JAMRIS)), il quale prende in considerazione: l'ispessimento sinoviale, i cambiamenti del midollo osseo, le lesioni cartilaginee e, infine, le erosioni ossee. Altre caratteristiche valutate sono: il miglioramento sinoviale e la percentuale positiva, rispettivamente, di eterogeneità del cuscinetto adiposo infrapatellare, entesopatia e tendinopatia. [91]

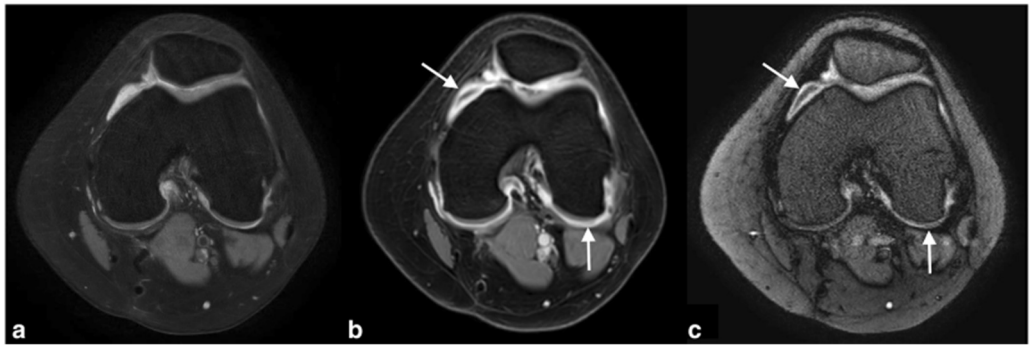

Figura 32: RM ginocchio in sezione assiale eseguita in ragazzo di 14 anni affetto da AIG oligoarticolare e artrite al ginocchio. Rispettivamente immagini T2w Fat Saturated (*a*), T1w Fat Saturated post mdc (*b*) e sequenza DIR senza somministrazione di mezzo di contrasto (*c*), queste ultime mostranti quadro patologico analogo con ispessimento sinoviale in sede retro-rotulea e posteriormente ai condili (*frecce*). *Hemke R, Herregods N, Jaremko JL, Åström G, Avenarius D, Becce F, Bielecki DK, Boesen M, Dalili D, Giraudo C, Hermann KG, Humphries P, Isaac A, Jurik AG, Klauser AS, Kvist O, Laloo F, Maas M, Mester A, Oei E, Offiah AC, Omoumi P, Papakonstantinou O, Plagou A, Shelmerdine S, Simoni P, Sudoł-Szopińska I, Tanturri de Horatio L, Teh J, Jans L, Rosendahl K. Imaging assessment of children presenting with suspected or known juvenile idiopathic arthritis: ESSR-ESPR points to consider. Eur Radiol. 2020 Oct;30(10):5237-5249. doi: 10.1007/s00330-020-06807-8. Epub 2020 May 12. PMID: 32399709; PMCID: PMC7476913.*

3. SCOPO DELLO STUDIO

Lo scopo di questo studio è stato di valutare la capacità diagnostica della sequenza DIR con sospetta o franca patologia infiammatoria articolare con potenziale coinvolgimento sinoviale, nei pazienti adulti e pediatrici, senza preclusione di distretto.

4. MATERIALI E METODI

In questo studio retrospettivo sono stati inclusi pazienti pediatrici (< 18 anni) e pazienti adulti (> 18 anni) sottoposti a RM di diagnosi o monitoraggio periodico di sospetta o conclamata patologia infiammatoria articolare periferica che avessero nel protocollo d'esame, tra le altre, la sequenza DIR. Sono stati inclusi esami eseguiti tra Dicembre 2023 e Settembre 2024.

Per ogni paziente è stato valutato l'eventuale coinvolgimento sinoviale mediante DIR, confrontando le relative immagini con le sequenze Short Tau Inversion Recovery (STIR) e DIXON T1w, utilizzate come gold standard.

Sono stati confrontati inoltre i parametri tecnici della sequenza DIR nelle due apparecchiature utilizzate, rispettivamente Siemens Avanto Fit 1.5T (Siemens Healthcare Herlangen, Germania) per i pazienti adulti e Philips Ingenia 1.5 T (Philips Medical Systems, Netherlands B.V.) per quelli pediatrici.

Oltre al potere diagnostico della sequenza DIR si è valutata anche la qualità delle immagini mediante uno score da 1 a 10, facendo corrispondere al punteggio di 1 una scarsa qualità per la presenza di artefatti e bassa risoluzione, e al punteggio di 10 una qualità eccellente, con immagini prive di artefatti e con ottima risoluzione.

Analisi statistiche

È stata eseguita una statistica descrittiva. Inoltre, mediante il test di Wilcoxon Mann Whitney U si è confrontato lo score tra il distretto più frequentemente esaminato e gli altri per valutare eventuali differenze legate all'area scansionata.

È stato calcolato il coefficiente K di Cohen per valutare l'agreement tra la DIR e le sequenze di riferimento per la valutazione dell'ispessimento sinoviale.

Per le analisi statistiche è stato utilizzato il software SPSS (v.28, IBM Armonk, NY, USA) applicando $p<0,05$ come livello di significatività.

5. RISULTATI

Quindici pazienti (età media dei pazienti adulti 28,1 ± 12,5 anni e dei pazienti pediatrici 14,3 ± 3,1; complessivamente 11 femmine e 4 maschi), per un totale di 18 articolazioni (i.e., in due pazienti sono state esaminate entrambe le mani e in uno entrambi i piedi), hanno soddisfatto i criteri di inclusione e sono stati valutati. In particolare, sono state esaminate sette ginocchia, quattro mani, tre piedi ed una spalla, un polso, un bacino ed una caviglia (Figure 33-36).

Nelle tabelle 5 e 6 sono presentate, rispettivamente, le caratteristiche delle apparecchiature Siemens Avanto Fit 1.5T (Siemens Healthcare Herlangen, Germania) e Philips Ingenia 1.5 T (Philips Medical Systems, Netherlands B.V.) utilizzate per gli esami RM dei pazienti, con una distinzione pertanto tra adulti e pediatrici. I parametri tecnici della sequenza DIR applicata nelle due apparecchiature sono elencati invece nella tabella 7.

Tabella 5: Dettaglio dell'apparecchiatura utilizzata per l'acquisizione delle sequenze RM DIR nei pazienti pediatrici, incluse specifiche della casa costruttrice della RM, della bobina, del campo magnetico e piano di acquisizione.

N Pz	MR scanner vendor	MR tesla	Bobina	Piano di acquisizione
1	Ingenia 1.5 T (Philips Medical Systems, Netherlands B.V.)	1.5	head-neck	COR
2	Ingenia 1.5 T (Philips Medical Systems, Netherlands B.V.)	1.5	head-neck	COR
3	Ingenia 1.5 T (Philips Medical Systems, Netherlands B.V.)	1.5	head-neck	SAG
4	Ingenia 1.5 T (Philips Medical Systems, Netherlands B.V.)	1.5	head-neck	SAG

Tabella 6: Dettaglio apparecchiatura utilizzata per acquisizione sequenze RM DIR in pazienti adulti, incluse specifiche quali casa costruttrice della RM, bobina, campo magnetico e piano di acquisizione.

N Pz	MR scanner vendor	MR tesla	Bobina	Piano di acquisizione
1	Siemens Avanto Fit 1.5T (Siemens Healthcare Herlangen, Germania)	1.5	knee	SAG
2	Siemens Avanto Fit 1.5T (Siemens Healthcare Herlangen, Germania)	1.5	flexible large	SAG
3	Siemens Avanto Fit 1.5T (Siemens Healthcare Herlangen, Germania)	1.5	knee	AX
4	Siemens Avanto Fit 1.5T (Siemens Healthcare Herlangen, Germania)	1.5	knee	SAG
5	Siemens Avanto Fit 1.5T (Siemens Healthcare Herlangen, Germania)	1.5	body	COR
6	Siemens Avanto Fit 1.5T (Siemens Healthcare Herlangen, Germania)	1.5	body	COR
7	Siemens Avanto Fit 1.5T (Siemens Healthcare Herlangen, Germania)	1.5	flexible small	COR
8	Siemens Avanto Fit 1.5T (Siemens Healthcare Herlangen, Germania)	1.5	knee	SAG
9	Siemens Avanto Fit 1.5T (Siemens Healthcare Herlangen, Germania)	1.5	knee	SAG
10	Siemens Avanto Fit 1.5T (Siemens Healthcare Herlangen, Germania)	1.5	knee	SAG
11	Siemens Avanto Fit 1.5T (Siemens Healthcare Herlangen, Germania)	1.5	knee	SAG

Tabella 7: Parametri tecnici sequenza DIR nelle due apparecchiature nei pazienti esaminati.

Popolazione	FOV read (mm)	slice thickness (mm)	TR (ms)	TE (ms)	TI (ms)	Voxel size (mm)	Acquisition matrix	TA	Rel SNR	Fat Saturation
Pediatrica	240	1.5	5500	322	2510 480	1.35x 1.35x 1.35	180x178	02:18	1.13	SPIR
Adulta	280	1.5	5000	310	3000 450	0.7x 0.7x 1.5	192x192	05:07	1	FAT-SAT

L'agreement tra la DIR e le sequenze di riferimento per l'identificazione dell'ispessimento sinoviale è risultato molto elevato (k= 0.88) con solo un paziente affetto da sinovite del ginocchio destro, in cui la DIR non è stata diagnostica.

La qualità delle immagini DIR è risultata inclusa nel range 3–8 (mediana 6; in particolare mediana di 3 per i pazienti pediatrici e 7 per gli adulti; Figure 33-36). L'articolazione più frequentemente esaminata è risultata essere il ginocchio (7 pazienti, 46,6%) con una qualità delle immagini significativamente più alta (media 13,36 vs 7,05, p=0,011; Figura 35).

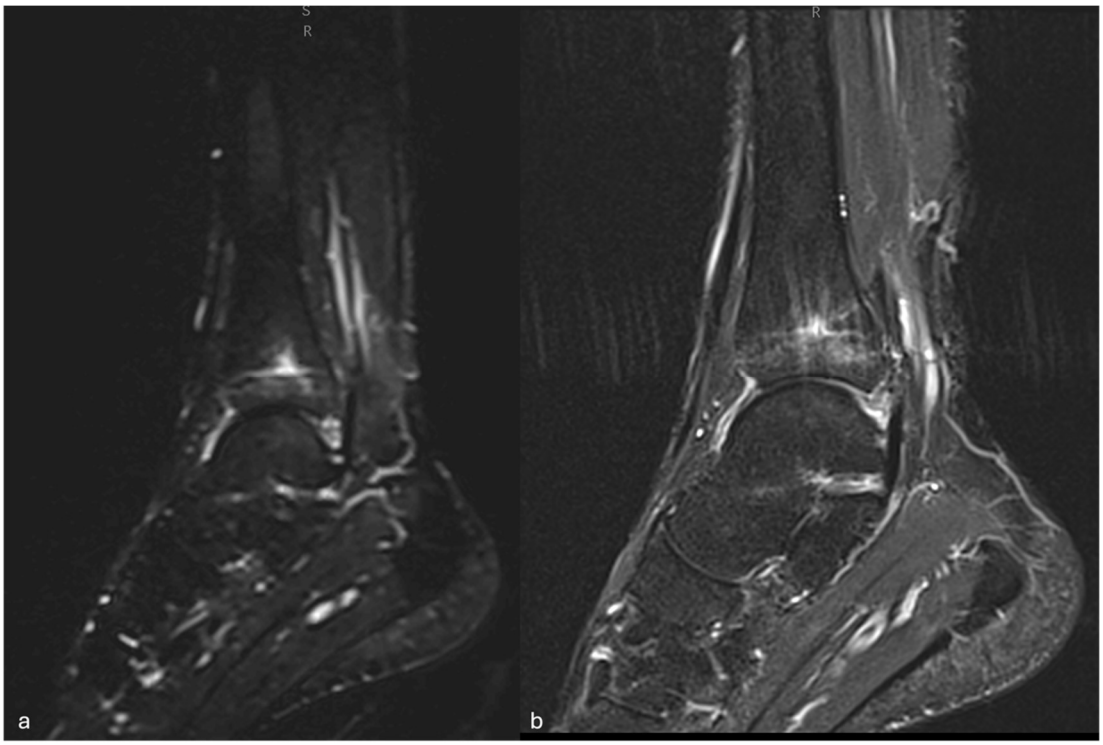

Figura 33: Paziente maschio di 20 anni, DIR sagittale in a che dimostra l'assenza di ispessimento sinoviale e una buona qualità delle immagini. STIR sagittale in b che conferma l'assenza di coinvolgimento sinoviale.

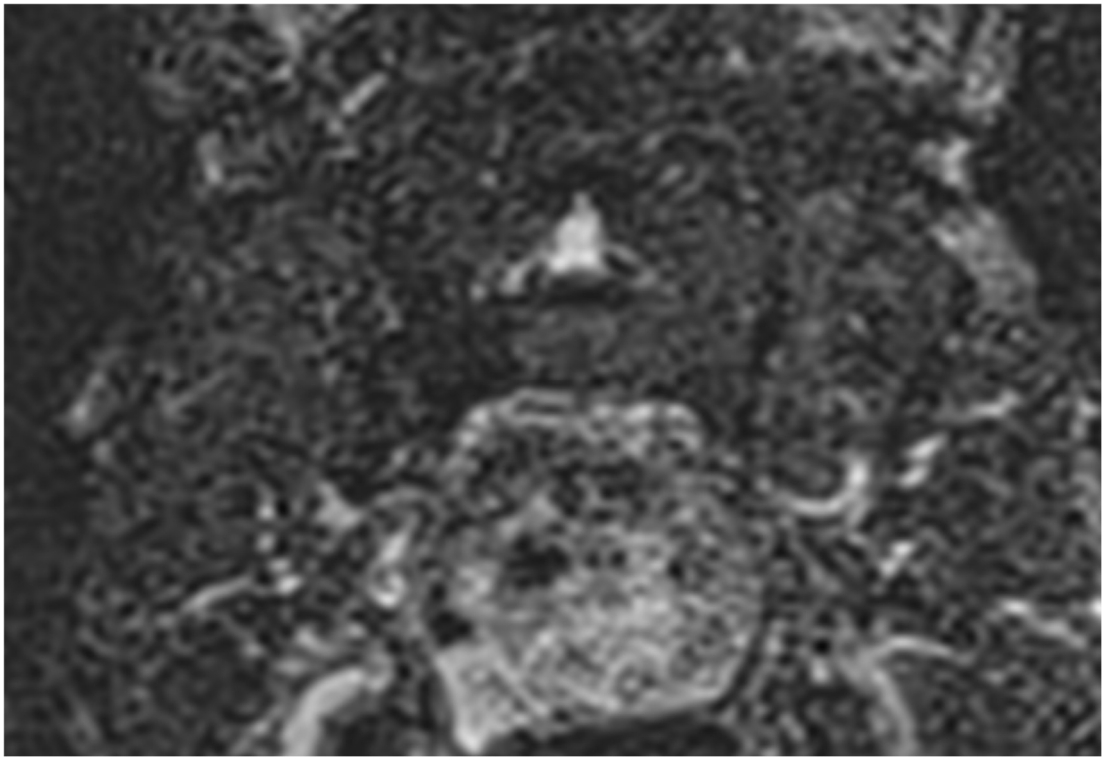

Figura 34: Coronale DIR di una paziente di 58 anni con sospetta sacroileite in cui la qualità delle immagini risulta molto bassa e non diagnostica.

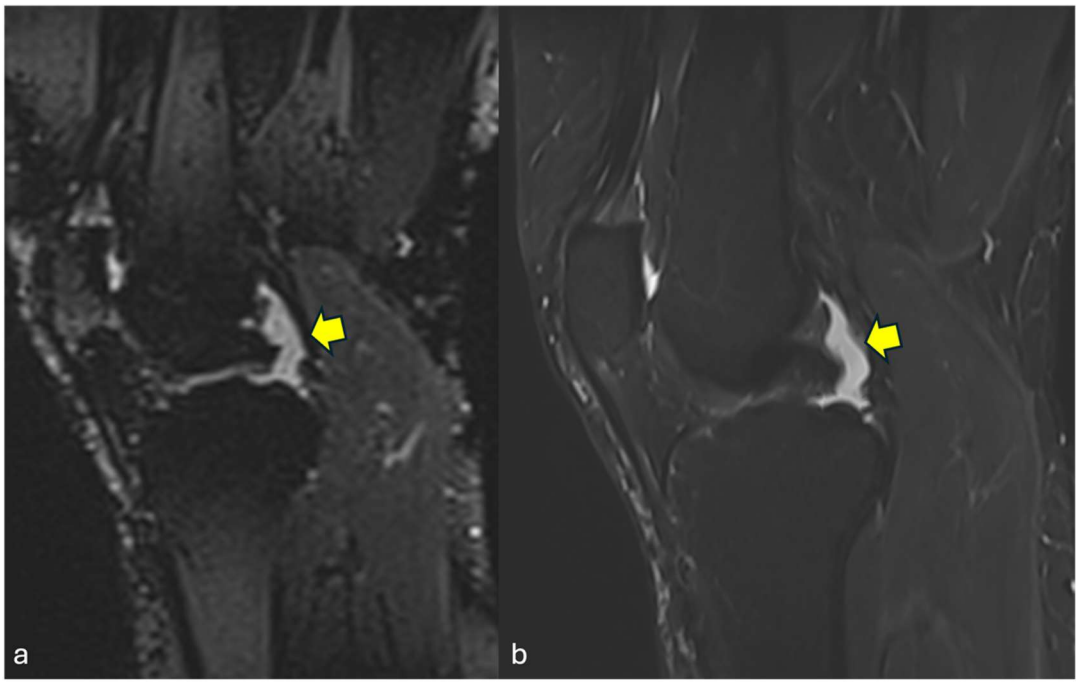

Figura 35: In a sagittale DIR del ginocchio di una paziente di 45 anni che dimostra solo la presenza di una lieve quantità di versamento articolare nel comparto posteriore, come evidente anche nella STIR in b. La qualità delle immagini DIR è risultata essere molto buona.

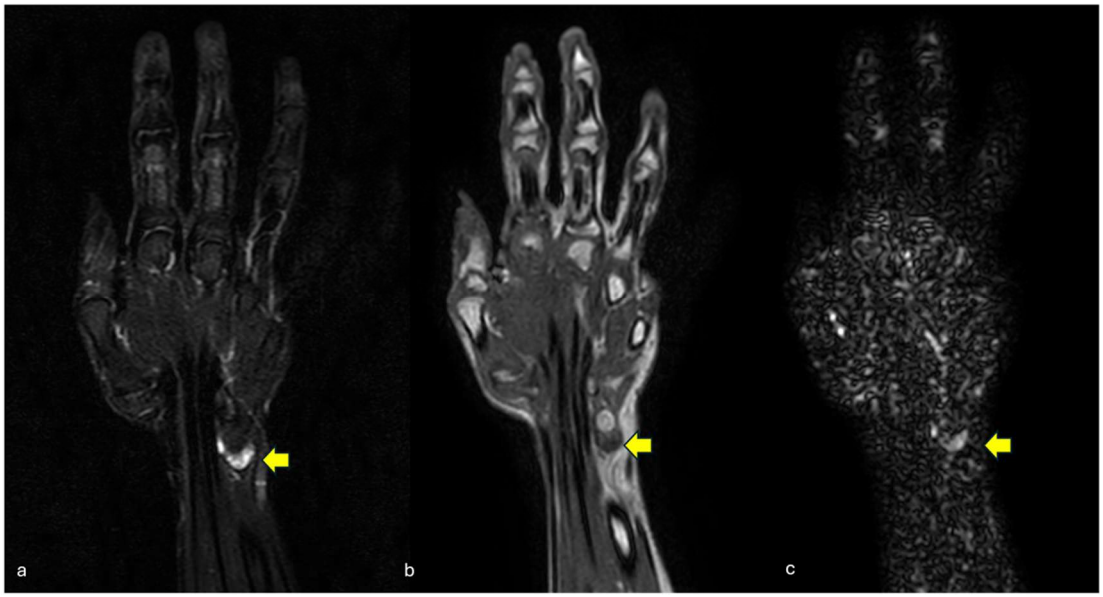

Figura 36: Paziente femmina di 17 anni con lieve ispessimento sinoviale a livello ulno-carpale ben riconoscibile nella coronale STIR (a) e T1dixon (b) ed apprezzabile nella coronale DIR (c) con qualità complessiva media in termini di risoluzione anatomica di quest'ultima sequenza.

6. DISCUSSIONE

I risultati di questo studio dimostrano come la sequenza DIR sia utile nella valutazione dell'ispessimento sinoviale in pazienti adulti e pediatrici. I risultati sono inoltre in linea con quanto precedentemente dimostrato da Ma et al e Verkuil et al.
In particolare, nello studio di Ma et al. sono stati impostati due TI, rispettivamente di 260 ms e di 2680 ms. [29] In questo modo sono stati soppressi selettivamente i segnali del tessuto adiposo e del versamento articolare contemporaneamente, migliorando il contrasto della sinovia rispetto ai tessuti circostanti. Sebbene il contrasto a base di gadolinio sia ideale per rilevare la sinovite, i risultati dello studio di Ma et al. hanno dimostrato concordanza nelle misure di distribuzione sinoviale, numero di aree sinoviali, volume sinoviale e punteggio di sinovite tra DIR e CE-T1WI nei polsi. [29]
Verkuil et al. hanno esaminato l'efficacia della DIR nel rilevare la sinovite in un singolo distretto (ginocchio) di pazienti pediatrici, confrontando i risultati con quelli ottenuti mediante RM convenzionale con contrasto. [21] Tramite lo studio citato è stato osservato che i pattern di distribuzione sinoviale rilevati tramite la RM DIR e le scansioni post-contrasto sono relativamente simili tra loro. Per ottenere una buona definizione della sinovia nella RM DIR, i segnali del tessuto adiposo e del versamento articolare devono essere soppressi: a questo scopo vengono utilizzati i tempi di inversione indicati da Son et al. [24], rispettivamente di 2830 ms e di 254 ms. Poiché il recupero della magnetizzazione dipende dal tempo di rilassamento T1 specifico di ciascun tessuto, anche una minima variazione dei valori T1 delle strutture contenenti grasso o fluido attorno alla sinovia potrebbe causare una soppressione incompleta degli stessi. [21] Considerando che il pattern di distribuzione sinoviale rilevato nello studio dalla DCE-RM viene definito come rappresentante la corretta distribuzione sinoviale, la buona concordanza tra la tecnica DIR e la DCE-RM indica che l'aumento relativo dell'intensità del segnale sulla RM DIR rappresenta unicamente la sinovia. [26]
Per quanto riguarda le due apparecchiature utilizzate, i nostri dati dimostrano infatti che la sequenza DIR ottimizzata sul sistema Siemens Avanto Fit 1.5T (Siemens Healthcare, Erlangen, Germania), impiegato nei pazienti adulti, consente di ottenere

immagini di qualità superiore. Vengono infatti applicati TI di 3000 ms per l'acqua e 450 ms per il grasso.

La sequenza DIR del sistema Siemens Avanto Fit 1.5T è bidimensionale, con voxel le cui dimensioni sono di 0.7x0.7x1.5 mm. Ciò garantisce, come dimostrato dagli score indicati in tabella 9, una maggiore qualità sul piano di acquisizione, a scapito tuttavia di quella nelle ricostruzioni. Ne consegue inoltre un aumento del tempo di acquisizione, che nel sistema Siemens esaminato sale a 5 minuti e 7 secondi. Qui, la sequenza DIR è dotata di una matrice di 192x192 mm, con un FOV read di 280 mm.

Utilizzando l'apparecchiatura Ingenia 1.5 T (Philips Medical Systems, Netherlands B.V.), è emersa una qualità inferiore delle immagini. Il sistema Ingenia 1.5 T presenta un'ulteriore limitazione: la sequenza DIR in essa è applicabile allo studio RM unicamente con l'utilizzo della bobina head-neck, specifica per lo studio encefalico. Inoltre, i TI della sequenza DIR dell'apparecchiatura Ingenia 1.5 Philips sono relativi proprio alla soppressione del liquido cefalorachidiano e della sostanza bianca, rispettivamente 2510 ms e 480 ms: le premesse teoriche precedenti permettono di affermare che questi TI non risultano ottimali per l'evidenziazione della sinovia.

La tridimensionalità della sequenza DIR di questa apparecchiatura, con un voxel size di 1.35x1.35x1.35 mm, consente una riduzione dei tempi di acquisizione, risultante di 2 minuti e 18 secondi. Qui, l'acquisizione con voxel isovolumetrici, attraverso l'interpolazione dei dati, permette di ottenere ricostruzioni su piani diversi da quelli di acquisizione con elevata qualità, tramite l'utilizzo di spessori più sottili, che garantiscono una riduzione dell'artefatto da volume parziale. Tuttavia, in questo studio, la bassa qualità delle immagini acquisite, dovuta ai TI scorretti, ha determinato conseguentemente delle retro-ricostruzioni altrettanto mediocri, come riportato dagli score relativi alla qualità delle immagini dei pazienti pediatrici esaminati. Nonostante i buoni risultati ottenuti vanno considerati alcuni limiti. In particolare, tra gli svantaggi della sequenza DIR vanno inclusi il tempo di scansione relativamente lungo, un basso rapporto segnale-rumore e una sensibilità agli artefatti da movimento, rispetto alle sequenze T2 pesate. Per ridurre il tempo di scansione sono state sviluppate tecniche TSE ottimizzate e l'imaging parallelo utilizzando bobine phased-array multicanale. In questo modo, un tempo di scansione ridotto a pochi minuti può essere applicato più

facilmente di routine negli studi clinici, contribuendo anche a minimizzare la comparsa di artefatti legati al movimento. [25]

Inoltre, nel nostro studio solo un rater ha valutato la qualità delle immagini e il coinvolgimento sinoviale. Studi futuri dovranno considerare analisi multi-rater.

7. CONCLUSIONI

Questo studio ha dimostrato come la sequenza DIR abbia un buon potere diagnostico per l'identificazione dell'ispessimento sinoviale in pazienti adulti e pediatrici con sospetto o diagnosi conclamata di patologia reumatologica. Studi futuri dovranno ulteriormente ottimizzare i parametri di acquisizione soprattutto per le scansioni di distretti più complessi in pazienti pediatrici.

BIBLIOGRAFIA

[1] Westbrook C., Roth CK, Talbot J.: "MRI in practice", Fourth Edition, 2011

[2] Coriasco M, Rampado O., Bradac GB: "Elementi di risonanza magnetica – dal protone alle sequenze per le principali applicazioni diagnostiche". Springer, 2014

[3] S. Hadjieva, N. Fileva, V. Hadjidekov; Sofia/BG The different faces of the multiple sclerosis plaques – sequences review ECR 2020 Poster Number:C-15100 Type: Educational Exhibit DOI: 10.26044/ecr2020/C-15100 DOI-Link: https://dx.doi.org/10.26044/ecr2020/C-15100

[4] Saranathan M, Worters PW, Rettmann DW, Winegar B, Becker J (2017) Physics for clinicians: fluid-attenuated inversion recovery (FLAIR) and double inversion recovery (DIR) imaging. J Magn Reson Imaging 46(6):1590–1600. https://doi.org/10.1002/jmri.25737

[5] M. A. Brown, M. C. Semelka. – "MRI Basic Principles and Applications". Wiley-Liss, 2003. H. S. Chrysikopoulos. – "Clinical MR Imaging and Physics". Springer-Verlag Berlin Heidelberg, 2009.

[6] M. A. Brown, M. C. Semelka. – "MRI Basic Principles and Applications". Wiley-Liss, 2003

[7] Redpath TW, Smith FW. Technical note: use of a double inversion recovery pulse sequence to image selectively grey or white brain matter. Br J Radiol 1994;67:1258–63

[8] Gulati P. Double Inversion Recovery: Another Feather in MRI Cap. Neurol India. 2021 Mar-Apr;69(2):397-398. doi: 10.4103/0028-3886.314550. PMID: 33904462.

[9] Kulkarni S, Kulkarni MM, Patankar A, Watve A. Role of Double Inversion Recovery Sequence in Neuro-imaging on 3 Tesla MRI. Neurol India 2021;69;394-6

[10] Calabrese M, De Stefano N, Atzori M et-al. Detection of cortical inflammatory lesions by double inversion recovery magnetic resonance imaging in patients with multiple sclerosis. Arch. Neurol. 2007;64 (10): 1416-22.

[11] Wattjes MP, Lutterbey GG, Gieseke J, Traber F, Klotz L, Schmidt S,et al. Double inversion recovery brain imaging at 3T: Diagnostic value in the detection of multiple sclerosis lesions. AJNR 2007;28:54-9

[12] Weaam H, Wessam F, Walaa M, Galal E. Diagnostic accuracy of double inversion recovery in delineation of multiple sclerosis lesions and its clinical correlation with expanded disability scoring system. Egypt J Radiol Nucl Med 2019;50:114-22

[13] Choi NY, Park S, Lee CM, Ryu C, Jahng G. The Role Of Double Inversion Recovery Imaging In Acute Ischemic Stroke. Investigative Magnetic Resonance Imaging 2019;23: 210-9.

[14] Soares BP et al (2016) Utility of double inversion recovery MRI in paediatric epilepsy. Br J Radiol 89(1057):20150325

[15] Li Q, Zhang Q, Sun H, Zhang Y, Bai R. Double inversion recovery magnetic resonance imaging at 3 T: Diagnostic value in hippocampal sclerosis. J Comput Assist Tomogr 2011;35:290-3

[16] Wang Y, Yan H, Ding Q, Mao C, Shen Y, Wang G. 3D-DIR for early differential diagnostic and prognostic evaluation of NMO. Exp TherMed 2016;12:1464-8.

[17] Siemens. Cardiac MRI Morphology 2004. (Slide-based review of dark blood technique with optimization suggestions and imaging examples).

[18] Weishaupt D, Köchli VD, Marincek B., How does MRI work? An introduction to Physics and Function of Magnetic Resonance Imaging. Second edition Springer 2003

[19] Westbrook C, Handbook of MRI Technique Fourth Edition, Wiley 2014

[20] Simonetti OP, Finn JP, White RD, Laub G, Henry DA. "Black blood" T2-weighted inversion-recovery MR imaging of the heart. Radiology. 1996 Apr;199(1):49-57. doi: 10.1148/radiology.199.1.8633172. PMID: 8633172.

[21] Verkuil, F., Hemke, R., van Gulik, E.C. et al. Double inversion recovery MRI versus contrast-enhanced MRI for evaluation of knee synovitis in juvenile idiopathic arthritis. Insights Imaging 13, 167 (2022). https://doi.org/10.1186/s13244-022-01299-0

[22] Loeuille D, Sauliere N, Champigneulle J, Rat AC, Blum A, CharyValckenaere I (2011) Comparing non-enhanced and enhanced sequences in the assessment of effusion and synovitis in knee OA: associations with clinical, macroscopic and microscopic features. Osteoarthr Cartil 19(12):1433–1439. https://doi.org/10.1016/j.joca.2011.08.010

[23] Yoo HJ, Hong SH, Oh HY, Choi JY, Chae HD, Ahn JM, Kang HS (2017) Diagnostic accuracy of a fluid-attenuated inversion recovery sequence with fat suppression for

assessment of peripatellar synovitis: preliminary results and comparison with contrastenhanced MR imaging. Radiology 283(3):769–778. https://doi.org/10.1148/radiol.2016160155

[24] Son, Y.N., Jin, W., Jahng, GH. et al. Efficacy of double inversion recovery magnetic resonance imaging for the evaluation of the synovium in the femoro-patellar joint without contrast enhancement. Eur Radiol 28, 459–467 (2018). https://doi.org/10.1007/s00330-017-5017-3

[25] Jahng GH, Jin W, Yang DM, Ryu KN. Optimization of a double inversion recovery sequence for noninvasive synovium imaging of joint effusion in the knee. Med Phys. 2011 May;38(5):2579-85. doi: 10.1118/1.3581060. PMID: 21776794.

[26] Hemke R, Kuijpers TW, van den Berg JM et al (2013) The diagnostic accuracy of unenhanced MRI in the assessment of joint abnormalities in juvenile idiopathic arthritis. Eur Radiol 23:1998–2004

[27] Ostergaard M, Conaghan PG, O'Connor P et al (2009) Reducing invasiveness, duration, and cost of magnetic resonance imaging in rheumatoid arthritis by omitting intravenous contrast injection—Does it change the assessment of inflammatory and destructive joint changes by the OMERACT RAMRIS? J Rheumatol 36:1806–1810

[28] Elbeshlawi I, AbdelBaki MS (2018) Safety of gadolinium administration in children. Pediatr Neurol 86:27–32

[29] Ma W, Cai J, Zhang W, Suo S, Zu J, Yao Q, Wei J, Lu Q. Diagnostic performance of double inversion recovery MRI sequence for synovitis of the wrist joints in rheumatoid arthritis. Radiol Med. 2023 Aug;128(8):978-988. doi: 10.1007/s11547-023-01669-8. Epub 2023 Jul 4. PMID: 37402026.

[30] Yi, J., Lee, Y.H., Song, HT. et al. Double-inversion recovery with synthetic magnetic resonance: a pilot study for assessing synovitis of the knee joint compared to contrast-enhanced magnetic resonance imaging. Eur Radiol 29, 2573–2580 (2019). https://doi.org/10.1007/s00330-018-5800-9

[31] Reumatismo, Giornale ufficiale della Società Italiana di Reumatologia – SIR Fondato nel 1949, "Classificazione delle malattie reumatologiche della Società Italiana di Reumatologia", 2019, Vol.71, Supplemento 2

[32] Campagna nazionale "Malattie reumatologiche, prima le individui, prima le affronti", SIR in collaborazione con Federfarma Servizi, "Le malattie reumatologiche: cosa sono, come prevenirle e come curarle"

[33] Radu AF, Bungau SG. Management of Rheumatoid Arthritis: An Overview. Cells. 2021 Oct 23;10(11):2857. doi: 10.3390/cells10112857. PMID: 34831081; PMCID: PMC8616326.

[34] Cojocaru M, Cojocaru IM, Silosi I, Vrabie CD, Tanasescu R. Extra-articular Manifestations in Rheumatoid Arthritis. Maedica (Bucur). 2010 Dec;5(4):286-91. PMID: 21977172; PMCID: PMC3152850.

[35] Sharip A, Kunz J. Understanding the Pathogenesis of Spondyloarthritis. Biomolecules. 2020 Oct 20;10(10):1461. doi: 10.3390/biom10101461. PMID: 33092023; PMCID: PMC7588965.

[36] Zochling, J.; Brandt, J.; Braun, J. The current concept of spondyloarthritis with special emphasis on undifferentiated spondyloarthritis. Rheumatology 2005, 44, 1483–1491

[37] Azuaga AB, Ramírez J, Cañete JD. Psoriatic Arthritis: Pathogenesis and Targeted Therapies. Int J Mol Sci. 2023 Mar 3;24(5):4901. doi: 10.3390/ijms24054901. PMID: 36902329; PMCID: PMC10003101.

[38] Hainer BL, Matheson E, Wilkes RT. Diagnosis, treatment, and prevention of gout. Am Fam Physician. 2014 Dec 15;90(12):831-6. PMID: 25591183.

[39] Lundberg IE, Sharma A, Turesson C, Mohammad AJ. An update on polymyalgia rheumatica. J Intern Med. 2022 Nov;292(5):717-732. doi: 10.1111/joim.13525. Epub 2022 Jun 11. PMID: 35612524; PMCID: PMC9796644.

[40] Tarasiuk-Stanislawek K, Dumusc A, Favrat B, Kokkinakis I. Idiopathic remitting seronegative symmetrical synovitis with pitting edema syndrome mimicking symptoms of polymyalgia rheumatica: a case report. J Med Case Rep. 2022 Aug 27;16(1):334. doi: 10.1186/s13256-022-03535-z. PMID: 36028914; PMCID: PMC9419361.

[41] Ross E. Petty, Ronald M. Laxer, Carol B. Lindsley, Lucy R. Wedderburn, Textbook of Pediatric Rheumatology (Seventh Edition), W.B. Saunders, 2016, Pages 1-4.e1,ISBN 9780323241458,https://doi.org/10.1016/B978-0-323-24145-8.00001-6. (https://www.sciencedirect.com/science/article/pii/B9780323241458000016)

[42] Damasio MB, Malattia C, Martini A, Tomà P. Synovial and inflammatory diseases in childhood: role of new imaging modalities in the assessment of patients with juvenile idiopathic arthritis. Pediatr Radiol. 2010 Jun;40(6):985-98. doi: 10.1007/s00247-010-1612-z. Epub 2010 Apr 30. PMID: 20432018.

[43] Giancane G, Consolaro A, Lanni S, Davì S, Schiappapietra B, Ravelli A. Juvenile Idiopathic Arthritis: Diagnosis and Treatment. Rheumatol Ther. 2016 Dec;3(2):187-207. doi: 10.1007/s40744-016-0040-4. Epub 2016 Aug 12. PMID: 27747582; PMCID: PMC5127964

[44] Petty RE, Southwood TR, Manners P, Baum J, Glass DN, Goldenberg J, et al. International League of Associations for Rheumatology classification of juvenile idiopathic arthritis: second revision, Edmonton, 2001. J Rheumatol 2004;31:390-2.

[45] Barut K, Adrovic A, Şahin S, Kasapçopur Ö. Juvenile Idiopathic Arthritis. Balkan Med J. 2017 Apr 5;34(2):90-101. doi: 10.4274/balkanmedj.2017.0111. PMID: 28418334; PMCID: PMC5394305.

[46] Taylor PC. Update on the diagnosis and management of early rheumatoid arthritis. Clin Med (Lond). 2020 Nov;20(6):561-564. doi: 10.7861/clinmed.2020-0727. PMID: 33199320; PMCID: PMC7687323

[47] Østergaard M, Peterfy CG, Bird P, Gandjbakhch F, Glinatsi D, Eshed I, Haavardsholm EA, Lillegraven S, Bøyesen P, Ejbjerg B, Foltz V, Emery P, Genant HK, Conaghan PG. The OMERACT Rheumatoid Arthritis Magnetic Resonance Imaging (MRI) Scoring System: Updated Recommendations by the OMERACT MRI in Arthritis Working Group. J Rheumatol. 2017 Nov;44(11):1706-1712. doi: 10.3899/jrheum.161433. Epub 2017 Aug 15. PMID: 28811353.

[48] American College of Rheumatology Rheumatoid Arthritis Clinical Trials Task Force Imaging Group and Outcome Measures in Rheumatology Magnetic Resonance Imaging Inflammatory Arthritis Working Group. Review: the utility of magnetic resonance imaging for assessing structural damage in randomized controlled trials in rheumatoid arthritis. Arthritis Rheum. 2013 Oct;65(10):2513-23. doi: 10.1002/art.38083. PMID: 23840013.

[49] Aletaha D, Smolen JS (2018) Diagnosis and management of rheumatoid arthritis: a review. JAMA 320(13):1360–1372. https://doi.org/10.1001/jama.2018.13103

[50] Kirwan JR. Links between radiological change, disability, and pathology in rheumatoid arthritis. J Rheumatol 2001;28:881–6.

[51] Taylor PC. Biologic markers in the diagnosis and assessment of rheumatoid arthritis. UpToDate 2019.www.uptodate.com/contents/biologic-markers-in-the-diagnosis-and-assessment ofrheumatoid-arthritis

[52] Aletaha D, Neogi T, Silman AJ, Funovits J, Felson DT, Bingham CO 3rd, Birnbaum NS, Burmester GR, Bykerk VP, Cohen MD, Combe B, Costenbader KH, Dougados M, Emery P, Ferraccioli G, Hazes JM, Hobbs K, Huizinga TW, Kavanaugh A, Kay J, Kvien TK, Laing T, Mease P, Ménard HA, Moreland LW, Naden RL, Pincus T, Smolen JS, Stanislawska-Biernat E, Symmons D, Tak PP, Upchurch KS, Vencovsky J, Wolfe F, Hawker G. 2010 rheumatoid arthritis classification criteria: an American College of Rheumatology/European League Against Rheumatism collaborative initiative. Ann Rheum Dis. 2010 Sep;69(9):1580-8. doi: 10.1136/ard.2010.138461. Erratum in: Ann Rheum Dis. 2010 Oct;69(10):1892. PMID: 20699241.

[53] F. M. McQueen, The use of MRI in early RA, *Rheumatology*, Volume 47, Issue 11, November 2008, Pages 1597–1599, https://doi.org/10.1093/rheumatology/ken332

[54] Peterfy CG. MRI of the wrist in early rheumatoid arthritis. Ann Rheum Dis 2004;63:473–7

[55] McQueen FM. A vital clue to deciphering bone pathology: MRI bone oedema in rheumatoid arthritis and osteoarthritis. Ann Rheum Dis. 2007 Dec;66(12):1549-52. doi: 10.1136/ard.2007.082875. PMID: 17998216; PMCID: PMC2095309.

[56] Østergaard M, Dohn UM, Ejbjerg BJ, McQueen FM. Ultrasonography and magnetic resonance imaging in early rheumatoid arthritis: recent advances. Curr Rheumatol Rep 2006;8:378–85

[57] Haavardsholm EA, Bøyesen P, Østergaard M, Schildvold A, Kvien TK. Magnetic resonance imaging findings in 84 patients with early rheumatoid arthritis: bone marrow oedema predicts erosive progression. Ann Rheum Dis. 2008 Jun;67(6):794-800. doi: 10.1136/ard.2007.071977. Epub 2007 Nov 2. PMID: 17981915.

[58] Hetland ML, Ejbjerg B, Hørslev-Petersen K, Jacobsen S, Vestergaard A, Jurik AG, Stengaard-Pedersen K, Junker P, Lottenburger T, Hansen I, Andersen LS, Tarp U, Skjødt H, Pedersen JK, Majgaard O, Svendsen AJ, Ellingsen T, Lindegaard H, Christensen AF, Vallø J, Torfing T, Narvestad E, Thomsen HS, Ostergaard M;

CIMESTRA study group. MRI bone oedema is the strongest predictor of subsequent radiographic progression in early rheumatoid arthritis. Results from a 2-year randomised controlled trial (CIMESTRA). Ann Rheum Dis. 2009 Mar;68(3):384-90. doi: 10.1136/ard.2008.088245. Epub 2008 Apr 3. PMID: 18388160.

[59] Ravelli A, Martini A. Juvenile idiopathic arthritis. Lancet. 2007 Mar 3;369(9563):767-778. doi: 10.1016/S0140-6736(07)60363-8. PMID: 17336654.

[60] Malattia C, Damasio MB, Magnaguagno F, Pistorio A, Valle M, Martinoli C, Viola S, Buoncompagni A, Loy A, Ravelli A, Tomà P, Martini A. Magnetic resonance imaging, ultrasonography, and conventional radiography in the assessment of bone erosions in juvenile idiopathic arthritis. Arthritis Rheum. 2008 Dec 15;59(12):1764-72. doi: 10.1002/art.24313. PMID: 19035414.

[61] Hemke R, Tzaribachev N, Barendregt AM, Merlijn van den Berg J, Doria AS, Maas M. Imaging of the knee in juvenile idiopathic arthritis. Pediatr Radiol. 2018 Jun;48(6):818-827. doi: 10.1007/s00247-017-4015-6. Epub 2018 May 8. PMID: 29766248; PMCID: PMC5954001.

[62] Colebatch-Bourn AN, Edwards CJ, Collado P et al (2015) EULARPReS points to consider for the use of imaging in the diagnosis and management of juvenile idiopathic arthritis in clinical practice. Ann Rheum Dis 74:1946–1957

[63] Miller E, Uleryk E, Doria AS (2009) Evidence-based outcomes of studies addressing diagnostic accuracy of MRI of juvenile idiopathic arthritis. AJR Am J Roentgenol 192:1209–1218

[64] Magni-Manzoni S, Collado P, Jousse-Joulin S, Naredo E, D'Agostino MA, Muratore V, Merli P, Roth J; Paediatric Ultrasound Group of the OMERACT Ultrasound Task Force. Current state of musculoskeletal ultrasound in paediatric rheumatology: results of an international survey. Rheumatology (Oxford). 2014 Mar;53(3):491-6. doi: 10.1093/rheumatology/ket368. Epub 2013 Nov 18. PMID: 24249033.

[65] Rebollo-Polo M, Koujok K, Weisser C, Jurencak R, Bruns A, Roth J. Ultrasound findings on patients with juvenile idiopathic arthritis in clinical remission. Arthritis Care Res (Hoboken). 2011 Jul;63(7):1013-9. doi: 10.1002/acr.20478. PMID: 21485021.

[66] Keshava SN, Gibikote SV, Mohanta A et al (2015) Ultrasound and magnetic resonance imaging of healthy paediatric ankles and knees: a baseline for comparison with haemophilic joints. Haemophilia 21: e210–e222

[67] Martinoli C, Bianchi S (2007) Knee. In: Bianchi S, Martinoli C (eds) Ultrasound of the musculoskeletal system. Springer, Berlin

[68] Roth J, Ravagnani V, Backhaus M et al (2016) Preliminary definitions for the sonographic features of synovitis in children. Arthritis Care Res 69:1217–1223

[69] Hemke R, Herregods N, Jaremko JL, Åström G, Avenarius D, Becce F, Bielecki DK, Boesen M, Dalili D, Giraudo C, Hermann KG, Humphries P, Isaac A, Jurik AG, Klauser AS, Kvist O, Laloo F, Maas M, Mester A, Oei E, Offiah AC, Omoumi P, Papakonstantinou O, Plagou A, Shelmerdine S, Simoni P, Sudoł-Szopińska I, Tanturri de Horatio L, Teh J, Jans L, Rosendahl K. Imaging assessment of children presenting with suspected or known juvenile idiopathic arthritis: ESSR-ESPR points to consider. Eur Radiol. 2020 Oct;30(10):5237-5249. doi: 10.1007/s00330-020-06807-8. Epub 2020 May 12. PMID: 32399709; PMCID: PMC7476913.

[70] Cannizzaro E, Schroeder S, Müller LM, Kellenberger CJ, Saurenmann RK. Temporomandibular joint involvement in children with juvenile idiopathic arthritis. J Rheumatol. 2011 Mar;38(3):510-5. doi: 10.3899/jrheum.100325. Epub 2010 Dec 15. PMID: 21159837.

[71] Ferraz AM L , Devito KL , Guimarães JP (2012) Temporomandibular disorder in patients with juvenile idiopathic arthritis: clinical evaluation and correlation with the findings of cone beam computed tomography. Oral Surg Oral Med Oral Pathol Oral Radiol 114:e51–e57. https://doi.org/10.1016/j.oooo. 2012.02.010

[72] Kellenberger CJ, Junhasavasdikul T, Tolend M, Doria AS (2018) Temporomandibular joint atlas for detection and grading of juvenile idiopathic arthritis involvement by magnetic resonance imaging.
Pediatr Radiol 48:411–426. https://doi.org/10.1007/s00247-017- 4000-0

[73] Reiter MF, Boden SD. Inflammatory disorders of the cervical spine. Spine (Phila Pa 1976). 1998 Dec 15;23(24):2755-66. doi: 10.1097/00007632-199812150-00017. PMID: 9879101.

[74] Joaquim AF, Ghizoni E, Tedeschi H, Appenzeller S, Riew KD (2015) Radiological evaluation of cervical spine involvement in rheumatoid arthritis. Neurosurg Focus 38:E4. https://doi.org/10. 3171/2015.1.FOCUS14664

[75] Marteau, P., Adamsbaum, C., Rossi-Semerano, L. et al. Conventional radiography in juvenile idiopathic arthritis: Joint recommendations from the French societies for rheumatology, radiology and paediatric rheumatology. Eur Radiol 28, 3963–3976 (2018). https://doi.org/10.1007/s00330-018-5304-7

[76] Hemke R, Nusman CM, van der Heijde DMFM et al (2014) Frequency of joint involvement in juvenile idiopathic arthritis during a 5-year follow-up of newly diagnosed patients: implications for MR imaging as outcome measure. Rheumatol. Int. 35:351–357

[77] Zhao Y, Wallace C (2014) Judicious use of biologicals in juvenile idiopathic arthritis. Curr Rheumatol Rep 16:454. https://doi.org/10. 1007/s11926-014-0454-3

[78] Avenarius DFM, Nusman C, Malattia C et al (2018) Current status of wrist imaging in juvenile idiopathic arthritis. Pediatr Radiol 48: 801–810. https://doi.org/10.1007/s00247-017-4063-y

[79] Poznanski AK, Hernandez RJ, Guire KE, Bereza UL, Garn SM. Carpal length in children--a useful measurement in the diagnosis of rheumatoid arthritis and some concenital malformation syndromes. Radiology. 1978 Dec;129(3):661-8. doi: 10.1148/129.3.661. PMID: 725041.

[80] Ventura-Ríos, L., Faugier, E., Barzola, L. et al. Reliability of ultrasonography to detect inflammatory lesions and structural damage in juvenile idiopathic arthritis. Pediatr Rheumatol 16, 58 (2018). https://doi.org/10.1186/s12969-018-02754

[81] Laurell L, Court-Payen M, Nielsen S et al (2012) Comparison of ultrasonography with Doppler and MRI for assessment of disease activity in juvenile idiopathic arthritis: a pilot study. Pediatr Rheumatol Online J 10:23. https://doi.org/10.1186/1546-0096-10- 2

[82] Rieter JFMM, de Horatio LT, Nusman CM et al (2016) The many shades of enhancement:timing of post-gadolinium images strongly influences the scoring of juvenile idiopathic arthritis wrist involvement on MRI. Pediatr Radiol 46:1562–1567. https://doi.org/10. 1007/s00247-016-3657-0

[83] Østergaard M, Peterfy C, Conaghan P et al (2003) OMERACT rheumatoid arthritis magnetic resonance imaging studies. Core set of MRI acquisitions, joint pathology definitions, and the OMERACT RA-MRI scoring system. J Rheumatol 30:1385–1386

[84] Malattia C, Damasio MB, Pistorio A et al (2011) Development and preliminary validation of a paediatric-targeted MRI scoring system for the assessment of disease activity and damage in juvenile idiopathic arthritis. Ann Rheum Dis 70:440–446. https://doi.org/10.1136/ard.2009.126862

[85] Müller L-SO, Avenarius D, Damasio B et al (2011) The paediatric wrist revisited: redefining MR findings in healthy children. Ann Rheum Dis 70:605–610.https://doi.org/10.1136/ard.2010.135244

[86] Rostom S, Amine B, Bensabbah R, Abouqal R, Hajjaj-Hassouni N (2008) Hip involvement in juvenile idiopathic arthritis. Clin Rheumatol 27:791–794. https://doi.org/10.1007/s10067-008- 0853-9

[87] Shelmerdine SC, Di Paolo PL, Tanturri de Horatio L, Malattia C, Magni-Manzoni S, Rosendahl K (2018) Imaging of the hip in juvenile idiopathic arthritis. Pediatr Radiol 48:811–817. https://doi. org/10.1007/s00247-017-4022-7

[88] Beggs I, Bianchi S, Bueno A et al (2016) ESSR musculoskeletal ultrasound technical guidelines IV. Hip. https://essr.org/contentessr/uploads/2016/10/hip.pdf. Accessed 29 Apr 2019

[89] Nusman CM, Hemke R, Schonenberg D et al (2014) Distribution pattern of MRI abnormalities within the knee and wrist of juvenile idiopathic arthritis patients: Signature of disease activity. AJR Am JRoentgenol 202:W439–W446. https://doi.org/10.2214/AJR.13.11314

[90] Ting TV, Vega-Fernandez P, Oberle EJ et al (2018) A novel ultrasound image acquisition protocol and scoring system for the pediatric knee. Arthritis Care Res (Hoboken). https://doi.org/10.1002/acr.23746

[91] Hemke R, Tzaribachev N, Nusman CM, Van Rossum MAJ, Maas M, Doria AS (2017) Magnetic Resonance Imaging (MRI) of the knee as an outcome measure in juvenile idiopathic arthritis: An OMERACT reliability study on MRI scales. J Rheumatol 44:1224–1230. https://doi.org/10.3899/jrheum.160821

SITOGRAFIA

https://www.researchgate.net/figure/A-Grafico-che-mostra-landamento-della-Magnetizzazione-Longitudinale-a-causa_fig25_304894890

https://radiopaedia.org/articles/double-inversion-recovery-sequence

https://www.radtechonduty.com/2018/03/knee-mri.html?m=1

https://radiopaedia.org/cases/chronic-basilar-artery-occlusion

https://www.imaios.com/en/e-mri/sequences/inversion-recovery-stir-and-flair

https://www.researchgate.net/publication/317553705

https://mriquestions.com/what-is-ir.html

https://www.mriquestions.com/dark-blooddouble-ir.html

https://mriquestions.com/triple-ir.html

https://radiopaedia.org/articles/inversion-recovery-sequences