UNIVERSITA' DEGLI STUDI DI PADOVA

DIPARTIMENTO di MEDICINA - DIMED

CORSO DI LAUREA TRIENNALE IN "TECNICHE DI RADIOLOGIA MEDICA, PER IMMAGINI E RADIOTERAPIA"

Sede di Treviso

Presidente: Prof. Roberto Stramare

Tesi di laurea:

RUOLO DEL TSRM ALL'INTERNO DELLA SALA IBRIDA: COMPETENZE, RESPONSABILITÀ E PROSPETTIVE FUTURE

Relatore: Francesco Olivieri

Laureando: Filippo Biasin

Anno Accademico **2024/2025**

INDICE

ABSTRACT.....5

1.INTRODUZIONE 7

2.EVOLUZIONE TECNOLOGICA.....9

2.1 SALA IBRIDA, DEFINIZIONE E CARATTERISTICHE.....10

2.1.1 LETTO OPERATORIO 16

2.1.2 TOMOGRAFIA COMPUTERIZZATA.....20

2.2 APPLICAZIONI CLINICHE REALI.....24

2.3 PROSPETTIVE FUTURE.....25

3. RUOLO DEL TSRM.....27

3.1 GESTIONE DEI MACCHINARI 28

3.2 TECNICHE DI IMAGING.....32

3.3 RADIOPROTEZIONE.....36

3.4 ASPETTI ORGANIZZATIVI.....38

4. MATERIALI E METODI.....41

5. RISULTATI 43

6. DISCUSSIONE E CONCLUSIONI.....45

8. BIBLIOGRAFIA.....47

ABSTRACT

In questi ultimi anni, la necessità di ridurre la durata delle operazioni chirurgiche e interventistiche ha portato allo sviluppo di un ambiente all'avanguardia in cui è possibile integrare tali procedure con l'imaging radiologico ad alta definizione. Questo scenario prende il nome di sala ibrida, ed è un luogo nel quale è possibile eseguire interventi complessi con maggiore sicurezza, migliorando inoltre l'outcome clinico del paziente.

All'interno del contesto della sala ibrida, acquisisce una rilevanza fondamentale la figura del tecnico sanitario di radiologia medica (TSRM). Esso, infatti, rappresenta il professionista sanitario responsabile della gestione delle apparecchiature legate all'imaging, fungendo allo stesso tempo da garante del rispetto dei principi di radioprotezione, affinché vengano applicati correttamente. Lo svolgimento di queste mansioni richiede al TSRM la capacità di sapersi adattare alle tempistiche operatorie e alla circostanza in cui si trova l'operatore sanitario.

L'obiettivo di questo elaborato è quello di analizzare nel dettaglio le responsabilità e le competenze che la figura del tecnico sanitario di radiologia medica ricopre all'interno della sala ibrida, ponendo in evidenza sia i punti di forza che le criticità che caratterizzano questa realtà.

Lo studio si avvia con una presentazione generale della sala ibrida, sottolineandone le caratteristiche strutturali e funzionali, confrontandole con le principali differenze e analogie rispetto alla sala operatoria tradizionale.

Si pone attenzione particolare verso il lettino operatorio, il quale diverge per la sua compatibilità con le strutture radiologiche legate alla diagnostica per immagini.

Successivamente il focus flette sull'utilizzo della tomografia computerizzata (TC), altro tassello che caratterizza questa sala operatoria. Essa è una delle principali tecnologie utilizzate, utile ad offrire un monitoraggio intraoperatorio ad altissima precisione; In questo modo si riduce notevolmente la possibilità di reinterventi e viene facilitato lo svolgimento di procedure delicate come il corretto posizionamento di stent, cateteri e protesi.

Di fronte ai differenti incarichi, il TSRM si presenta come una figura in continua evoluzione, che necessita quindi di una formazione costante e mirata, evolvendo verso un profilo sempre più specializzato. Tra le competenze richieste, vi è quello di garantire

l'ottimizzazione della qualità delle immagini; inoltre è chiamato a gestire l'erogazione della dose, mantenendo l'equilibrio tra efficacia diagnostica e sicurezza del paziente, in accordo con i principi di giustificazione e ottimizzazione della dose.

Lo studio mette in risalto anche l'importanza della collaborazione da parte del tecnico sanitario di radiologia medica con il team multidisciplinare con cui è coinvolto, il quale include chirurghi, anestesisti, cardiologi, radiologi interventisti, infermieri, e tutte le figure che partecipano alle procedure interventistiche all'interno di questo scenario. Questa interazione rende il TSRM un punto di riferimento essenziale per l'intera procedura, esaltandone le competenze e non limitandole all'ambito tecnico-operativo, bensì comprendendo anche abilità comunicative, organizzative e gestionali.

In conclusione, la sala ibrida rappresenta una delle frontiere più avanzate della medicina moderna dove il TSRM occupa una posizione strategica atta a garantire sicurezza, efficienza e qualità.

1.INTRODUZIONE

I più recenti avanzamenti tecnologici sviluppatesi con il progredire degli anni, hanno trovato applicazione anche all'interno della sanità, la quale è stata parte anch'essa di un'evoluzione significativa.

Nel seguente elaborato verrà trattata una delle applicazioni di queste ultime tecnologie, che va a raccordare l'ambito della chirurgia tradizionale e della radiologia interventistica. L'ambiente in cui è permessa questa cooperazione è rappresentato dalla sala ibrida. Al suo interno è possibile combinare in un unico spazio interventi ad alta complessità con un imaging diagnostico ad alta definizione. L'intera situazione promuove sicurezza, efficacia e precisione nelle procedure, riducendo allo stesso tempo i tempi operatori.

All'interno di questo contenuto, verrà analizzato il ruolo della figura del tecnico sanitario di radiologia medica (TSRM), il quale, in quanto professionista, contribuisce al buon esito di un intervento garantendo qualità delle immagini, corretta applicazione dei principi di radioprotezione, supporto costante al team multidisciplinare e gestione dell'apparecchiatura interpretando un mediatore tra tecnologia e pratica clinica. Il suo compito principale è infatti quello di essere in grado di adattarsi alla situazione e far sì che l'imaging diventi uno strumento utile ai fini della realizzazione delle varie procedure chirurgico-interventistiche.

Inoltre, verranno analizzati anche i principali scenari in cui viene utilizzata la sala ibrida e si discuterà di alcuni esempi relativi alle principali applicazioni cliniche che possiamo trovare.

Rispetto alla sala operatoria ordinaria, l’utilizzo della sala ibrida conferisce diversi vantaggi in termini di maggiore accuratezza della procedura, e un minore rischio di reinterventi o complicazioni. Infatti, sistemi avanzati di imaging intraoperatorio permettono uno studio più accurato in tempo reale, consentendo così un resoconto immediato utile a confermare la riuscita della procedura.

Dopo una panoramica generale dell'evoluzione della sala ibrida verranno anche studiate le principali differenze rispetto alla sala operatoria tradizionale, ponendo attenzione a ciò che principalmente le contraddistingue, ossia il tavolo operatorio e la presenza di un sistema di tomografia computerizzata (TC).

Il focus e l’obbiettivo dello studio sarà posto sull’analisi del contributo del TSRM al suo interno, evidenziando oltre ai suoi compiti anche le competenze trasversali di cui necessita, come la capacità di comunicazione, organizzazione e integrazione con il team.

Infine, si discuterà sulle prospettive future e sulle possibili direzioni di questa figura professionale con un accenno alle verosimili integrazioni con l'intelligenza artificiale.

Ciò è stato reso possibile grazie ad una profonda revisione della letteratura, la quale ha fornito supporto tramite l'implementazione di basi teoriche emerse da quest’ultima.

2.EVOLUZIONE TECNOLOGICA

Ad oggi la radiologia interessa quasi tutte le specialità medico-chirurgiche e interventistiche con una quantità di operazioni in continua crescita. Rappresenta un settore di innovazione che si muove a seguito dell'aumentata domanda sociale verso trattamenti sempre più funzionali e meno invasivi. Infatti, con l'invecchiamento della popolazione, cresce la necessità di interventi specializzati che trovano spesso luogo nel trattamento di patologie quali: aneurismi, stenosi e dissecazioni.

Gli studi di queste irregolarità sono stati resi possibili grazie all'introduzione dell'angiografo all'interno della sala operatoria. Tale strumentazione, caratterizzata da un imaging in tempo reale, ha rappresentato una rivoluzione nel mondo della chirurgia e dell'interventistica vascolare. Infatti, la continua evoluzione delle apparecchiature utilizzate, ha fatto incrementare notevolmente il numero delle procedure endovascolari. Queste tecniche, meno invasive rispetto alla chirurgia tradizionale, hanno ridotto il numero e le dimensioni delle incisioni, causando così meno complicanze al paziente oltre che un minor tempo di recupero postoperatorio.

Negli ultimi decenni, infatti, i sistemi di guida intraoperatori sono andati incontro a trasformazioni significative grazie alla presentazione di nuove tecniche di imaging che includono approcci operatori, i quali sfruttano la radiologia ad alta definizione. Altri esempi riguardanti le tecniche impiegate nelle sale ibride sono: ecografia intraoperatoria, tomografia computerizzata (TC), risonanza magnetica per immagini (RMI). Tutte loro, consentono tra le loro funzionalità, quella di fornire informazioni chirurgiche più precise dal punto di vista clinico. Tali sistemi, inoltre, possono produrre grandi quantità di dati intraoperatori, i quali riescono ad essere elaborati con algoritmi di deep learning, aprendo la strada a una diagnosi patologica sempre più rapida e affidabile. Queste innovazioni al di là delle procedure endovascolari, interessano anche tutte le patologie d'organo, trovando atto anche in campo oncologico ed orientando il chirurgo nella localizzazione e definizione delle regioni di interesse di carattere intraoperatorio.

Nell'elaborazione, la sala ibrida verrà esaminata come ambiente integrato con la tomografia computerizzata (TC), evidenziandone le caratteristiche tecniche, le applicazioni cliniche e il ruolo del tecnico sanitario di radiologia medica (TSRM).

Verranno inoltre forniti cenni specifici sulla sala ibrida dell'ospedale Ca' Foncello di Treviso, con l'obiettivo di contestualizzare le informazioni teoriche.

Figura 1. Rappresentazione di una sala ibrida dotata di angiografo e sistema di tomografia computerizzata (TC)

2.1 SALA IBRIDA, DEFINIZIONE E CARATTERISTICHE

Una sala ibrida può essere definita come "una struttura dotata di capacità chirurgiche complete, incluso l'imaging medico basato su sistemi di coordinate (TC, RM, TC a fascio conico) associati ad altre tecniche (ecografia, fluoroscopia) e/o sistemi di guida. Attraverso diverse tipologie di interfacce uomo-macchina, le fasi di pianificazione, guida e controllo possono essere eseguite intraoperatoriamente in modo dinamico."

Questa definizione proviene dallo *studio di Giménez et al. (2020) Lippincott Journals*, che ha sviluppato una definizione consensuale di sala ibrida attraverso un processo collaborativo tra esperti del settore.

Lo scenario appena descritto, in aggiunta agli ordinari requisiti di un blocco chirurgico (criteri strutturali, igienico-sanitari, logistici e organizzativi), deve rispettare norme legali e tecniche specifiche, in particolare di radioprotezione.

Tra i requisiti strutturali da rispettare e considerare in fase di progettazione, la sala ibrida deve disporre di uno spazio sufficiente per ospitare contemporaneamente più apparecchiature chirurgiche, in concomitanza con i sistemi di imaging, tra cui: collimatori, bracci mobili, angiografi biplani e unità TC. L'hardware infatti deve essere posizionato in modo da non interferire con i movimenti del personale o del paziente, visto che le nuove apparecchiature sono anche dotate di un sistema di anticollisione, il quale, impedisce il movimento se nel percorso si incontrano ostacoli. Per questa ragione la progettazione ex novo di una sala ibrida è in generale preferibile rispetto al riadattamento di una sala già esistente, in quanto quest'ultima comporta non soltanto dei costi elevati ma anche dei vincoli di spazio che possono comprometterne l'efficacia.

Come ogni sala operatoria, anche la sala ibrida deve rispettare requisiti stringenti d'igiene e sterilità, realizzabili grazie a sistemi di ventilazione appropriati, per il controllo microbico dell'aria. Devono essere previste inoltre delle aree filtro per la vestizione del personale, dei percorsi diversificati per pazienti ambulatoriali e ricoverati, oltre che a zone di risveglio in caso di anestesia totale. È necessario garantire lo spazio per eventuali rotazioni o traslazioni del tavolo operatorio, il quale deve essere compatibile con i sistemi di imaging per consentirne il movimento. All’interno della sala ibrida è possibile trovare anche iniettori automatici per mezzo di contrasto laddove richiesto dall'esame. Vi sono poi i compartimenti dedicati ai materiali e agli strumenti utilizzati nelle procedure chirurgico interventistiche tra cui: introduttori, cateteri, guide, palloni, stent, endoprotesi e spirali.

Come anticipato nei paragrafi precedenti, essendo uno spazio in cui si impiegano le radiazioni ionizzanti, la sala ibrida, deve rispondere a dei principi di radioprotezione, più specificatamente quelli stabiliti dal decreto legislativo 101 del 2020.

Di seguito viene riportata la richiesta da parte di tale decreto ad includere la sala ibrida.

ART. 2 (Ambito di applicazione (direttiva 59/2013/EURATOM, articolo 2; decreto legislativo 17 marzo 1995, n. 230, articolo 1, commi 1 e 2)):

"[…] Le disposizioni del presente decreto si applicano: alla fabbricazione e al funzionamento di apparecchiature elettriche che emettono radiazioni ionizzanti e contengono componenti funzionanti con una differenza di potenziale superiore a 5 chilovolt (kV); […]"

Questi principi si applicano al fine di mantenere l'esposizione del personale alle radiazioni, ai livelli più bassi ragionevolmente ottenibili, garantendo di conseguenza sia la sicurezza degli operatori sia il corretto svolgimento delle procedure interventistiche. Il personale che lavora in sala ibrida, infatti, può essere esposto a radiazioni a causa della dispersione dei raggi X di scatter derivanti dal corpo del paziente.

Questa radiazione diffusa rappresenta la principale fonte di rischio per gli operatori. Per ridurne l'effetto, è essenziale adottare strategie di protezione che includano il corretto posizionamento rispetto al fascio, l'utilizzo di schermi e barriere schermanti, nonché dispositivi individuali come camici e occhiali piombati.

Figura 2. Rappresentazione pannello schermante di radioprotezione con attacco al soffitto

L'impiego di sistemi imaging fissi opportunamente ottimizzati riduce generalmente l'esposizione e rispetta soluzioni mobili non integrate.

Per quanto riguarda la sala ibrida dell'ospedale Ca' Foncello di Treviso, al suo interno sono integrate diverse tecnologie di ultima generazione, necessarie per l'esecuzione di interventi avanzati. Tra le più significative, vi sono la fluorografia e la fluoroscopia, che in diversi casi sono abilitate mediante l'impiego di un sistema angiografico dedicato. In questo contesto, l'ospedale utilizza il modello Artis Pheno, un sistema angiografico mono planare, il quale dispone di un tubo radiogeno e un detettore, che vengono ruotati al fine di ottenere proiezioni da diverse angolazioni. Esso è progettato per favorire l'attività diagnostica, anche grazie alla possibilità di un ampio ventaglio di applicazioni cliniche.

Il sistema Artis Pheno permette l'esecuzione di un range di manovre interventistiche, che includono: angiografia cardiaca, neuroangiografia, angiografia generale e angiografia rotazionale, unite a procedure radiografiche e fluoroscopiche dell'intero corpo. Grazie alla

capacità di acquisire immagini in differenti piani e angolazioni, questo angiografo fornisce una visualizzazione dettagliata e multi-dimensionale delle strutture anatomiche, permettendo interventi più affidabili e garantiti.

Come parte delle procedure angiografiche standard, il sistema Artis Pheno supporta anche la chirurgia guidata attraverso la fusione combinata di immagini e sofisticati sistemi di navigazione.

Figura 3. Rappresentazione angiografo Artis Pheno

Tra le sue peculiarità, il sistema include la Dyna-CT, basata su un software di imaging radiologico che consente la ricostruzione di dati provenienti da immagini bidimensionali acquisiti con un arco angiografico standard, in immagini tridimensionali ad alta risoluzione. Questo strumento si rivela fondamentale per l'analisi di tessuti duri e molli, vasi, nonché delle altre strutture anatomiche interne, permettendo: una pianificazione chirurgica dettagliata, l'esecuzione di trattamenti guidati da imaging e il follow-up post-operatorio.

Accanto all’angiografo, la sala ibrida dispone di un sistema di tomografia computerizzata (TC) di ultima generazione, il Somatom Edge Plus della Siemens. L'integrazione di questo modello di TC offre immagini ad alta risoluzione che possono essere acquisite in tempo reale rappresentando un aspetto fondamentale per le procedure interventistiche radio guidate. Tra i numerosi vantaggi, inoltre, offre l’opportunità di sviluppare delle ricostruzioni tridimensionali. Quest’ultime permettono una valutazione più accurata sia sui tessuti che sui vasi, facilitando il posizionamento di eventuali dispositivi o la localizzazione di lesioni dei vari distretti anatomici in studio.

Figura 4. Rappresentazione Somatom Edge Plus

Questo modello di tomografia computerizzata, tra le varie caratteristiche più importanti, evidenzia anche la riduzione notevole dei tempi operatori in rapporto a una maggiore sicurezza complessiva della procedura. Ciò è garantito dalla possibilità di ottenere un'indagine immediata nel post-operatorio qualora richiesto dal medico chirurgo o dal radiologo interventista. Uno studio istantaneo, infatti, permette di evitare il trasferimento del paziente in reparto o in una sala radiologica apposita per un controllo successivo.

Per garantire la massima precisione, la TC è integrata con un letto operatorio progettato per garantire piena compatibilità sia in termini di movimento sia di capacità di supporto del peso del paziente.

Il corretto allineamento e l'interazione ottimale tra il sistema TC e il letto operatorio permettono l'esecuzione di: ablazioni, posizionamento di stent e resezioni toraciche guidate da imaging, con riduzione dei rischi di complicanze e aumento dell'efficienza chirurgica.

Si crea così un ambiente in cui la pianificazione, la guida intraoperatoria e la verifica post procedurale possono essere eseguite in modo continuo e coordinato, grazie alla combinazione tra angiografo Artis Pheno e TC Somatom Edge Plus, unita a software innovativi come Dyna-CT.

Questo modello tecnologico rappresenta un esempio di eccellenza nell'ambito delle sale ibride, dimostrando come l'insieme di imaging angiografico, fluoroscopico e di TC possa migliorare significativamente la qualità delle cure, e la loro efficacia, supportando il medico nella pianificazione e nelle decisioni intraoperatorie.

2.1.1 LETTO OPERATORIO

L'evoluzione delle tecnologie chirurgiche e interventistiche, nel corso degli anni, ha comportato profondi cambiamenti sull'organizzazione della sala angiografica tradizionale. Questi cambiamenti sono stati necessari per trasformare tale realtà nella sala ibrida, fatta per soddisfare le esigenze operative di un team interdisciplinare.

Uno degli aspetti in cui l'evoluzione è stata più evidente riguarda i tavoli operatori e interventistici. I modelli tradizionali, infatti, presentano diverse limitazioni quando impiegati in una sala ibrida. In particolare, essi non risultano adeguati nel supportare la varietà di procedure richieste, né garantiscono l'integrazione ottimale con i sistemi di imaging avanzati.

Altre criticità rilevanti, sono rappresentate da complicazioni nelle fasi di traslazione del paziente dal letto al tavolo operatorio, che può risultare complessa e poco sicura. Inoltre, le

esigenze strutturali imposte dalla continua evoluzione tecnologica, rendono necessaria la compatibilità del letto ibrido con la sala. È sufficiente pensare alla presenza all'interno della sala di sistemi avanzati di tomografia computerizzata (TC). Essi, rispetto agli angiografi tradizionali, dispongono di una mobilità inferiore a causa della loro conformazione, richiedendo pertanto soluzioni più specifiche di adattabilità con il tavolo operatorio.

Per rispondere a tali esigenze, il tavolo operatorio ibrido è stato progettato in modo specifico. Infatti, è costituito fondamentalmente da due moduli principali, che sono rappresentati rispettivamente da:

1. Il piano flottante, il quale rappresenta la superficie principale su cui si trova il paziente. Questo modulo può spostarsi indipendentemente rispetto alla struttura di supporto del tavolo, consentendo spostamenti millimetrici. Questa fase risulta fondamentale per l'allineamento preciso del paziente con i sistemi di imaging, garantendo accuratezza diagnostica e terapeutica.

2. Il modulo mobile, ovvero un piano motorizzato che consente lo spostamento del piano flottante lungo diverse direzioni. Questa funzionalità, non solo facilita un rapido riposizionamento, ma permette anche di garantire un buon accesso ai vari lati del tavolo, in funzione delle preferenze operative sia dei chirurghi che dei radiologi interventisti.

La suddivisione in due moduli quindi, piano flottante e modulo mobile, consente di avere la massima precisione e flessibilità negli interventi in sala ibrida. Tale configurazione costituisce un elemento chiave nell'evoluzione dei tavoli operatori, poiché consente di integrare in un'unica piattaforma le esigenze di discipline diverse e mantenere contemporaneamente sicurezza, efficienza e compatibilità con le tecnologie di imaging avanzato.

Un'altra specifica caratteristica distintiva del tavolo operatorio ibrido è rappresentata dalla sua lunghezza: quest'ultima è spesso maggiore rispetto a quella di un tavolo chirurgico tradizionale, ma inferiore a quella di un tavolo interventistico standard. Questa scelta progettuale è finalizzata a soddisfare in modo bilanciato le esigenze di entrambe le tipologie di procedure, combinando le richieste proprie della chirurgia con quelle delle procedure interventistiche.

Infine, un’altra peculiarità di questo strumento è la radiotrasparenza che consente l’acquisizione di immagini senza interferenze che si possano sovrapporre alle strutture anatomiche, aumentando il rischio di una errata interpretazione diagnostica.

All’interno dell’Ospedale Ca’ Foncello di Treviso è in attività il tavolo operatorio Getinge Maquet Magnus, una tipologia di letto di ultima generazione che differisce dai modelli tradizionalmente impiegati nelle sale ibride. La sua unicità risiede nella compatibilità con il sistema di imaging Siemens Artis Pheno e nella configurazione, caratterizzata da una base fissa ancorata al pavimento che funge da struttura di supporto principale, e da una piattaforma superiore rimovibile. Quest’ultima, costituita da un piano radiotrasparente, può essere sganciata dalla base, consentendo il trasporto del paziente sul lettino mobile all'esterno della sala, in un locale dedicato.

A livello di mobilità, il tavolo porta paziente è stato ideato per garantire ampia flessibilità nelle procedure. Esso, infatti, permette una serie di movimenti, tra cui il sollevamento lateralmente e l'inclinazione in posizione Trendelenburg o Trendelenburg inversa. Inoltre, consente la rotazione attorno all’asse della colonna di base, agevolando l'accesso in funzione alle diverse esigenze chirurgiche o interventistiche.

Per quanto riguarda gli ausili annessi, il tavolo operatorio ibrido dispone di maniglie di rotazione (presenti su entrambi i lati), che permettono un controllo sicuro e immediato oltre a guide laterali scorrevoli e guide fisse all’estremità dei piedi, utilizzate per l’aggancio dei moduli di comando. È possibile poi trovare, prese dedicate all’ iniettore e al connettore di alimentazione specifica, associate a connessioni per diversi dispositivi, tra cui il pedale di sblocco della rotazione (anch’esso disponibile su entrambi i lati).

Figura 5. Rappresentazione sistema operativo Getinge Maquet Magnus

Il tavolo operatorio Getinge Maquet Magnus si presta poi ad integrare sistemi supplementari, i quali possono essere agganciati alle guide predisposte in funzione delle diverse necessità cliniche.

Alcuni esempi sono:

- Estensioni guida per accessori utili al posizionamento delle console di comando;
- Clip per cavi, che permettono il fissaggio dei cavi ecg direttamente al piano del tavolo;
- Vassoi per strumenti, applicabili sulle estremità del tavolo e regolabili in altezza e rotazione;
- Supporti per flebo, applicabili alle guide del tavolo;
- Supporti per il braccio, particolarmente utili durante procedure di accesso arterioso negli studi angiografici. L'appoggio del braccio, impiegato negli accessi arteriosi, è costituito da fibra di carbonio radiotrasparente della lunghezza di circa 1 metro. Si posiziona sotto il materassino nella zona della spalla destra o sinistra a seconda dell'accesso e rimane fermo in posizione grazie al peso del paziente.

In conformità ai principi di radioprotezione, al letto operatorio si associano anche schermi protettivi per ridurre l'esposizione alle radiazioni, soprattutto nella regione inferiore del corpo

degli operatori. Tali sistemi contribuiscono a garantire la sicurezza del team durante le procedure angiografiche e interventistiche.

2.1.2 TOMOGRAFIA COMPUTERIZZATA

Il funzionamento della TC si basa nell'interazione tra gli elettroni emessi dal catodo e gli atomi dell'anodo all'interno del tubo radiogeno. Il principio di formazione delle immagini risiede infatti sulla rilevazione di valori, i quali rispecchiano l'attenuazione subita da un fascio nell'attraversare uno strato corporeo. Questo strato è caratterizzato dalla suddivisione in voxel, ossia piccoli parallelepipedi ai quali verrà correlato un valore di densità espresso in unità Hounsfield (HU). Questi valori vengono poi tradotti in livelli di grigio e rappresentati su aree bidimensionali dette pixel. In questa fase il tecnico di radiologia medica prende parte alla caratterizzazione della migliore riuscita dell'esame, agendo, in primis, sui parametri di acquisizione e, successivamente, sui parametri di ricostruzione.

Il TSRM può infatti agire, per esempio, sul field of view (FOV), in modo tale da aumentare o diminuire la grandezza di questi pixel, modificando in particolar modo l'insieme di essi. L'accorpamento di questi ultimi è definito “matrice” e può influenzare la qualità dell'immagine. L'operatore può inoltre agire su diversi parametri di ricostruzione dalla console da cui opera. Da questa postazione il TSRM può manipolare i dati grezzi applicando diversi parametri di ricostruzione tra cui:

- Display Field of View (DFOV): definisce la porzione anatomica da visualizzare;
- Spessore di strato: influenza la risoluzione e il livello di dettaglio; spessori sottili permettono di evidenziare strutture minute, mentre spessori maggiori riducono il rumore a scapito della risoluzione;
- Intervallo di ricostruzione: regola la frequenza con cui vengono ricostruite le immagini lungo l’asse longitudinale;
- Algoritmi di ricostruzione: agiscono tramite algoritmi che esaltano le alte o le basse frequenze, aumentando di conseguenza la risoluzione spaziale o la risoluzione di contrasto.

Per quanto riguarda questi ultimi, ci sono due principali categorie: ossia gli algoritmi smoothing e gli algoritmi edge enhancement. Entrambi vengono utilizzati a seconda del tipo di visualizzazione richiesta.

Un'altra peculiarità dei sistemi TC è la possibilità di dare origine a delle riformattazioni, le quali si differenziano dalle ricostruzioni in quanto vengono utilizzati i dati di immagine. Queste riformattazioni sono rese possibili grazie ai parametri scelti dal TSRM, il quale necessita quindi di un'ampia conoscenza del sistema con cui lavora al fine di contribuire al meglio alla riuscita dell'esame. Questa tecnica è utilizzata per produrre immagini tridimensionali o in piani differenti. I parametri di acquisizione e i parametri di ricostruzione risultano infatti determinanti nella qualità delle immagini tridimensionali, motivo per cui è necessaria la corretta applicazione di essi. All'interno delle procedure interventistiche può essere richiesta la visualizzazione di un piano differente rispetto a quello acquisito, che è rappresentato dal piano trasversale. Ciò permette di visualizzare meglio le relazioni anatomiche o, nel caso di studi angiografici, permette lo studio più dettagliato di un vaso da una differente prospettiva.

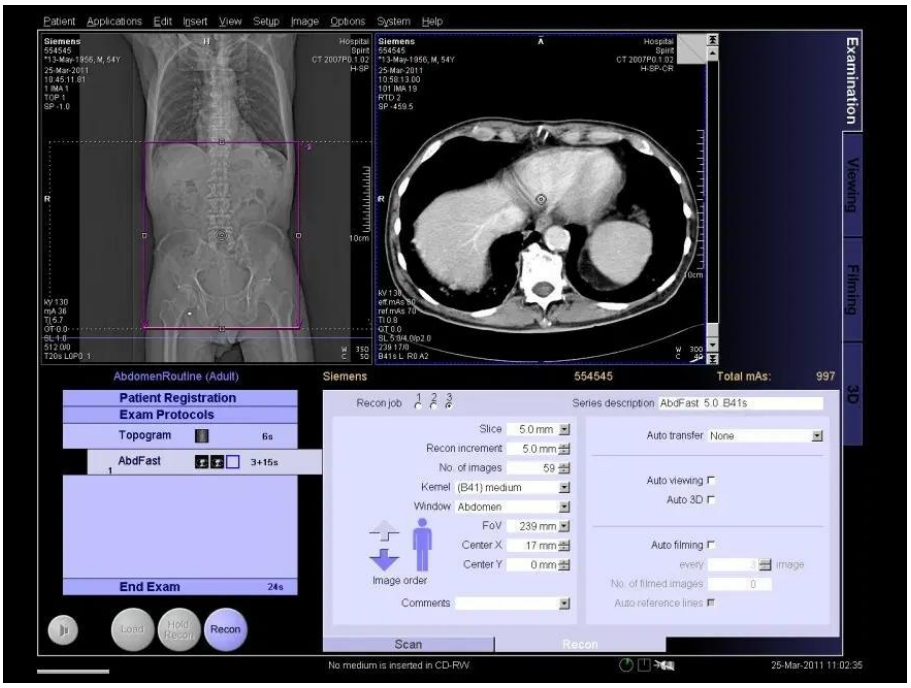

Figura 6. Visualizzazione dell'interfaccia software al momento della scelta dei parametri di esposizione e di ricostruzione

Il sistema di tomografia computerizzata offre differenti tipi di riformattazione tra cui: riformattazione multiplanare, proiezioni di massima (MIP) e minima intensità (minIP), rappresentazione di superficie, rappresentazione di volume ed endoscopia virtuale.

Le più utilizzate in campo interventistico sono sicuramente la riformattazioni multiplanari e le riformattazioni tridimensionali come, ad esempio, quelle a massima o minima intensità di proiezione. La riformattazione multiplanare mantiene la bidimensionalità e, a differenza delle rappresentazioni tridimensionali, preserva i valori di attenuazione TC originali, i quali servono alla visualizzazione dell'anatomia nei vari piani (assiale, coronale e sagittale).

Al fine di studiare con più precisione il decorso dei vasi viene molto utilizzata la riformattazione multiplanare curva, ossia una categoria minore in grado di creare dei piani perpendicolari all'asse longitudinale del vaso ed evitare errori di distorsione geometrica. Questo è reso possibile grazie alla selezione di diversi punti nel centro del lume del vaso. Tale tipologia di riformattazione trova campo in diverse aree, tra cui studi di aorta addominale, aorta toracica e vasi intracranici.

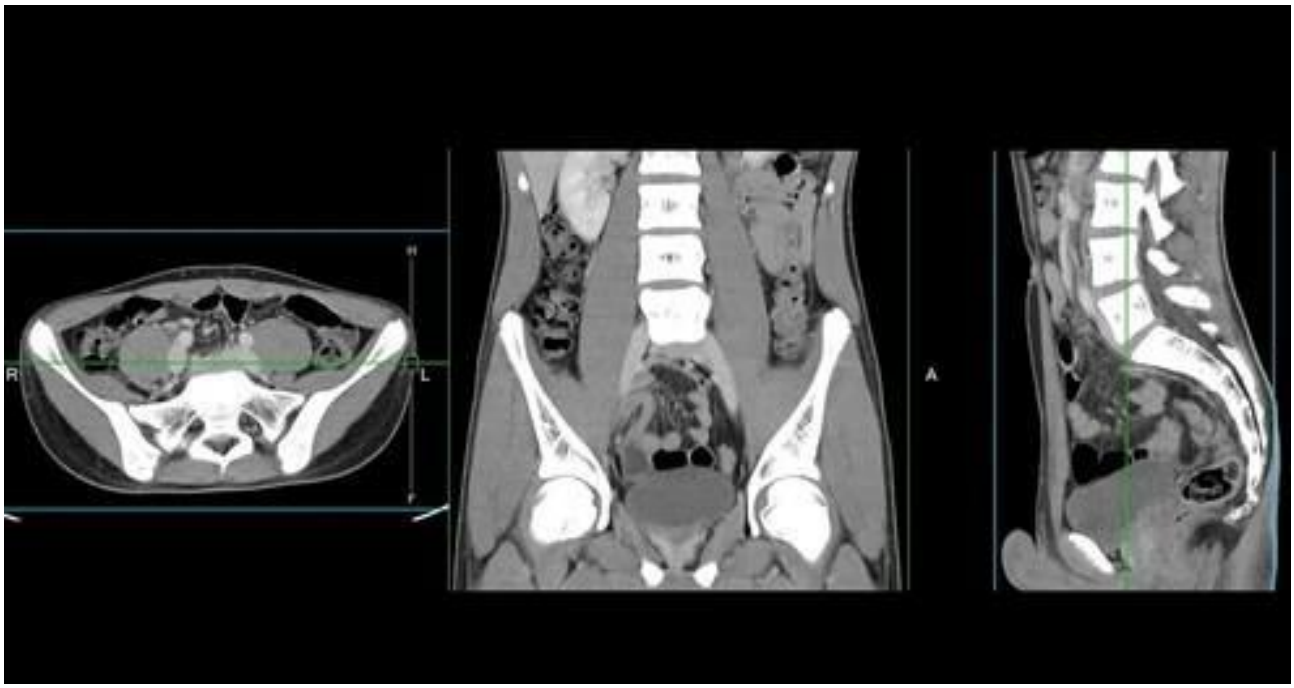

Figura 7. Rappresentazione riformattazioni multiplanari sui piani assiale, coronale e sagittale.

Per quanto riguarda le riformattazioni tridimensionali, all'interno dello studio arterioso trovano molta applicazione le proiezioni a massima e minima intensità. Le MIP utilizzano un algoritmo in grado di estrarre i voxel di intensità maggiore, successivamente alla selezione di un volume, inserendoli nell'immagine riformattata e scartando l'informazione degli altri voxel.

Questa metodica rappresenta il gold standard per la rappresentazione delle strutture vascolari. Esistono però anche altre metodiche contrapposte ad essa, con lo scopo di esaltare le strutture ipodense. Questo è permesso dalle MinIP, ossia le minimum intensity projection, che selezionano il voxel con intensità minore.

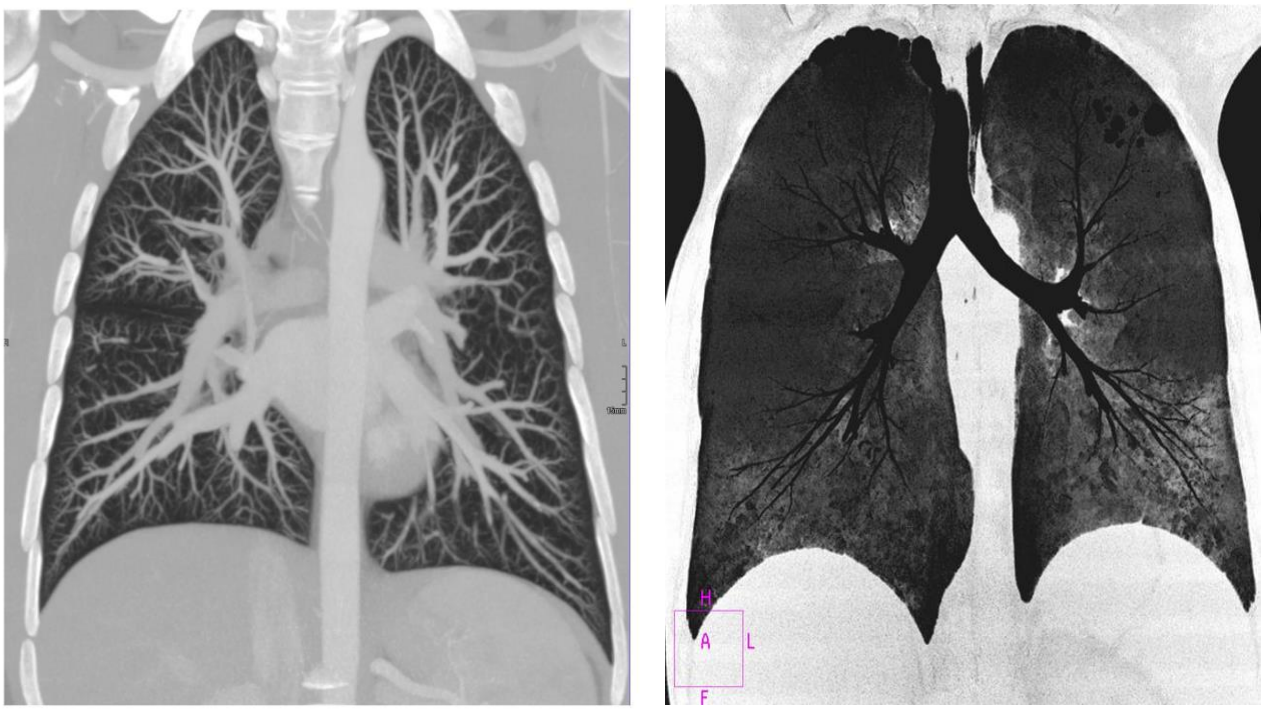

Figura 8. Confronto MIP con minIP

Di rilievo, principalmente nell’ambito vascolare, è anche l’utilizzo del Volume Rendering (VR). Questa tipologia di riformattazione consiste nell'assegnare un valore di opacità in relazione alle unità Hounsfield (HU). La differenza sostanziale è che nelle altre tecniche tridimensionali vi è la perdita di parte delle informazioni, cosa che non succede all'interno del volume rendering, in cui ogni voxel dà un contributo all'interno dell'immagine finale.

Inoltre, vi è la possibilità di assegnare un colore la cui intensità varia a seconda del tessuto e delle informazioni di profondità.

Figura 9. Rappresentazione Volume Rendering

2.2 APPLICAZIONI CLINICHE REALI

Grazie alle loro funzionalità, le sale operatorie ibride hanno introdotto un approccio oramai illimitato, estendendosi a numerosi ambiti clinici, tra cui l'interventistica vascolare e cardiovascolare. Un esempio significativo è rappresentato dal trattamento dell'ictus ischemico acuto.

Infatti, senza la necessità di trasferire il paziente da una sala all'altra e bypassando il pronto soccorso nelle strutture nelle quali è possibile, si riesce a guadagnare tempo fondamentale per preservare il tessuto cerebrale salvaguardandolo e migliorandone quindi gli esiti clinici.

Rianalizzando la struttura dell'Ospedale Ca'foncello di Treviso, il principale impiego della sala ibrida riguarda per l'appunto il trattamento di questa patologia. L'uso della TC integrata

consente una valutazione sul momento dell'estensione dell'infarto cerebrale, nonché l'individuazione di eventuali ostruzioni vascolari e la valutazione della perfusione cerebrale. Questa operazione consente al medico radiologo interventista di analizzare tempestivamente le informazioni e optare per una trombectomia lì dove necessario.

Un'altra area di applicazione risiede nel trattamento di aneurismi e dissezioni aorto-toraciche o toraco-addominali. Procedure come la thoracic endovascular aortic repair (TEVAR) o la endovascular aneurysm repair (EVAR) favoriscono l'integrazione di un sistema di tomografia computerizzata. Questo poiché, rispetto alla copertura standard di un angiografo, dettata dalla grandezza dei detettori, il sistema TC permette lo studio di un'area maggiore, consentendo la comprensione di tutta l'endoprotesi. Inoltre, assicura una valutazione più accurata, diminuendo la possibilità di complicanze post-operatorie. La TC viene infatti utilizzata anche come strumento diagnostico post-procedurale, consentendo la valutazione dell'esito dell'intervento e l'individuazione di eventuali endoleak. Tale patologia rappresenta la principale complicanza in questo tipo di interventi. Essa causa la permanenza di un'elevata pressione sanguigna all'interno della sacca aneurismatica e dà il rischio di rottura con emorragia.

Oltre al trattamento degli aneurismi, la TC in sala ibrida si rivela utile nella valutazione dell'embolizzazione arteriosa, nel posizionamento di stent, nonché nella localizzazione e nel trattamento di malformazioni artero-venose (MAV).

Infine, questa metodica viene applicata nelle procedure percutanee, come biopsie e drenaggi, poiché la visualizzazione in tempo reale degli aghi utilizzati aumenta la precisione nel posizionamento e di conseguenza la sicurezza dell'intervento.

2.3PROSPETTIVE FUTURE

Nell'era attuale, caratterizzata da rapidi progressi tecnologici e funzionalità sempre più avanzate dell'imaging, è possibile ipotizzare un'evoluzione significativa sia nei flussi di lavoro sia nelle tecnologie di supporto alla sala ibrida. Quando si parla di tecnologie ausiliarie, si fa riferimento in particolar modo all'integrazione della realtà aumentata, nonché a tecniche robotiche. Ciò viene fatto con l'obiettivo di aumentare la precisione e la sicurezza

durante le fasi operatorie. Lo scenario della sala ibrida, quindi, è destinato ad accogliere un numero sempre maggiore di interventi di diverso tipo, grazie alla possibilità di combinare in un unico ambiente più tecnologie. Tra le varie, potrebbero essere implementate: sistemi di tomografia computerizzata (TC), risonanza magnetica per immagini (RMI), ecografie ed angiografia, rendendo disponibili tutte le principali indagini diagnostiche ed eliminando così la necessità di trasferire paziente tra le diverse strutture.

Risulta importante anche la promozione di strumenti decisionali guidati dall'intelligenza artificiale, dai quali ci si aspetta un'accuratezza sempre più elevata in modo da poter cooperare con tutta l'équipe.

Questo sguardo al futuro necessita comunque di una valutazione sia dal punto di vista clinico, sia dal punto di vista socio-economico a causa del forte costo di queste tecnologie.

3.RUOLO DEL TSRM

L'articolo 1 del profilo professionale stabilisce che:

"il tecnico sanitario di radiologia è "l'operatore sanitario che in possesso del diploma universitario abilitante e dell'iscrizione all'albo professionale, è responsabile degli atti di sua competenza ed è autorizzato ad espletare indagini e prestazioni radiologiche."

In conformità con la legge del 31 gennaio 1983 n. 25, questa figura è autorizzata a svolgere in autonomia o in collaborazione con altre figure sanitarie, su prescrizione medica, tutti quegli interventi che richiedono l'uso di sorgenti di radiazioni ionizzanti, sia artificiali che naturali. Nelle sue competenze rientrano poi la gestione di energie termiche, ultrasoniche, di risonanza magnetica nucleare oltre ad interventi per la protezionistica fisica o dosimetrica.

Le principali aree di lavoro dei TSRM sono rappresentate dai reparti e dai servizi di diagnostica per immagini, radioterapia, medicina nucleare e fisica sanitaria. Tutto ciò si applica all'interno di contesti sia ospedalieri sia extraospedalieri del Servizio Sanitario Nazionale (SSN), ma anche nelle corrispondenti realtà del settore privato, negli istituti di ricovero e nelle case di cura. Ad oggi, questa figura si occupa anche dell'amministrazione dei sistemi informatici, quali RIS (Radiology Information System) e PACS (Picture Archiving and Communication System); inoltre, è sempre più coinvolto nel contesto interventistico e operatorio, utilizzando l'imaging radiologico come supporto durante tali procedure.

È fondamentale che all'interno di questi differenti scenari il TSRM non assuma impegni professionali che comportino un eccesso di prestazioni tale da pregiudicare la qualità della propria opera e della sicurezza della persona assistita, anzi, è chiamato a rifiutare pratiche improprie non giustificate dal punto di vista clinico anche sotto pressione organizzativa.

Tra gli atti di cui è responsabile, il tecnico sanitario di radiologia medica:

a) partecipa alla programmazione e all'organizzazione del lavoro all'interno della struttura in cui opera, nel rispetto delle proprie competenze;
b) gestisce il corretto funzionamento delle apparecchiature a lui affidate, provvedendo alla eliminazione di inconvenienti di modesta entità e attuando programmi di verifica e controllo a garanzia della qualità secondo indicatori e standard predefiniti;

c) contribuisce alla formazione del personale di supporto, concorre direttamente all'aggiornamento relativo al proprio profilo professionale e alla ricerca;
d) pone particolare attenzione e assicura il rispetto degli aspetti radioprotezionistici;
e) partecipa alla pianificazione condivisa delle cure con le diverse figure sanitarie;
f) gestisce le tecnologie e utilizza in modo coerente, secondo le proprie competenze, le diverse funzionalità dell'imaging nell'ambito in cui opera;
g) ha un ruolo attivo nella ricerca clinica e tecnologica, contribuendo allo sviluppo di protocolli;
h) ha un ruolo etico, rispetta infatti la dignità e la riservatezza del paziente in tutte le fasi dell'assistenza;
i) è autorizzato ad istruire studenti e tirocinanti;

È responsabile, inoltre, della scelta ottimale dei parametri tecnici di esposizione, la verifica del corretto posizionamento del paziente nelle varie tecniche di indagine e di trattamento, l'utilizzo dei necessari strumenti di protezione per i pazienti e per gli operatori.

3.1 GESTIONE DEI MACCHINARI

All'interno delle strutture sanitarie, in particolare nei reparti angiografici, risulta fondamentale il ruolo di una figura dedicata alla gestione dei macchinari radiologici. Quest'ultima è interpretata dal tecnico sanitario di radiologia medica (TSRM). Quando si parla di gestione, non ci si riferisce solamente alla fase operativa e all'utilizzo delle tecnologie, bensì anche a tutti gli aspetti pre e post-procedurali, che vanno dai processi di verifica e manutenzione, ai controlli di qualità per ottimizzarne il funzionamento. In seguito, verranno analizzati tutti gli aspetti che collegano il TSRM alla gestione dei dispositivi, basandoci su normative deontologiche e competenze previste dal profilo professionale.

Le direttive a cui deve fare riferimento il tecnico di radiologia spaziano su diversi ambiti. Uno tra i più importanti, che assicura la corretta attività dei dispositivi, è rappresentato dai controlli di qualità, i quali rientrano nella manutenzione preventiva. A seconda dei macchinari in utilizzo, tali controlli possono essere giornalieri, settimanali, mensili o anche annuali. Le tempistiche vengono concordate tramite la collaborazione con la fisica sanitaria, la quale

consiglia e ricorda la necessità di svolgere questi test (es. test di uniformità, verifica del campo, rumore, stabilità). Insieme ad essi, il TSRM collabora inoltre all'ottimizzazione dei protocolli di dose, con l'obiettivo di minimizzare l'esposizione a pazienti e operatori.

Il tecnico sanitario di radiologia medica è autorizzato a intervenire qualora vi siano malfunzionamenti minori, entro i limiti delle proprie competenze, come per esempio il reset dei macchinari, le riconfigurazioni dei software o i controlli di base. A completamento di queste attività, è utile richiamare anche il riferimento normativo e deontologico che guida l'operato del TSRM.

Il codice deontologico del TSRM, infatti, tratta dei principi di comportamento direttamente correlati con l'utilizzo delle tecnologie radiologiche. Il professionista sanitario è chiamato a operare con competenza, diligenza e responsabilità nei confronti dell'utente e della collettività, garantendo sicurezza nei processi diagnostici e terapeutici. Ciò è reso possibile grazie all'assunzione di un atteggiamento proattivo, con costante valutazione dei sistemi e con l'obbligo morale di proporre miglioramenti ove necessario. Ad esempio, nel caso di un'errata calibratura delle apparecchiature, il TSRM è obbligato a richiedere una manutenzione specialistica, poiché può intervenire solo entro i limiti della propria competenza.

In accordo con il profilo professionale del TSRM, è previsto che il tecnico partecipi attivamente anche alla programmazione, alla verifica e all'integrazione tra sistemi software e hardware. Questa competenza è coerente con la visione moderna del TSRM, il quale non si limita a svolgere procedure diagnostiche, ma funge da mediatore tra la componente tecnologica e quella clinica.

Più nello specifico, all'interno del contesto angiografico-interventistico, il tecnico si occupa della preparazione iniziale del macchinario. In questa fase, l'operatore è responsabile dell'accensione del sistema, del warm-up e della selezione dei protocolli in base alla tipologia di esame. Inoltre, gestisce l'inserimento dei dati anagrafici del paziente, il posizionamento dello stesso e la sua registrazione nel software, in modo da permettere l'associazione con il sistema di imaging, il quale adatterà automaticamente i movimenti. Il TSRM si occupa anche della ricerca di eventuali esami precedenti, così da consentire l'importazione e l'associazione con il nuovo esame, permettendo la visualizzazione delle

immagini all’interno della sala tramite i dispositivi dedicati, dando supporto dell’équipe nell’individuazione e nell’analisi del problema clinico.

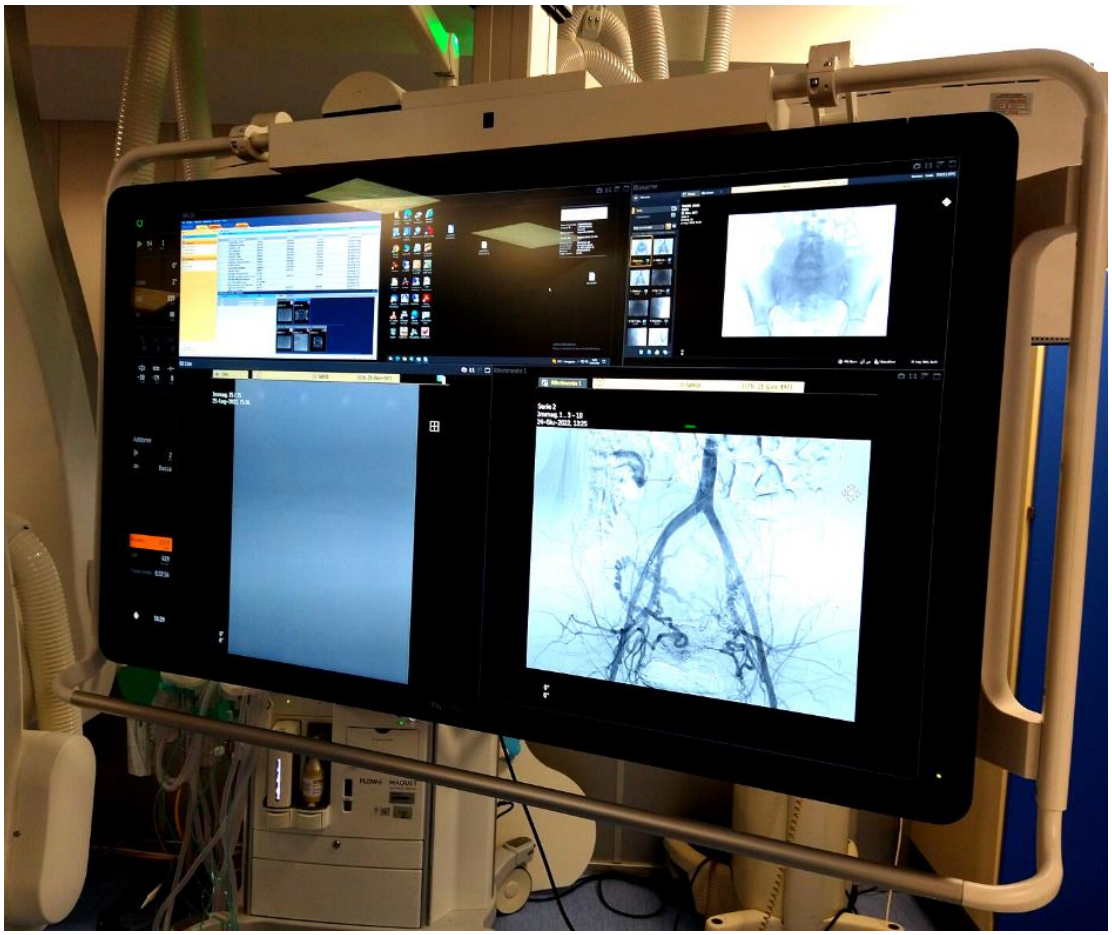

Figura 10. Rappresentazione monitor visualizzazione intraoperatoria

Con l’inizio della procedura, il tecnico si occupa poi dello spostamento dei macchinari radiologici dalla posizione di parcheggio a quella operativa, la quale, a seconda della tipologia di esame da svolgere, sarà relativamente alla testa o ai piedi del paziente. Ciò permette anche di garantire un corretto allineamento e un’adeguata accessibilità a tutti gli operatori. Una volta avvicinato, il tecnico posizionerà nel caso dell’angiografo le coperture sterili maneggiandole dal lato interno così da rispettare le norme di asepsi.

Figura 11. Rappresentazione copertura sterile angiografo

Con il procedere dell'intervento, il TSRM controlla il passaggio tra modalità angiografiche e tomografiche in supporto ai controlli intraoperatori, così da sincronizzare i sistemi e assicurare la coerenza e l'integrazione delle immagini acquisite. Successivamente, il TSRM valuta i rischi collegati all'uso frequente dell'imaging intraoperatorio. In relazione ad essi adotta strategie preventive, selezionando nei rispettivi dispositivi tecniche di ottimizzazione della dose. Tra queste rientrano la scelta da parte dell'operatore di una corretta collimazione, di sistemi di filtraggio adeguati e dell'utilizzo di fluorografia e fluoroscopia, privilegiando la modalità pulsata, in cui l'emissione di raggi X avviene a intervalli regolari, riducendo la dose totale somministrata a pazienti e operatori.

Figura 12. Rappresentazione console comandi angiografo

Al termine dell'esame è responsabilità del tecnico sanitario di radiologia medica registrare i parametri di imaging utilizzati, riportando per ciascun paziente l'esposizione totale, il tempo di scopia e grafia, nonché la dose di mezzo di contrasto somministrata. Un ulteriore compito è quello di monitorare il corretto salvataggio delle immagini prodotte. Ciò viene fatto verificando l'assenza di artefatti, rumore o errori nell'allineamento e nella qualità delle immagini, che potrebbero compromettere la diagnosi o la dimostrazione della riuscita dell'intervento.

3.2 TECNICHE DI IMAGING

Successivamente all'analisi del ruolo del TSRM nella gestione dei macchinari, è opportuno approfondire il suo contributo nell'utilizzo delle tecniche di imaging all'interno della sala ibrida. Come accennato precedentemente, l'apparecchiatura principale per garantire

supporto durante le procedure interventistiche è l'angiografo. Questo dispositivo permette diverse funzionalità, ciascuna delle quali si adatta a un'esigenza specifica del medico radiologo interventista o del chirurgo.

La radiologia diagnostica e interventistica richiede costantemente modalità di imaging basate su raggi X a basso dosaggio per visualizzare strutture anatomiche in movimento, organi, vasi e dispositivi clinici (ad esempio, guide, cateteri, stent, pacemaker). Storicamente, la tecnica radiologica utilizzata per ottenere immagini dell'oggetto esaminato in tempo reale è stata definita fluoroscopia, mentre la tecnica utilizzata per ottenere immagini radiologiche di qualità superiore, adeguata ai fini diagnostici, è conosciuta come fluorografia.

Fluorografia e fluoroscopia rappresentano le principali metodiche che il TSRM utilizza durante l'intervento. Sulla base delle sue conoscenze e in relazione alle richieste avanzate dal medico responsabile dell'esame, rientra tra i compiti del tecnico la capacità di giostrarsi tra le due funzionalità. Ai fini del rispetto dei principi radioprotezionistici è preferibile utilizzare la modalità di fluoroscopia laddove non è richiesta la massima risoluzione. Quest'ultima, ricopre infatti la maggior parte del tempo di esposizione del paziente. Dal punto di vista tecnico, in ambito interventistico può essere classificata come diretta, in sottrazione di immagine (roadmap) o in sommazione d'immagine (overlay reference).

In merito alla fluorografia, invece, la tecnica più esercitata è l'angiografia a sottrazione digitale (DSA). In questa modalità, il TSRM seleziona tramite la console dei comandi un algoritmo che, attraverso l'acquisizione di più immagini, crea una rappresentazione che esalta esclusivamente la struttura vascolare, permettendone così uno studio più accurato.

Nella DSA, infatti, vengono effettuate due immagini: un'immagine maschera, senza mezzo di contrasto, e un'immagine di riempimento, con MDC. Viene poi effettuata una sottrazione tra l'immagine contenente tutte le informazioni e la maschera, così da eliminare solamente le regioni con la stessa attenuazione ed esaltare il vaso, che avrà il MDC al suo interno, iniettato durante la fase di acquisizione.

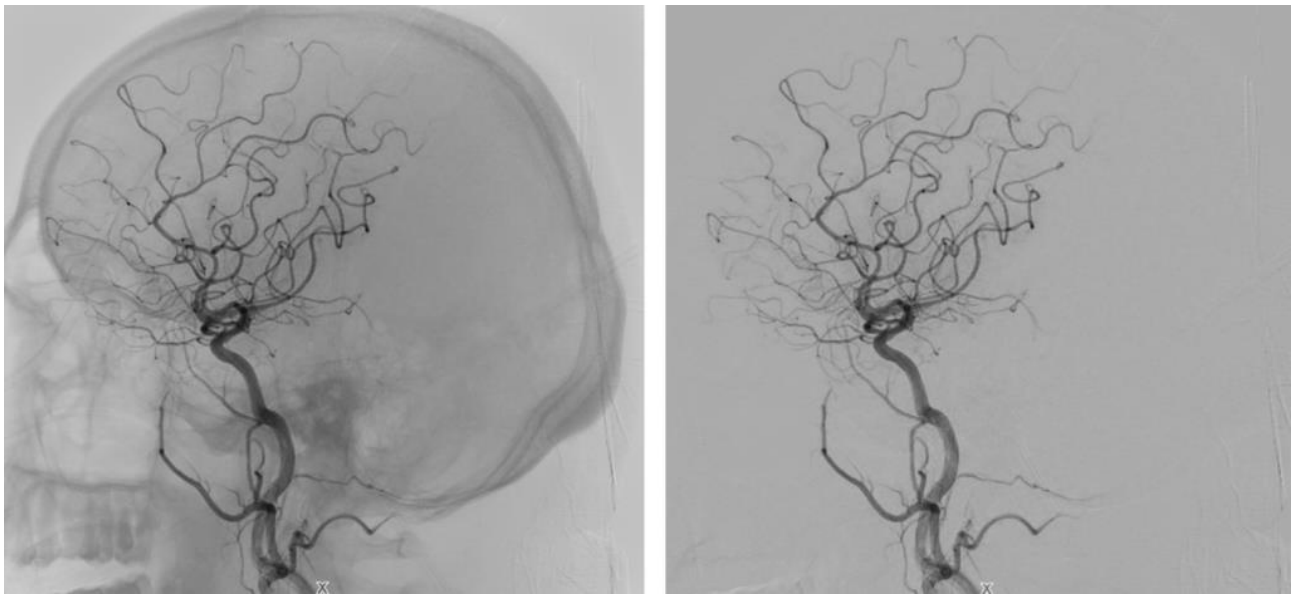

Figura 13. Immagine live con mdc vs immagine DSA

È opportuno soffermarsi anche sulle modalità di fluoroscopia in sottrazione e in sommazione d'immagine, le quali anch'esse sono fondamentali durante le procedure interventistiche.

Per quanto riguarda la roadmap (RDMP), questa viene utilizzata poiché, con una corretta tempistica di iniezione del mezzo di contrasto, rende possibile la visualizzazione degli alberi vascolari e dei dispositivi (cateteri, fili guida) sovrapposti ad essi con l'assenza del fondo. Questa funzionalità è distinta in due fasi: una fase di vaso e una fase di dispositivo.

La fase di vaso genera una struttura vascolare senza sfondo. Ciò è reso possibile grazie alla sottrazione tra l'immagine con contrasto e l'immagine maschera senza contrasto, dando origine alla roadmap angiografica.

La fase di dispositivo, invece, sovrappone l'eventuale guida o catetere all'albero vascolare precedentemente acquisito, permettendo di seguirne in tempo reale l'avanzamento lungo il vaso. Il TSRM, in questo caso, si accerta che le immagini siano registrate e che eventuali movimenti del paziente non compromettano l'allineamento del dispositivo rispetto alla roadmap.

L'utente, qualora richiesto, può attivare anche la funzione Overlay Reference, detta anche fluoroscopia a sommazione di immagini. Con essa viene sovrapposta un'immagine di

riferimento all'immagine live. Questa immagine di riferimento deve essere scelta e memorizzata in collaborazione tra radiologo interventista e tecnico sanitario di radiologia medica. Grazie a questo procedimento, la sovrapposizione di queste due immagini apparirà in trasparenza e, diversamente dalla roadmap, permetterà la visione del background in concomitanza con il vaso precedentemente opacizzato ed i dispositivi terapeutici.

A livello di immagine, invece, la roadmap e l'angiografia digitale sottrattiva differiscono per la visione esclusiva del vaso. In particolare, nella DSA vedremo il vaso nero, mentre nella roadmap vedremo il vaso bianco.

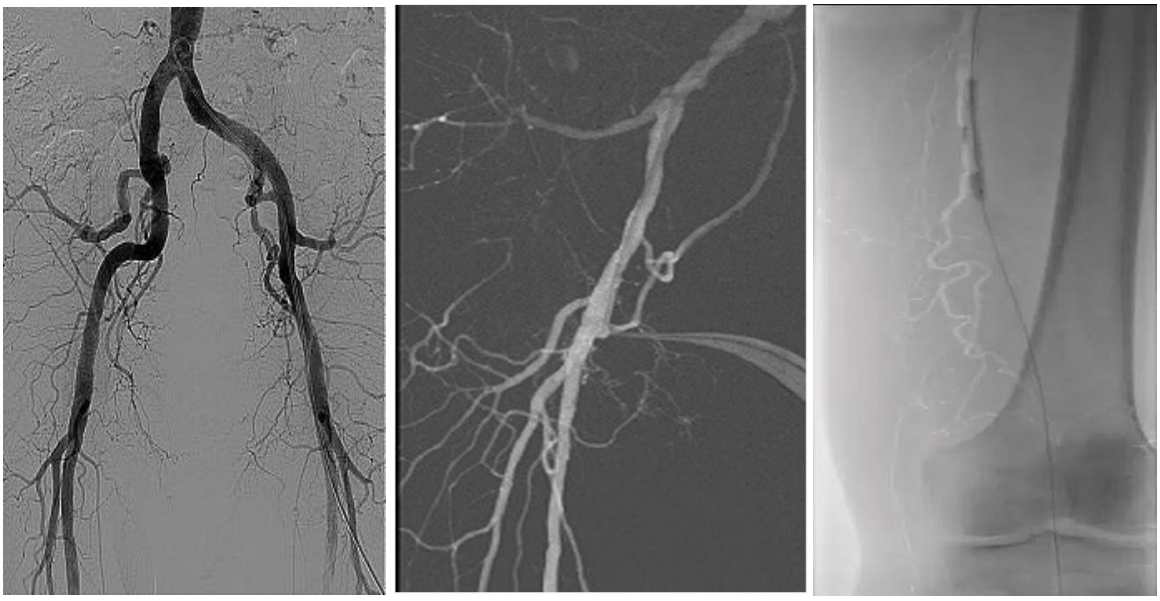

Figura 14. Confronto DSA, RDMP, OVERLAY REF

Durante un'esposizione DSA o roadmap, la selezione dell'immagine maschera viene impostata automaticamente dall'angiografo. Tuttavia, un ulteriore ruolo del TSRM è la possibilità e il dovere di post-elaborare le immagini per ottimizzarne la visualizzazione. Il tecnico, sulla sezione del menu riguardante queste due funzioni, trova i vari strumenti di regolazione.

Tra questi vi è la possibilità di modificare la maschera manualmente tramite il comando "Move Mask", con il quale viene traslata in modo da eliminare piccoli artefatti da

movimento durante l'acquisizione e far coincidere nuovamente la posizione con le immagini di riempimento vascolare.

Un'altra istruzione selezionabile è invece il “Replace Mask”, con il quale è possibile scorrere i fotogrammi di riempimento e, durante la visualizzazione di uno di questi, sostituire la maschera. La differenza sta quindi nel fatto che, nel secondo caso, la maschera viene rimpiazzata anziché spostata geometricamente.

Nei casi in cui non arrivano queste due metodiche e lo sfondo anatomico non viene completamente rimosso, è possibile ottimizzare l’immagine ricorrendo alla funzione di Pixel Shift. Ciò avviene inserendo una regione di interesse (ROI) in un'immagine per la quale si desidera ottimizzare lo spostamento dei pixel. Il computer calcola poi automaticamente il risultato migliore per questa regione. Oltre allo spostamento automatico, si può utilizzare anche quello manuale, nel quale la maschera viene spostata manualmente per ottenere la migliore immagine soggettiva.

Oltre alle tecniche descritte finora, il TSRM gestisce eventuali ribaltamenti delle immagini, regola l’enhancement dei contorni, gestisce lo zoom e i valori della scala dei grigi, e si accerta del salvataggio e di eventuali invii a programmi di valutazione delle immagini dedicati.

3.3 RADIOPROTEZIONE

La figura del TSRM diventa ancora più necessaria all'interno delle sale ibride rispetto a una tradizionale sala diagnostica. Questo perché, nel caso di una procedura chirurgica anziché interventistica, l'assenza del medico radiologo porta la figura del tecnico a essere l'unica qualificata in materia di radioprotezione all'interno dell'équipe. L'operatore è così spinto a garantire la sicurezza delle cure, utilizzando le risorse strutturali, tecnologiche e organizzative, promuovendo contemporaneamente la diffusione delle proprie conoscenze in ambito radioprotezionistico al resto degli operatori.

Tra i vari accorgimenti che il tecnico sanitario di radiologia medica applica per contenere l'esposizione al paziente e agli operatori vi è, ad esempio, la pianificazione degli interventi. Come accennato nel capitolo precedente, esiste la possibilità di associare allo studio di un

paziente eventuali indagini pregresse. Ciò consente di fornire al medico informazioni sulla struttura in studio, evitando così ulteriori esposizioni.

Una volta decisa la tipologia di procedura prevista in relazione al quesito clinico, è tra i doveri del tecnico selezionare i protocolli di grafia e scopia ottimizzati, i quali garantiscono la miglior qualità d'immagine con la più bassa dose somministrabile. Altre accortezze riguardano il tempo di esposizione, che deve essere ridotto al minimo possibile. Nel momento in cui non è ritenuto indispensabile il supporto fornito dalla sorgente radiante (ad esempio prima e dopo l'intervento, durante eventuali fasi di intubazione del paziente o nel caso vi fossero operatori non opportunamente radioprotetti), è necessario disabilitare il sistema radiologico al fine di proteggere l'équipe e il paziente da esposizioni involontarie.

In fase di verifica d'identità della persona assistita, risulta fondamentale spiegare in che cosa consiste la procedura, informando poi il paziente sui comportamenti che ci si aspetta da lui, al fine di ottenere la massima collaborazione possibile.

Durante l'utilizzo dell'angiografo, dal punto di vista tecnico, il TSRM si deve assicurare che la distanza dalla sorgente agli operatori sia la massima possibile, ponendo particolare attenzione alle mani dei medici, le quali non devono essere sottoposte al fascio primario. La distanza detettore-paziente deve essere invece la minima possibile, in modo da ridurre la radiazione diffusa, ossia la principale fonte di irradiazione per il personale.

A tal proposito, il TSRM propone, ove possibile, l'applicazione di proiezioni radiologiche antero-posteriori o cranio-caudali, con il detettore posizionato sempre sopra al tavolo radiologico, riducendo così proiezioni oblique o laterali che innalzano i parametri espositivi a causa di spessori maggiori da attraversare. Il tecnico promuove inoltre l'utilizzo di campi di vista panoramici, cioè a scarso ingrandimento, utilizza in modo appropriato filtri elettronici o meccanici e regola la collimazione del fascio radiante.

Non di minore importanza è assicurarsi della presenza di schermi strutturali di protezione collettiva all'interno della sala, come ad esempio: tende pensili, paratie posizionate strategicamente sotto il tavolo per la protezione di pelvi e torace dell'operatore, e paratie mobili posizionate tra il fascio primario e l'equipè. Un altro sistema di protezione dalla radiazione diffusa sono i dispositivi di protezione individuale, caratterizzati principalmente da camici anti-X, paratiroide, occhiali anti-X, guanti anti-X e copricapo.

Quando è necessario l'utilizzo della tomografia computerizzata, vista l'esposizione più elevata, è fondamentale adottare misure di protezione più stringenti. In accordo con le norme di radioprotezione, ad esempio la Direttiva Euratom e il D.Lgs. 101/2020, è previsto che durante l'esposizione ad alta dose il personale si trovi in una zona sorvegliata e protetta, ossia un'area separata, come ad esempio la sala comandi.

È premura del TSRM assicurarsi che il personale esca dalla sala durante lo studio TC. Solamente in rari casi, motivati da necessità cliniche, è possibile la presenza di operatori strettamente necessari all'interno della sala durante l'indagine. In questo caso, però, sempre in accordo con i principi generali della radioprotezione, queste esposizioni supplementari devono essere in linea con i principi di giustificazione e ottimizzazione delle dosi. Tali principi prevedono che le decisioni siano adottate al fine di garantire che il beneficio per i singoli individui o per la collettività sia superiore rispetto al danno che esse potrebbero causare. Inoltre, si assicura che la radioprotezione degli individui soggetti ad esposizione professionale sia ottimizzata, al fine di mantenere l'ordine di grandezza delle dosi individuali ragionevolmente possibili.

3.4 ASPETTI ORGANIZZATIVI

Il Tecnico sanitario di Radiologia Medica (TSRM) rappresenta una figura erogante servizi per la propria organizzazione sanitaria. Tramite incarichi gestionali, contribuisce inoltre ad assicurare efficienza e qualità, estendendo il proprio ruolo anche alla gestione degli aspetti organizzativi e non limitandola agli studi diagnostici e interventistici. Ciò è reso possibile grazie alla sua attenzione riguardo ai protocolli stabiliti, alle norme di sicurezza della persona assistita e dei professionisti sanitari coinvolti.

Per questo, si richiede che il TSRM sviluppi delle competenze trasversali che includono in primo luogo la collaborazione con altri professionisti sanitari. L'operatore, si impegna quindi nell'instaurare un rapporto di fiducia con i colleghi, cooperando insieme ad essi in modo leale e coordinato al fine di far fronte ai bisogni della persona in cura e promuovendo allo stesso tempo un contesto di lavoro multiprofessionale. Tale necessità spinge il TSRM a essere in grado di riconoscere le peculiarità dei diversi ambiti di competenza, partecipando ai processi decisionali e favorendo una comunicazione efficace tra i vari membri dell'equipe.

L’ambito relazionale del TSRM si estende al di là del rapporto con i colleghi, confrontandosi anche con i pazienti. In quanto professionista sanitario, infatti, il TSRM si impegna ad instaurare un rapporto caratterizzato da umanità, empatia ed educazione, al fine di creare un clima di fiducia e collaborazione, riducendo ansia e preoccupazione che spesso accompagnano le procedure interventistiche. È quindi necessario che l’operatore mantenga il giusto equilibrio tra la prestazione professionale e il coinvolgimento personale, modulando la propria interazione in base alla persona con cui si relaziona. Ciò viene fatto tenendo conto dell’età, del genere, dell’etnia, della cultura e ponendosi in una posizione di ascolto attivo.

Esso, inoltre, è tenuto a mantenere il segreto professionale su tutto ciò che apprende o conosce direttamente o indirettamente, al fine di preservare la fiducia costruita durante l'evolversi della relazione col paziente. In rari casi è autorizzato alla condivisione di informazioni con i professionisti strettamente coinvolti nel progetto di cura. Questo è possibile solo nei limiti concordati con la persona assistita o nei casi fortemente necessari alla realizzazione del progetto stesso.

Il TSRM, per svolgere appieno questo ruolo, deve essere caratterizzato da versatilità, dimostrandosi in grado di spaziare dall'ambito relazionale alla gestione tecnica, ma anche all'organizzazione del lavoro.

Dal punto di vista operativo, si assicura che i macchinari radiologici siano correttamente preparati e funzionanti in relazione alle diverse procedure previste, verificandone inoltre l’efficienza sotto il profilo radioprotezionistico e ottimizzando i protocolli per ridurre al minimo le esposizioni.

Parallelamente, il TSRM contribuisce alla pianificazione delle attività quotidiane, alla gestione delle immagini e dei dati del paziente, favorendo così un miglioramento dei flussi di lavoro, una riduzione dei tempi e la garanzia di continuità assistenziale.

4.MATERIALI E METODI

La stesura di questo elaborato è stata resa possibile grazie alla consultazione di banche elettroniche di dati. Queste strutture, si basano sulla raccolta di informazioni riguardanti la letteratura scientifica nazionale e internazionale certificata. Lo studio effettuato è stato agevolato proprio grazie alla consultazione di queste ultime. La principale banca dati utilizzata è rappresentata da PubMed, la quale, mediante l'uso di parole chiave, ha permesso lo studio approfondito degli argomenti trattati. Esempi di termini specifici utilizzati sono stati: "TSRM", "Radiation Protection", "Hybrid Operating Room", "Fluoroscopy", "Digital Subtraction Angiography", "Intraoperative Imaging", "Hybrid Operating Table", "Computed Tomography", "Maximum Intensity Projection", "Endovascular Aortic Procedures". Per quanto concerne le citazioni riguardo alla struttura ospedaliera Ca' Foncello di Treviso e le relative apparecchiature, sono stati analizzati i manuali tecnici dei rispettivi dispositivi: l'angiografo Artis Pheno e il sistema di tomografia computerizzata Somatom Edge Plus. Per entrambi le caratteristiche tecniche sono riscontrabili all'interno del sito della casa produttrice Siemens Healthineers, citati nella bibliografia.

All'interno dello studio sono stati principalmente utilizzati articoli relativi agli ultimi dieci anni, i quali includevano diverse tipologie di indagini che trattassero le tematiche riguardanti il ruolo del TSRM, la gestione dell'imaging, gli aspetti radioprotezionistici ed organizzativi. Sono stati inoltre impiegati documenti normativi e linee guida internazionali, come ad esempio il Decreto Legislativo 101 del 2020 e la Direttiva 2013/59/Euratom. I dati al loro interno sono stati raggruppati e selezionati in modo da esaltare gli aspetti più significativi legati a questo contesto e alla figura del tecnico sanitario di radiologia medica (TSRM). Queste aree hanno riguardato gli aspetti tecnici, descrittivi delle caratteristiche della sala operatoria ibrida. Hanno trattato poi aspetti radioprotezionistici riguardanti operatori e pazienti, oltre che aspetti relazionali e deontologici connessi al ruolo del TSRM.

5. RISULTATI

Dai dati estratti tramite le ricerche condotte nella letteratura, è possibile definire il ruolo del Tecnico Sanitario di Radiologia Medica (TSRM) all'interno delle sale ibride. Quest'elaborato, riporta quanto sia necessaria la formazione di questa figura, la quale è sempre più sottoposta ad un ampliamento delle proprie competenze. Le informazioni raccolte, indicano in particolar modo quanto all'interno di un contesto come questo, sia necessario il contributo da parte del TSRM. Esso, infatti, si occupa della preparazione del paziente, della programmazione degli esami e della gestione operativa delle apparecchiature radiologiche, assicurando la corretta acquisizione delle immagini.

Nella prima sezione dell'elaborato, viene inoltre evidenziato lo sviluppo delle sale operatorie ibride, le quali mirano a una prospettiva futura che prevede sempre di più la possibilità di integrare un maggior numero di tecnologie dedicate all'imaging. Ciò riveste una caratteristica fondamentale poiché comporta minori rischi per il paziente, grazie ad una precisione superiore e ad un'analisi immediata del risultato clinico.

Sebbene la letteratura citi ancora pochi esempi inerenti a queste sale ibride, è possibile evincere dagli stessi articoli il valore della figura del TSRM come quella di un professionista, che assume un ruolo di coordinatore tra le diverse figure professionali. In quanto responsabile dell'apparecchiatura radiologica e in quanto esperto in radioprotezione, ricopre infatti una funzione in grado di ottimizzare i tempi procedurali, garantendo contemporaneamente la sicurezza.

6. DISCUSSIONE E CONCLUSIONI

Dall'analisi della letteratura, emerge una forte concordanza delle fonti consultate nell'affermare come il ruolo del Tecnico Sanitario di Radiologia Medica rappresenti una figura centrale all'interno della sala ibrida. Gli articoli, insieme alla documentazione studiata, sono per la maggior parte direttamente collegati a tale contesto. Tuttavia, è possibile trovare all'interno di questo trattato informazioni di carattere generale, relative alla radiologia interventistica o alle apparecchiature ad alta complessità tecnologica.

La principale limitazione di questo studio è rappresentata dalla scarsa presenza di linee guida specifiche. Ciò costituisce un punto di debolezza della letteratura, la quale spesso ha messo a disposizione solamente dati frammentari o riferiti a situazioni internazionali che risultano talvolta differenti dal contesto italiano.

Per quanto riguarda i punti di forza, le banche dati digitali hanno condiviso la capacità del TSRM di integrare conoscenze tecniche e relazionali nel proprio bagaglio di competenze professionali. Questo ha reso possibile la visione del tecnico come una figura di riferimento nei processi di coordinamento all'interno degli studi diagnostici e terapeutici in sala ibrida. Ciononostante, la letteratura ha riportato anche differenti interpretazioni riguardo l'autonomia decisionale e la responsabilità tra le varie figure professionali. Questo fattore è tuttavia dovuto alla differenza dei modelli organizzativi adottati nei diversi contesti ospedalieri, i quali, nonostante le diversità, si accordano sulla promozione di un ambiente di lavoro multiprofessionale basato sulla qualità delle procedure e sulla sicurezza del paziente e degli operatori.

In conclusione, il ruolo del TSRM risulta una figura determinante, in grado di assicurare: efficienza operativa, sicurezza radiologica e qualità dell'assistenza, grazie a programmi di continuo aggiornamento.

In prospettiva futura, questo investimento nella formazione del Tecnico Sanitario di Radiologia Medica sarà utile a far fronte alla crescente diffusione delle sale ibride e all'integrazione di nuove tecnologie di imaging, le quali, richiederanno una figura sempre più flessibile in grado di cooperare, oltre che con i colleghi, anche con lo sviluppo di sistemi di intelligenza artificiale.

8. BIBLIOGRAFIA

[1] Jin H, Zhu D, Xu G, Wang X, Li X, Chen J, et al. Application of the hybrid operating room in surgery: a systematic review. Ann Transl Med. 2022;10(2):103. doi:10.21037/atm-20-7321. PMID: 33146589.

[2] Gharios M, El-Hajj VG, Frisk H, Ohlsson M, Omar A, Edström E, Elmi-Terander A. The use of hybrid operating rooms in neurosurgery, advantages, disadvantages, and future perspectives: a systematic review. Acta Neurochir (Wien). 2023 Sep; 165(9):2343-2358. doi:10.1007/s00701-023-05756-7. PMID:37584860.

[3] Alam IS, Steinberg I, Vermesh O, van den Berg NS, Rosenthal EL, van Dam GM, Ntziachristos V, Gambhir SS, Hernot S, Rogalla S. Emerging intraoperative imaging modalities to improve surgical precision. Mol Imaging Biol. 2018 Jun;20(4):705–715.

[4] Rogers CM, Weinberg JS, Jones PS. Intraoperative MRI for brain tumors. J Neurooncol. 2021;151(3):479-90. doi:10.1007/s11060-020-03667-6.

[5] Yao JS, Pawlik TM, Vauthey JN, Abdalla EK, Laughlin R, Curley SA, et al. Hybrid operating room: a cross between a catheterisation room and an operating room. Eur J Vasc Endovasc Surg. 2013 Jun;45(6):666-72. doi:10.1016/j.ejvs.2013.02.003. PMID:23114177.

[6] Giménez M, Gallix B, Costamagna G, Vauthey J-N, Moche M, Wakabayashi G, et al. Definitions of computer-assisted surgery and intervention, image-guided surgery and intervention, hybrid operating room, and guidance systems: Strasbourg international consensus study. Ann Surg Open. 2020 Dec;1(2):e021. doi: 10.1097/AS9.0000000000000021.

[7] Cewe P, Vorbau R, Omar A, Elmi-Terander A, Edström E. Radiation distribution in a hybrid operating room, utilizing different X-ray imaging systems: investigations to minimize occupational exposure. J Neurointerv Surg. 2022 Nov;14(11):1139-1144. doi: 10.1136/neurintsurg-2021-018220. Epub 2021 Nov 8. PMID: 34750111; PMCID: PMC9606514.

[8] Kirkpatrick AW, Ball CG, Rizoli SB, Vercruysse GA. The evolution of a purpose-designed hybrid trauma operating room: designated as the resuscitation with angiographic

percutaneous techniques and operative resuscitation (RAPTOR). Am J Surg. 2014 Dec;208(6):903-11. doi:10.1016/j.amjsurg.2014.06.006.

[9] Young S, Fairbairn N. Expanding supervised injection facilities across Canada: lessons from the Vancouver experience. Harm Reduct J. 2011;8:10.

[10] Chia AQX, Gogna A, Takano Pena AM, et al. Hybrid operating room with ceiling mounted imaging system assisted pre-operative and intra-operative lung nodule localization for thoracoscopic resections: a 5-year case series. J Cardiothorac Surg. 2024;19(1):85. doi:10.1186/s13019-024-02564-7.

[11] PARK JH, MUN JH, SHIN DS, KIM BT. Novel Hybrid Operating Table for Neurovascular Treatment. Turk Neurosurg. 2019;29(5). doi:10.5137/1019-5149.JTN.19723-16.2.

[12] eichgräber UKM. Angiography suite concept for an interdisciplinary centre. Eur Radiol. 2010;20(9):2145-50. doi:10.1007/s00330-010-1770-5. PMID: 20680108; PMCID: PMC3259417.

[13] Szczykutowicz TP. Computed tomography angiography: principles and advances. Radiol Clin North Am. 2024 May;62(3):371–383. doi: 10.1016/j.rcl.2024.01.005. PMID: 38553175.

[14] Achenbach S, Ropers D, Vogt F, et al. Noninvasive coronary angiography by retrospectively ECG-gated multislice spiral computed tomography. Circulation. 2000;102(23):2823-2828. doi:10.1161/01.CIR.102.23.2823

[15] Bardo DME, Asamato J, MacKay CS, Minette M. Low-dose coronary artery computed tomography angiogram of an infant with tetralogy of Fallot using a 256-slice multidetector computed tomography scanner. Pediatr Cardiol. 2009;30(6):824–826. doi:10.1007/s00246-009-9389-2

[16] Beebe HG. Computed tomography scanning for endograft planning. Semin Vasc Surg. 2004;17(1):1-6. doi:10.1053/j.semvascsurg.2004.01.001.

[17] Seeram E. Computed Tomography: Physical Principles and Recent Technical Advances. Radiologic Clinics of North America. 2010;48(1):1-16. doi:10.1016/j.rcl.2009.09.001.

[18] Padole A, Khawaja RD, Kalra MK, Singh S. CT Radiation Dose and Iterative Reconstruction Techniques. Am J Roentgenol. 2015 Apr;204(4):W384–W392. doi: 10.2214/AJR.14.13241.

[19] Kızıloğlu HA. Evaluation of respiratory bronchiolitis nodules with maximum intensity projection images. Rev Assoc Med Bras (1992). 2023;69(6):e20230243. doi:10.1590/1806-9282.20230243.

[20] Weiss S, Westermann R. Differentiable direct volume rendering. IEEE Trans Vis Comput Graph. 2022 Jan;28(1):562–572. doi: 10.1109/TVCG.2021.3114769.

[21] Nakano T, Shimohira M, Hashizume T, Otsuka H, Sasaki S, Shibamoto Y. Current Status and Future Perspective of Hybrid CT/Angiography Systems. J Clin Med. 2023;14(3):963. doi:10.3390/jcm14030963

[22] Fang HY, Chang KW, Chao YK. Hybrid operating room for the intraoperative CT-guided localization of pulmonary nodules. Ann Transl Med. 2019;7(2):34. doi: 10.21037/atm.2018.12.48.

[23] Kaladji A, Daoudal A, Clochard E, Gindre J, Cardon A, Castro M, Haigron P, Lucas A. Interest of fusion imaging and modern navigation tools with hybrid rooms in endovascular aortic procedures. J Cardiovasc Surg (Torino). 2017 Jun;58(3):458-466. doi: 10.23736/S0021-9509.16.09046-7.

[24] Zhao Y, Zhang Y, Zhang J, et al. Application of hybrid operating room in the surgical treatment of intracranial aneurysms. J Clin Neurosci. 2015 Dec;22(12):1892-1896. doi: 10.1016/j.jocn.2015.07.032

[25] Ministero della Sanità. Decreto 26 settembre 1994, n. 746. Regolamento concernente l'individuazione della figura e del relativo profilo professionale del tecnico sanitario di radiologia medica. Gazzetta Ufficiale della Repubblica Italiana. 9 gennaio 1995; Serie Generale, n. 6. Disponibile su: https://www.trovanorme.salute.gov.it/norme/dettaglioAtto?id=6611&articolo=1

[26] Federazione Nazionale degli Ordini TSRM e PSTRP. Codice deontologico dei Tecnici Sanitari di Radiologia Medica. Roma: FNO TSRM e PSTRP; 2025 Mar. Disponibile su: https://www.tsrm-pstrp.org/wp-content/uploads/2025/03/CD_TSRM-def.pdf

[27] Jenkins NW, Parrish JM, Sheha ED, Singh K. Intraoperative risks of radiation exposure for the surgeon and patient. Ann Transl Med. 2021;9(1):81. doi:10.21037/atm-20-1052.
https://atm.amegroups.org/article/view/47026/html

[28] Cowen AR. The design and imaging characteristics of dynamic, solid-state, flat-panel detectors. Clin Radiol. 2008;63(10):1071-1079.

[29] Paniagua BYM. Técnicas de imagen para la reducción de radiación ionizante. Rev Colomb Radiol. 2020;31(1):1-8.

[30] Ministero della Giustizia. Decreto Legislativo 31 luglio 2020, n. 101. Attuazione della direttiva 2013/59/Euratom. Normattiva. [Internet]. Disponibile da: https://www.normattiva.it/uri-res/N2Ls?urn:nir:stato:decreto.legislativo:2020-07-31;101

[31] Unione Europea. Direttiva 2013/59/Euratom del Consiglio, 5 dicembre 2013, sulla protezione contro i pericoli derivanti dall'esposizione alle radiazioni ionizzanti. Gazzetta ufficiale dell'Unione europea. 2014 Jan 17;L13:1–73.

[32] Siemens Healthineers. SOMATOM Edge Plus. https://www.siemens-healthineers.com/it/computed-tomography/single-source-ct-scanner/somatom-edge-plus

[33] Siemens Healthineers. ARTIS pheno. https://www.siemens-healthineers.com/it/angio/artis-interventional-angiography-systems/artis-pheno-overview