UNIVERSITÀ DEGLI STUDI DI PADOVA

DIPARTIMENTO DI INGEGNERIA DELL'INFORMAZIONE

DIPARTIMENTO DI INGEGNERIA DELL'INFORMAZIONE

CORSO DI LAUREA IN INGEGNERIA BIOMEDICA

INGEGNERIA DEI TESSUTI PER LO SVILUPPO DI CUTE ARTIFICIALE

Relatore: Prof. Todros Silvia

Laureanda: Piovan Ludovica

ANNO ACCADEMICO 2021-2022

Data di laurea 7 marzo 2022

INDICE

1. **Anatomia della cute**……... 4

2. **Patologie della cute e terapia convenzionale**……6

3. **Sostituti della cute**……...8

   3.1 Sostituti bioattivi……9

   3.2 Sostituti epidermici……14

   3.3 Sostituti dermici……20

4. **Valutazioni cliniche**……26

5. **Conclusione e prospettive future**……...28

6. **Bibliografia**……31

1.ANATOMIA DELLA CUTE

La cute è un organo che costituisce un rivestimento dell'organismo la cui funzione principale è proteggere il corpo dall'ambiente esterno [1]. Infatti, ha una funzione immunologica, proteggendo l'organismo da agenti patogeni, ed è in grado di assorbire e bloccare in modo parziale le radiazioni ultraviolette. La cute si comporta come organo di relazione, in quanto possiede una rete nervosa in grado di creare una connessione tra l'ambiente esterno e l'organismo.

La cute ha anche un ruolo fisiologico attraverso il controllo della temperatura corporea, che avviene tramite le secrezioni delle ghiandole sudoripare e grazie al lavoro dell'apparato circolatorio con la vasodilatazione, per dissipare calore, e la vasocostrizione, per ridurre la dispersione termica, e regola la dispersione di acqua ed elettroliti. La cute ha un'estensione tra 1.5-2 m^2 e il suo spessore varia da 1-3 mm a 3-6 mm a seconda della zona di interesse. È costituita da tre strati principali: l'epidermide, il derma e l'ipoderma. [fig.1.1]

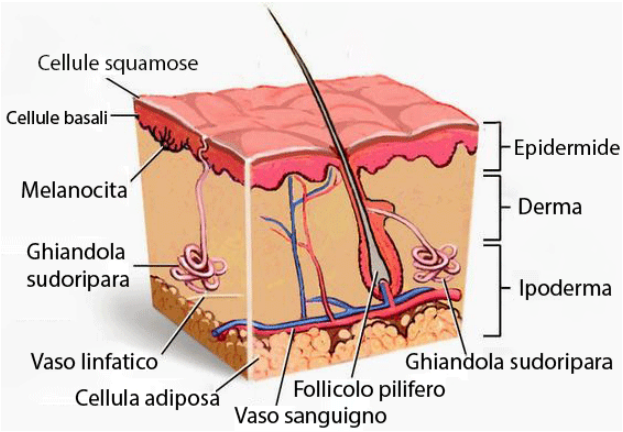

Figura 1.1 Struttura della pelle. (https://medicinagram.altervista.org)

L'epidermide è lo strato più superficiale e la sua funzione principale è essere la prima barriera dell'organismo contro agenti estranei e la perdita di acqua ed elettroliti. L'epidermide è un epitelio pavimentoso pluristratificato corneificato con uno spessore variabile da 0.04-1.5 mm. Le diverse cellule che compongono questo strato sono: i melanociti, responsabili della pigmentazione, le cellule di Langerhans, impegnate nella risposta immunologica, le cellule di Merkel, ovvero cellule recettoriali, cellule progenitrici e cellule epiteliali differenziate, i cheratinociti.

I cheratinociti sono gli elementi strutturali dell'epidermide, volti alla produzione e al rinnovo dell'epitelio. Tra tutte le cellule, loro costituiscono circa il 95% della popolazione cellulare

dell'epidermide. Le modificazioni morfologiche dei cheratinociti durante il processo di maturazione ci permettono di suddividere l'epidermide in 4 strati: strato basale, strato spinoso, strato granuloso e strato corneo [Fig. 1.2].

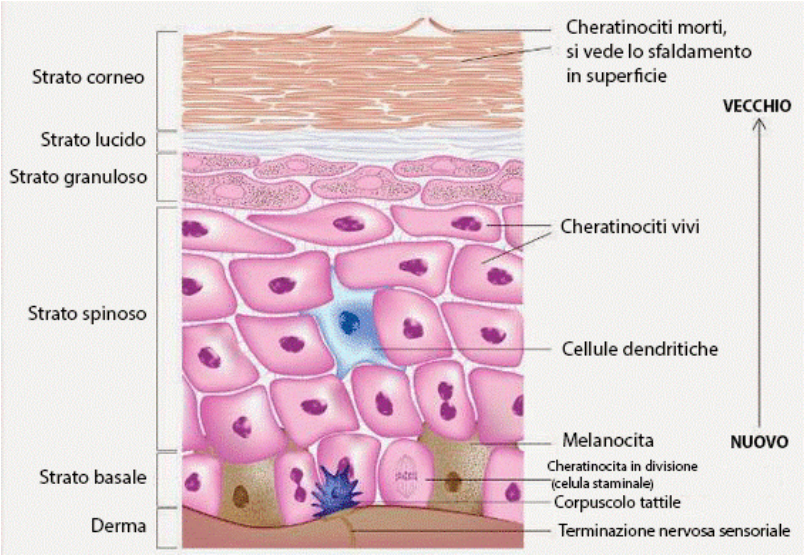

Figura 1.2 Struttura dell'epidermide con le fasi di vita dei cheratinociti (https://medicinagram.altervista.org)

Le interconnessioni avvengono nello strato spinoso attraverso i desmosomi. Nello strato spinoso si trovano anche le cellule di Langerhans e stimolano la proliferazione delle cellule T, importanti per la risposta immunologica primaria.

Nello strato basale si trovano le cellule di Merkel, in corrispondenza delle zone come labbra e cavità orali, e le cellule progenitrici.

La differenziazione e la proliferazione delle cellule progenitrici in cheratinociti porta quest'ultimi a distaccarsi dallo strato basale grazie alla spinta delle nuove cellule e si spostano quindi verso lo strato più superficiale, dove diventano delle cellule appiattite che sintetizzano una proteina insolubile detta cheratina e creano uno strato denominato cheratinizzato. Tutto il processo di cheratinizzazione può durare 28 giorni con l'aiuto delle citochine. Anche i cheratinociti possono produrre fattori di crescita ed agiscono così da autoregolatori. Questo fattore ha un ruolo importante nei processi fisiologici di riparazione delle ferite.

Il derma è lo strato più voluminoso della cute con uno spessore che varia dai 0.6 ai 3 mm.

È costituito da una sostanza amorfa, formata da tessuto connettivo fibroso per lo più acellulare, che ha una funzione di sostegno per le cellule e le fibre connettivali. Le cellule più importanti di questo strato sono i fibroblasti, mastociti e macrofagi, tipici di un tessuto connettivo, ma è possibile trovare cellule in transito, come i leucociti e i linfociti, soprattutto durante reazioni infiammatorie. Tra le fibre connettivali possiamo trovare le fibre di elastina, che hanno la

funzione di dare elasticità alla cute, e le fibre di collagene, che sono l'elemento principale della struttura del derma costituendo il 70% dell'intero strato. Le fibre di collagene si collocano nella parte più superficiale del derma in modo da formare fibre intrecciate, mentre nello strato reticolare, più profondo, si dispongono a formare spessi fasci.

La regione più esterna del derma viene chiamata derma papillare. In questa regione è facilitata la diffusione di sostanze nutritive e fattori di crescita tra il derma e l'epidermide grazie alle tante terminazioni nervose e capillari. Essendoci contatto tra i cheratinociti presenti nello strato basale e la giunzione dermoepidermica ci sono continui segnali per regolare la loro differenziazione e proliferazione.

Il derma reticolare è costituito da un tessuto connettivo denso irregolare che garantisce la flessibilità alla cute grazie alla prevalenza di fibre di collagene ed elastina. La componente amorfa del derma è composta da mucopolisaccaridi, proteine plasmatiche, acido ialuronico, elettroliti e acqua. I proteoglicani sono importanti per la viscosità e idratazione della pelle e sono secreti dai fibroblasti.

L'ipoderma è lo strato più profondo della cute e si trova tra il derma e i tessuti adiposi. Questo strato funge sia da riserva energetica che da isolante termico grazie alle sue componenti. È costituito soprattutto da un tessuto connettivo ed è ricco di adipociti, cellule impegnate nella biosintesi dei grassi. In questo strato hanno origine i follicoli piliferi e le ghiandole sudoripare, importanti per ricevere nutrimento e cedere i prodotti di scarto.

2. PATOLOGIE DELLA CUTE E TERAPIA CONVENZIONALE

Le più frequenti patologie che coinvolgono il tessuto della cute sono le ustioni e le ulcere. Le ustioni sono le lesioni del tessuto provocate dal contatto con un agente termico, chimico, elettrico o da radiazioni. La gravità della ferita dipende da diversi fattori, tra cui l'estensione, l'età del paziente, l'agente causale, il grado di calore e la zona anatomica di interesse. A seconda della gravità della lesione, le ustioni possono essere suddivise in tre gradi. Le ustioni di primo grado danneggiano l'epidermide e hanno una guarigione spontanea in circa una settimana a seconda dell'estensione e sono accompagnate da una risposta infiammatoria transitoria del derma sottostante [3]. Le ustioni di secondo grado possono danneggiare una parte del derma. Anch'esse possono suddividersi a seconda che la lesione sia più superficiale o profonda. Un'ustione dermica superficiale interessa solo lo strato più esterno del derma, mentre un'ustione dermica profonda compromette l'intero strato tissutale colpendo anche i follicoli

piliferi e le ghiandole sudoripare lasciando cicatrice dopo la guarigione. In questo tipo di lesione, hanno importanza i fattori di essicazione, infezione locale e lo stato emodinamico perché potrebbero portare la zona in stato di necrosi. È importante quindi medicare la zona per proteggerla dall'essicazione e dall'infezione.

Le ustioni di terzo grado interessano tutti e tre gli strati cutanei. Possono esserci casi in cui coinvolge anche lo strato adiposo e muscolare, e, nei casi più gravi, anche le ossa. In questo caso non c'è vascolarizzazione o innervazione cutanea. Nello specifico, è essenziale intervenire con la rimozione del tessuto necrotico e con la sua sostituzione tramite un innesto cutaneo. La terapia convenzionale consiste in un innesto cutaneo autologo, ovvero nel prelevare dal paziente un campione della cute in un'area del corpo non danneggiata e impiantarlo nella regione in cui è presente la lesione.

Lo spessore di questo innesto può differire a seconda che venga estratta solo l'epidermide o anche parte del derma. Dopo essere stato prelevato, l'innesto viene inciso e sfalsato per creare la forma di un reticolato, in modo da aumentare la superficie dell'innesto originale [fig. 2.1]. Anche se questa tecnica è stata considerata come una grande evoluzione della medicina negli ultimi trent'anni, può essere limitata nel caso di ustioni estese; inoltre, tale tecnica presenta un elevato rischio di infezioni dovute al possibile mancato attecchimento dell'innesto. In aggiunta, l'innesto cutaneo autologo può risultare inefficace nel caso di lesioni per patologia diabetica, essendo il processo di autoriparazione compromesso [1].

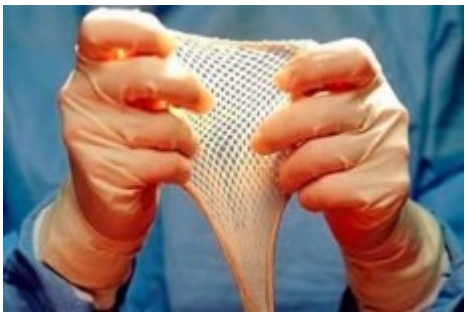

Figura 2.1 Innesto cutaneo a "rete"

Nei paesi moderni sono in continuo aumento le patologie legate all'invecchiamento come le ulcere, in particolare quelle del piede diabetico [1]. Queste patologie hanno un'estensione minore rispetto alle ustioni, ma sono di difficile guarigione essendo il soggetto spesso affetto da malattie neurologiche, vascolari e di microcircolo. Le ulcere diabetiche possono essere divise in: ulcere neuropatiche, ulcere ischemiche e ulcere neuro-ischemiche.

L'ulcera neuropatica colpisce nel caso di neuropatia periferica. La neuropatia altera la percezione del dolore, portando ad un peggioramento della lesione. Queste ulcere si sviluppano quando, per via della neuropatia, i pazienti caricano un peso eccessivo solo su alcune aree del piede. La terapia principale prevede uno scarico del peso dall'ulcera.

L'ulcera ischemica è dovuta ad una ridotta circolazione per via di occlusioni delle arterie. Il trattamento prevede il ripristino della circolazione tramite interventi di angioplastica o by-pass. L'ulcera neuro-ischemica presenta sia le caratteristiche dell'ulcera neuropatica che dell'ulcera ischemica. È un'ulcera pericolosa, in quanto la neuropatia può portare all'assenza della sensazione di dolore. Si può avere come conseguenza la necrosi del piede senza che il paziente avverti dolore.

Nel caso di queste ulcere, c'è la possibilità di intervenire chirurgicamente con gli innesti di pelle. In particolare, viene rimosso il tessuto necrotizzante e sostituito con un innesto. Molto spesso, però, c'è l'impossibilità di impiantare un innesto per la scarsa vascolarizzazione e la compromissione dell'autoriparazione dei tessuti; quindi, si ricorre all'utilizzo di medicazioni con antibiotici e creme per contrastare le infezioni e l'essicazione della lesione.

3. SOSTITUTI DELLA CUTE

Molto spesso, durante la cura di una lesione, possono verificarsi delle circostanze per cui non è possibile considerare un innesto autologo per via di un'insufficiente riserva di tessuto, per la presenza di uno strato sottopelle non immediatamente innestabile o di aree che richiedono una ricostruzione più complessa [3].

Nel caso di ustioni estese, la copertura è di vitale importanza per complicazioni possibilmente letali, tra cui la perdita di elettroliti, l'ipotermia e le infezioni. Oltre a queste complicazioni, si aggiunge il dolore e l'aumento del rischio di essiccazione. Grazie agli sviluppi tecnici della medicina per quanto riguarda la sopravvivenza del paziente, si è potuto pensare non solo alla cura delle ustioni, ma anche agli aspetti funzionali ed estetici del trattamento chirurgico [3]. L'innesto cutaneo tradizionale, infatti, non tiene conto del ritorno delle funzionalità del derma, come l'elasticità e la resistenza, e dell'estetica della cicatrice; per questo sono stati sviluppati dei sostituti cutanei artificiali.

La cute ingegnerizzata è un'alternativa ai trapianti di tessuto autologo o agli alloinnesti, i quali possono non essere sempre disponibili e aumentano il rischio delle infezioni. I sostituti cutanei

hanno come vantaggi la disponibilità tempestiva e la quantità maggiore essendo innesti per il più delle volte congelati o ad accesso immediato, e provvede alle problematiche legate alle complicanze sistemiche, il dolore, e al rischio di trasmissione delle malattie.

Le caratteristiche di un sostituto cutaneo ideale sono la facilità di realizzazione, la durata, il basso costo. Il tessuto sostitutivo, inoltre, deve riprodurre in modo più efficace possibile la fisiologia della pelle senza portare ad una risposta immunologica.

In questo capitolo verranno presi in esame i sostituti bioattivi, i sostituti dell'epidermide e i sostituti del derma.

3.1 Sostituti bioattivi

I sostituti bioattivi sono stati sviluppati per sostituire la cute lesionata stimolando il processo di autoriparazione del tessuto cutaneo e rallentando la formazione di tessuto cicatriziale.

Uno dei primi esempi di sostituto bioattivo presente in commercio è rappresentato dal prodotto Integra® (Integra Lifesciences Corp). Il sostituto di rigenerazione dermica Integra® è costituito da una matrice a doppio strato e permette la rigenerazione del derma e la chiusura delle ferite [4]. Lo strato del derma è formato da una matrice biodegradabile di collagene porosa e da glicosamminoglicano (condroitin-6-solfato), mentre lo strato che sostituirà l'epidermide temporaneamente è costituito da gomma siliconica che previene la disidratazione, funge da barriera e aiuta la formazione del tessuto di guarigione. I glicosamminoglicani aiutano la biodegradazione della matrice e la sua porosità, che facilita la migrazione di cellule epidermiche, e garantiscono l'elasticità della matrice.

Quando la lesione non è troppo estesa, lo strato siliconico permette la ricostruzione dell'epidermide. Le cellule dell'epidermide circostanti, infatti, migrano verso il tessuto lesionato, al di sopra della superficie della matrice biodegradabile. La velocità di ricostruzione del tessuto dipende dalla velocità di spostamento delle cellule. Le cellule endoteliali hanno una velocità di 0.4 mm al giorno, mentre i fibroblasti di 0.2 mm al giorno, quindi si può stimare che, per una membrana biodegradabile di spessore 0.5 mm, servano dai 2 ai 5 giorni per la ripopolazione [1]. Per quanto riguarda le cellule epiteliali circostanti, la loro velocità è di circa 0.25 mm al giorno; perciò, hanno bisogno di tempi più lunghi, circa 30 giorni, per ricoprire un'area di diametro 1.5 cm. Questo, quindi, rimane ancora un limite nel caso di lesioni estese, visto che possono superare i 30 cm di lato.

Il trattamento della ferita con il sostituto Integra® avviene mediante due fasi: la prima è costituita dall'escissione della ferita e dall'applicazione del sostituto sul tessuto vitale; la seconda avviene dopo la rigenerazione del derma, circa in tre settimane, quando viene rimossa la gomma siliconica e sostituita con un innesto autologo o da sostituto epidermico.

Durante la prima fase, il chirurgo deve accertarsi di utilizzare il corretto numero di fogli di sostituto dermico Integra® secondo le tabelle 3.1-3.2. Il chirurgo definisce la dimensione dell'area da coprire e calcola il numero di fogli da dover utilizzare tenendo a mente la superficie del singolo foglio. È sempre oppurtuno, viste le difficoltà di valutazione della superficie e di perdite imputabili alla rifilatura, aggiungere al calcolo un ulteriore 10% [4].

5 x 5 cm	=	25 cm²	=	2 x 2 pollici
10 x 12,5 cm	=	125 cm²	=	4 x 5 pollici
10 x 25 cm	=	250 cm²	=	4 x 10 pollici
20 x 25 cm	=	500 cm²	=	8 x 10 pollici

Tabella 3.1.1 Dimensione delle membrane integra

Sito	Fogli IDRT-TS necessari	Dimensione (cm)	Dimensione (pollici)
Viso	1-2	20 x 25 cm	8 x 10 pollici
Collo	2-3	10 x 25 cm	4 x 10 pollici
Tronco anteriore	4-5	20 x 25 cm	8 x 10 pollici
	1-3	10 x 25 cm	4 x 10 pollici
Tronco posteriore	4-5	20 x 25 cm	8 x 10 pollici
	1-3	10 x 25 cm	4 x 10 pollici
Arti superiori	3-4	20 x 25 cm	8 x 10 pollici
	1-4	10 x 25 cm	4 x 10 pollici
Natiche	2-4	20 x 25 cm	8 x 10 pollici
Arti inferiori	4-8	20 x 25 cm	8 x 10 pollici
	1-6	10 x 25 cm	4 x 10 pollici
Mani/piedi	1-3	10 x 25 cm	4 x 10 pollici
	1-3	10 x 12,5 cm	4 x 5 pollici

Tabella 3.1.2 Numero stimato di fogli di sostituto Integra necessari per un'anatomia adulta

In letteratura sono stati condotti diversi studi clinici dell'uso del sostituto di rigenerazione dermica Integra® come integrazione di un innesto cutaneo autologo, come nel caso della ricostruzione di lesioni cutanee negli arti superiori mediante un sostituto Integra® a singolo strato [5]. Il sostituto a singolo strato Integra® è un sostituto dermico formato da una matrice porosa di collagene bovino e glicosamminoglicani, molto simile al sostituto dermico di rigenerazione Integra® a due strati. La differenza è la mancanza del sostituto epidermico in silicone che permette, quindi, la copertura immediata con un innesto autologo.

In questa ricerca [5] sono stati inclusi otto pazienti che presentavano una lesione profonda della cute della mano e dell'avambraccio dovuta da un'asportazione traumatica di pelle. Gli otto

pazienti erano sei uomini e due donne con un'età compresa tra i 29 e i 59 anni. In tutti i pazienti era presente del tessuto necrotico o avulsione, il primo è stato rimosso prima della ricostruzione.

Prima della ricostruzione si è verificato che non vi fosse una coltura microbica nel sito traumatizzato. Le dimensioni delle lesioni variano in un intervallo da 160 a 1250 cm^2.

Il sostituto Integra® è stato applicato sopra la lesione ed è stato ricoperto, durante la stessa procedura, con uno strato di cute autologa di spessore compreso tra i 0.015-0.020 cm. In uno dei pazienti, che presentava una perdita di tessuto molle ad altezza della mano, del polso, dell'avambraccio e alla testa del metacarpo, è stato utilizzato l'innesto artificiale per coprire il palmo, mentre è stato utilizzato il tessuto autologo per ricostruire la lesione dorsale [5]. Il risultato è osservabile nella figura 3.1.1.

Figura 3.1.1 Lesione cutanea di un uomo di 42 anni dovuta ad una avulsione della mano sinistra (a,b). Applicazione di Integra® sulla ferita del palmo (c) e copertura dell'innesto artificiale con tessuto autologo (d). Risultato del complesso Integra ® e innesto autologo dopo una settimana (e). Risultati post-operatori dopo due anni con una buona riabilitazione delle funzionalità motorie (f, g). [5]

In tutti i casi l'innesto artificiale e l'innesto autologo sono stati fermati con graffette e ricoperti da garze con vasellina. Per una settimana dopo l'intervento, i pazienti hanno mantenuto un tutore per il polso e delle garze compressive. Dopo le prime due settimane, si è visto che l'insieme degli innesti ha avuto un successo del 95-98% non mostrando segni di infezione o di guarigione non omogenea. I risultati istologici hanno mostrato l'incorporazione completa

dell'innesto, che ha favorito la neo-vascolarizzazione del tessuto autologo, e si è registrata una crescita dei fibroblasti nella matrice dell'innesto [5].

Dopo 12 mesi dall'intervento, i pazienti hanno mostrato una funzionalità compresa tra il 78 e il 95% in paragone all'arto non lesionato. Nel caso di un paziente uomo di 29 anni, con lesioni multiple, l'arto riparato mediante Integra® ha presentato una funzionalità del 51% rispetto all'arto sano. Nessuno dei pazienti ha avuto bisogno di seconde operazioni per migliorare la funzionalità o l'estetica.

La combinazione dell'innesto cutaneo autologo con il sostituto dermico Integra® a singolo strato è ottima nel caso di lesioni profonde ed estese della cute perché prevede una sola procedura chirurgica e consente la mobilitazione e la guarigione delle estremità operate già ad uno stadio iniziale.

L'uso del sostituto di rigenerazione dermica Integra® è stato mostrato nel caso clinico di ferite gravi della mano con esposizione dei tendini [6]. Questo innesto artificiale è usato come trattamento temporaneo dopo la rimozione della cute ustionata prima di poter coprire la lesione con un innesto cutaneo autologo. L'utilizzo di questo sostituto nel caso di ustioni permette alle regioni guarite di riottenere flessibilità.

L'innesto Integra® è stato sistemato sulla ferita in modo da non avere grinze o bolle, posizionato sui tendini in modo da mantenere una futura mobilità, ed è stata mantenuta la forma originale senza taglio reticolare. Nel post-operatorio, almeno 3-4 giorni dopo, trovando evidenze di formazione di neo-derma, il paziente è stato riportato in sala operatoria per rimuovere lo strato siliconico dell'innesto e ricoprire il sito con innesto cutaneo autologo di spessore variabile tra 0.012 e 0.031 cm.

I risultati sono stati analizzati dopo dieci mesi dall'ultima operazione e presentano una buona funzionalità ed estetica. Si può osservare nella figura 3.1.2 il caso di un paziente di 33 anni con una ferita derivata da un incidente autostradale che ha recuperato la funzionalità della mano, nonostante la rottura di parte dei tendini.

Mentre nella figura 3.1.3 si può osservare il caso un paziente di 79 anni con insufficienza cardiaca e respiratoria, che presenta una frattura al radio e perdita di tessuto molle e rottura dei tendini. La funzionalità è stata recuperata discretamente nonostante la rottura dei tendini, mentre per l'estetica si può notare la copertura perfetta dell'osso e dei tendini.

In conclusione, il sostituto di rigenerazione dermica Integra® presenta molti benefici, tra cui la facilità di uso, la disponibilità immediata e la possibilità di utilizzo su aree molto estese. Negli studi presentati precedentemente, si sono potute notare un'elevata probabilità di successo e la

possibilità di ricostruire il tessuto cutaneo senza l'aiuto di innesti cutanei del derma. L'uso di Integra® ha infatti mostrato la formazione di un tessuto di protezione per strutture profonde esposte come le ossa e tendini nei casi di lesioni alle mani e agli avambracci. In tutti gli studi presentati, la procedura con Integra® è stata sempre consigliata, nel caso di lesioni profonde, come un'opzione eccellente [6].

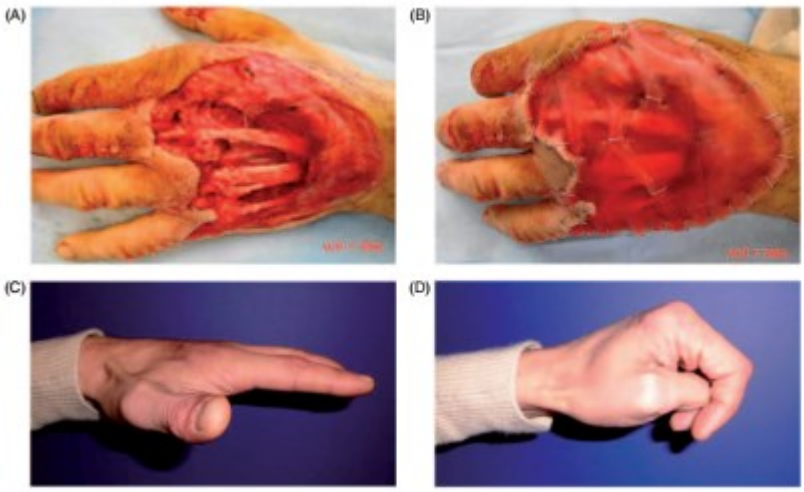

Figura 3.1.2 Paziente di 33 anni con ferita da incidente autostradale. (a) Avulsione dell'aspetto dorsale della mano con rottura dei tendini. (b) Applicazione di Integra® fermato con graffette. (c, d) Visita dopo 10 mesi con visibile ritorno della funzionalità [6]

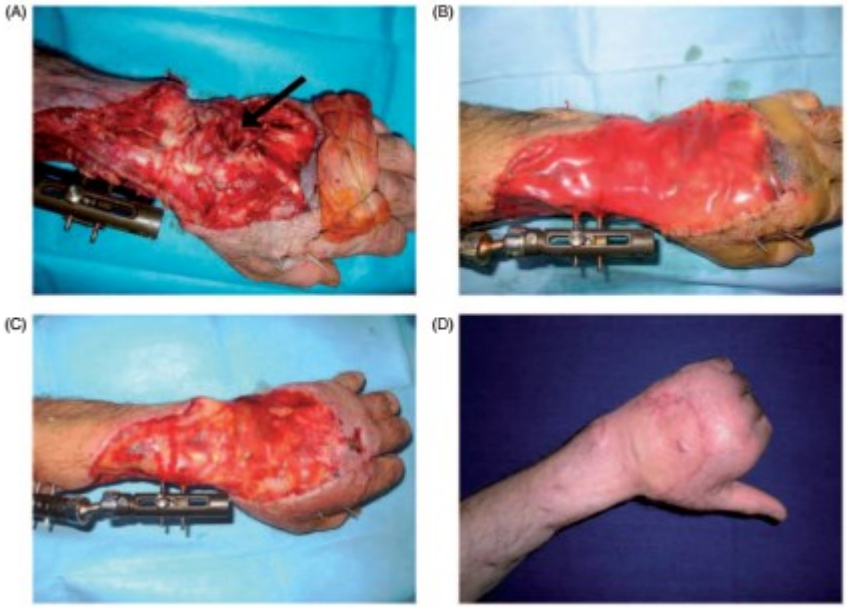

Figura 3.1.3 Paziente di 79 anni con insufficienza cardiaca e respiratoria. (a)Rottura dei tendini a livello del metacarpo (freccia nera) con frattura esposta del radio e perdita di parte dei tendini. (b) Posizionamento di Integra® dopo 7 giorni dalla lesione. (c) rimozione dello strato siliconico e applicazione dell'innesto cutaneo. (d) Visita 10 mesi dopo [6]

3.2 Sostituti epidermici

I sostituti bioattivi, nonostante abbiano portato ottimi risultati sia funzionali che estetici, hanno comunque delle problematiche per quanto riguarda i tempi richiesti alla riparazione dei tessuti e la difficoltà di rigenerazione nel caso di lesioni molto estese; per questo c'è stata una richiesta di soluzioni alternative [1]. Le nuove sperimentazioni hanno portato allo sviluppo di una tecnologia denominata "pelle artificiale". La cute artificiale permette di creare un sostituto cutaneo cellularizzato tramite l'autotrapianto cellulare su materiale di supporto, chiamato scaffold.

Lo scaffold ideale deve essere compatibile con le cellule, quindi non deve indurre una risposta infiammatoria ed immunologica, e biodegradabile, in modo da favorire la coltura cellulare sul materiale e sull'organismo ospitante dopo l'impianto. I biomateriali che compongono lo scaffold possono essere di tre tipi: naturale, semisintetico e sintetico.

I biomateriali naturali sono di natura proteica o polisaccaridica. Normalmente viene utilizzato il collagene di natura bovina o porcina, oppure la fibrina isolata da un pool di donatori [10]. Un polisaccaride interessante è l'acido ialuronico, ma la sua solubilità in ambiente fisiologico non permette l'utilizzo di questo materiale in supporti artificiali.

L'acido ialuronico è un glicosamminoglicano ed è presente prevalentemente nella matrice extracellulare. L'acido ialuronico è responsabile della riparazione dei tessuti nel caso di ferite, perché favorisce la migrazione delle cellule epiteliali e la loro differenziazione, e aumenta la produzione di collagene. L'acido ialuronico si presenta come un gel viscoso e i suoi derivati possono essere estrusi per ottenere fibre e membrane.

Un esempio di biomateriale semisintetico è costituito dallo Hyaff®. Lo Hyaff® è ottenuto mediante l'esterificazione dell'acido ialuronico con alcol benzilico. Questa modifica dell'acido ialuronico non crea problematiche dal punto di vista della biocompatibilità, ma influisce sulla biodegradazione. La degradazione dello Hyaff® viene compiuta tramite enzimi specifici, denominati ialuronidasi, e produce frammenti di acido ialuronico responsabili nella formazione di capillari della microcircolazione e alcol benzilico. L'insolubilità in acqua di questo materiale permette la formazione di diversi manufatti di diverse forme fisiche come film, fibre, microsfere [10].

I biomateriali sintetici, invece, sono costituiti generalmente da acidi poli-lattici e poli-glicolici che possono essere prodotti in più forme come mesh, tessuti non-tessuti e lamine. Una loro

caratteristica importante è l'elevata resistenza meccanica, mentre il loro principale svantaggio è la degradazione. Infatti, la loro degradazione in vivo ha un tempo piuttosto elevato con la formazione di prodotti non completamente biocompatibili [10].

La Anika Therapeutics ha realizzato prodotti a base di Hyaff®, ideali per il trapianto delle cellule del derma e dell'epidermide, che sono rispettivamente lo Hyalograft® e il Laserskin® [1].

Il Laserskin® è costituito da una membrana trasparente, per controllare la coltivazione del tessuto [7], di spessore di 20 µm e formata per quasi il 100% da Hyaff®. Presenta delle microperforazioni di diametro 40 µm, circa 6250 perforazioni su cm^2, intervallate ad ogni serie da fori di diametro più grande (circa 50 µm). La membrana sostiene e protegge le cellule epiteliali. Le sue microperforazioni permettono il passaggio delle cellule epiteliali dalla membrana al letto della ferita dopo l'applicazione e la loro prolificazione. [figura 3.2.1]

Durante la procedura chirurgica, il tessuto viene applicato sulla ferita in modo da garantire il contatto tra la membrana e il letto della ferita, facilitando la migrazione dei cheratinociti.



Figura 3.2.1 Membrana di HYAFF® perforata al laser (Laserskin®) [https://www.bioblog.it/2008/03/01/pelle-artificiale/20081933]

Sono presenti diversi casi clinici che descrivono l'uso del sostituto epidermico Laserskin® e verranno descritti in seguito.

Diversi studi clinici hanno permesso di valutare la funzionalità di questi sostituti della cute. A titolo d'esempio, si fa riferimento ad uno studio [8] condotto su un paziente maschio di 45 anni presenta ustioni profonde in entrambi gli arti superiori, sulla parte destra del petto, la parte bassa dell'addome e un'ustione parziale delle gambe [8]. Al ricovero, è stato prelevato un campione di pelle di 4 cm x 4 cm per la coltura dei cheratinociti e dei fibroblasti. I medici hanno escisso il tessuto necrotico delle ustioni e hanno ricoperto le ferite in parte con tessuto allogeno, proveniente da cadavere, e in altre aree con un sostituto dermico di acido ialuronico contenente i fibroblasti autologhi. Dopo 14 giorni dall'intervento, il tessuto epidermico allogeno è stato

rimosso per produrre un letto dermale su cui posare il sostituto dermico Laserskin®. Per coprire un'area di 3000 cm^2 sono stati impiantati 30 membrane di Laserskin® preparate con cheratinociti autologhi. Dopo 24 giorni dall'intervento, circa l'80% delle aree lesionate erano ricoperte da epitelio. Le zone ricoperte da tessuto sostitutivo dermale e da Laserskin® hanno evidenziato la sintesi di nuovo collagene e la sua organizzazione era simile a quella di un tessuto autologo. Le ferite sono guarite in circa sette settimane e non presentavano cicatrici anomali [8].

Il sostituto Laserskin® è stato studiato anche nel caso di ulcere diabetiche. Come si è visto in precedenza, le ulcere diabetiche sono attualmente una delle prime cause non traumatiche di lesioni cutanee profonde e non esiste un trattamento ottimale che possa portare ad una guarigione del tessuto. Nel caso di lesioni diabetiche, il trattamento più utilizzato è la cura della ferita e riduzione di pressione sull'area coinvolta. Quando non si osserva la guarigione prevista, si prevede l'uso di fattori di crescita e trapianti di tessuto cutaneo. Non sempre, dopo queste procedure, c'è la crescita di tessuto epiteliale, e questo può comportare problemi di infezioni nel paziente. Per quanto il trapianto di tessuto autologo sia ideale, può creare delle complicazioni per la creazione di nuove lesioni e quindi altri problemi di guarigione. Per questo, in alternativa, si possono impiantare sostituti artificiali, come in questo caso Laserskin®, che usa cheratinociti autologhi.

In uno studio di letteratura [9], è stato applicato Laserskin® su 14 pazienti con diabete di tipo 2 mellito e con lesioni al piede non cicatrizzanti, ovvero con lesioni presenti da più di sei mesi e che non hanno presentato guarigione delle ultime 12 settimane. I pazienti coinvolti avevano un'età compresa tra i 47 e 82 anni, con percentuale di emoglobina glicosilata $7.48 \pm 3\%$ e con il diabete da circa 16 ± 5.9 anni. Le ulcere prendono un'area di 12.6 ± 8 cm^2 e si erano sviluppate in circa 33 ± 20 settimane. Tutti i pazienti che presentavano problemi vascolari sono stati trattati o con terapie vascolari o con farmaci.

14 giorni prima dell'impianto è stata prelevata una biopsia di 5 mm dalla coscia del paziente per la coltura dei cheratinociti. In questo lasso di tempo, l'ulcera è stata trattata per creare un buon letto per l'adesione, rimuovendo il tessuto necrotico e i calli circostanti alla lesione. Questo trattamento è stato ripetuto tutte le volte necessarie. Tutto è stato accompagnato con una terapia di antibiotici per contrastare le infezioni. Nel giorno dell'impianto le membrane sono state tagliate in strisce di circa 5 mm di spessore e sono state posizionate sulla ferita in modo da modellarle a seconda della superficie della lesione [9].

Nella totalità dei casi, l'impianto non è riuscito in tre pazienti. I problemi vascolari pregressi, le occlusioni arteriose, hanno influenzato la riuscita dell'impianto. In aggiunta, due dei tre casi

hanno sviluppato un'infezione batterica, mentre nel terzo l'ulcera era necrotica dopo cinque giorni dall'intervento.

Tra i 14 casi, verranno presi in esame tre pazienti in cui l'impianto è riuscito in modo ottimale.

Nella figura 3.2.2 si può osservare il caso di una paziente di 79 anni con diabete mellito diagnosticato nel 1982 e ipertensione e insufficienza cardiaca con fibrillazione atriale. La paziente ha subito un'amputazione del quarto dito del piede destro nel 1997. Si può notare dalla figura l'infezione della lesione dell'alluce destro presente da circa sei mesi. La paziente ha rifiutato la terapia chirurgica per via dell'amputazione dell'estremità sinistra compiuta in precedenza. Dopo 7 settimane di terapia alla ferita dell'alluce, è avvenuto l'impianto con Laserskin®. Circa 19 giorni dopo la procedura, si presenta una lesione completamente guarita [9].

Nella figura 3.2.3 viene mostrato il caso di una paziente di 82 anni con diabete mellito dal 1978. L'ulcera ha un'area di 15 cm^2 localizzata al tallone del piede destro. Oltre al diabete, la paziente soffre di patologie come l'insufficienza cardiaca, ipertensione, diabete neuropatico e retinopatia. Dopo la cura della ferita, è stata avviata la procedura di impianto dei cheratinociti. Nella figura sono mostrate le condizioni della ferita prima dell'impianto, dopo 5 giorni al cambio delle garze, dopo 32 giorni con la chiusura completa della ferita e dopo 4 mesi alla visita di controllo [9].

Nella figura 3.2.4 viene studiato il caso di un paziente di 70 anni con diabete diagnosticato nel 1987. Il paziente è stato ricoverato per una necrosi all'alluce destro. In aggiunta, il paziente presenta patologie pregresse come ipercolesterolemia, cardiopatia ischemica e occlusione arteriale. Inizialmente è stata trattata l'area con la rimozione del tessuto necrotico e dopo tre mesi di trattamento della lesione si è potuto passare all'impianto di cellule autologhe. Dopo otto giorni dall'intervento l'area di interesse presenta una completa epitelizzazione e il risultato è rimasto stabile anche dieci mesi dopo durante la visita di controllo.

Studi immunocitochimici hanno dimostrato che quasi la totalità delle cellule a contatto con Laserskin® siano basali, e questo si può dimostrare tramite dei marcatori specifici di questa tipologia di cellula. I due marcatori che confermano il fenotipo basale sono la cheratina 14 e l'integrina β4. Inoltre, si è notato che le cellule basali coltivate su Laserskin® esprimevano i marcatori denominati cheratina 6 e 16 che indicano la presenza di cellule con elevato potenziale proliferativo [2]. I cheratinociti prodotto su Laserskin® sono in grado di produrre fattori di crescita fondamentali per i processi riparativi.

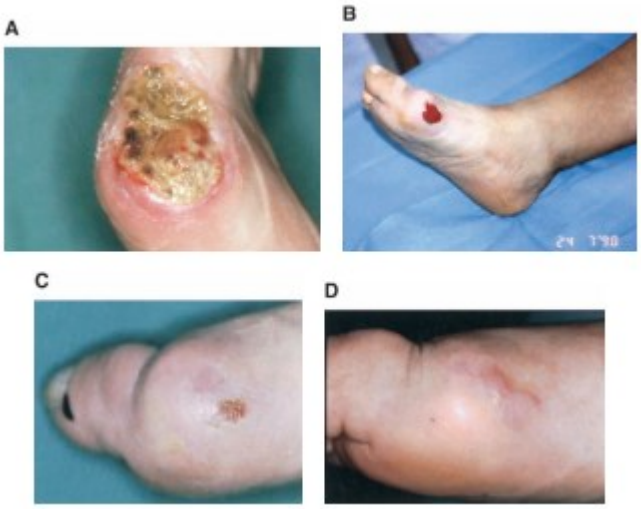

Figura 3.2.2 Paziente di 79 anni con lesione all'alluce destro. (a) Infezione della ferita. (b) letto della ferita dopo il trattamento e giorno dell'impianto. (c) Lesione dopo 19 giorni. (d) visita di controllo dopo 6 mesi [9]

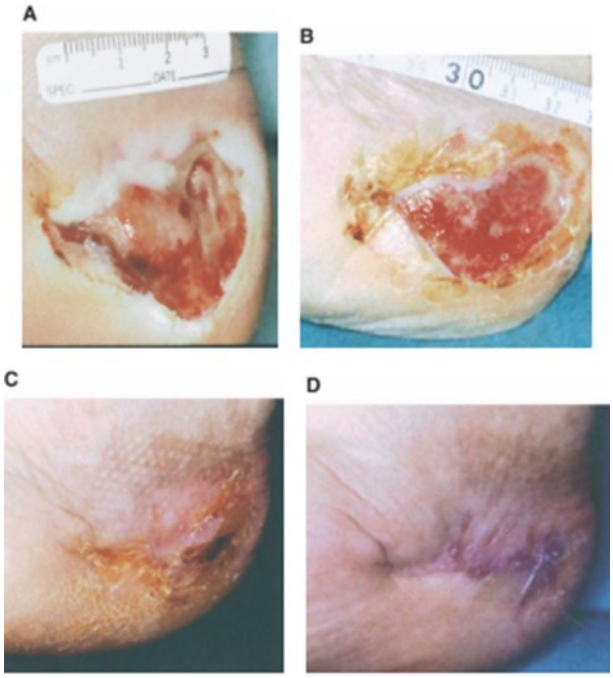

Figura 3.2.3 Paziente di 82 anni con ulcera al tallone destro. (a) Lesione prima dell'impianto. (b) lesione 5 giorni dopo l'impianto. (c) lesione dopo 32 giorni. (d) lesione alla visita di controllo dei 4 mesi [9]

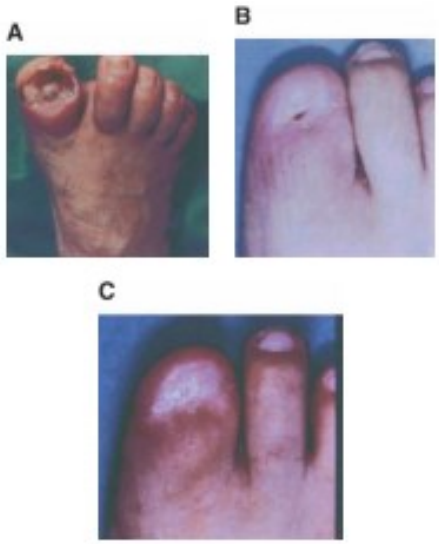

Figura 3.2.4 Paziente di 70 anni con lesione all'alluce destro. (a) ferita prima dell'impianto. (b) lesione dopo 8 giorni dall'impianto. (c) controllo dopo 10 mesi [9]

Ci sono altri esempi di sostituti epidermici. Epicex®, prodotto dalla società svizzera Modex, si presenta con un disco a base di nitrocellulosa dal diametro di 2 cm. Il metodo di prelievo di tessuto cutaneo varia e, in questo caso, vengono prelevate le cellule epiteliali dai bulbi piliferi del cuoio capelluto. Nonostante la capacità di replicazione, la quantità di cellule prelevate non è sufficiente nel caso di trattamento di superfici corporee estese, ma è interessante nel caso di ulcere, non avendo un prelievo invasivo [11].

IDI-Farmaceutici Roma ha invece sviluppato uno scaffold a base di colla di fibrina. La colla di fibrina è un emoderivato, impiegato nella chirurgia come collante biologico [11]. Essa, in condizioni ottimali, forma un gel che, coagulato su una piastra di coltura, può essere utilizzato per la coltivazione di cheratinociti. Il gel viene poi applicato sulla ferita e la fibrina si degrada nei giorni successivi alla procedura. Questo tipo di tecnologia non ha avuto uno sviluppo commerciale, ma è solo stata utilizzata in un numero limitato di pazienti ustionati.

Nei sostituti epidermici non è obbligatorio l'uso di uno scaffold, anche se si è dimostrato che questi creano dei vantaggi dal punto di vista della maneggevolezza. Un esempio di sostituto epidermico senza scaffold è rappresentato da Epicel® (BioSurface Technologies), epidermide autologa prodotta in vitro. Per questa tecnologia, si ha bisogno di un prelievo di circa 1 cm^2 ed è possibile produrre foglietti epiteliali che andranno a ricoprire anche zone corporee estese. Questa tecnologia, anche se rappresenta un grande passo per l'ingegneria tessutale, è attualmente poco utilizzata perché ha un alto costo e l'esito delle procedure è variabile. Questo esito variabile è dovuto dalla suscettibilità dei foglietti alle infezioni batteriche, un problema grave nel caso di grandi ustionati. Inoltre, essendo foglietti di epidermide senza uno scaffold,

questi devono essere prelevati direttamente dal vitro, creando problemi di maneggevolezza e tecnici con anche il rischio di rottura dei film.

3.3 Sostituti dermici

Nelle ferite estese e profonde, uno dei problemi sta nella componente dermica e nel suo ripristino. Nel corso degli anni, si sono cercati dei sostituti per migliorare l'ancoraggio delle cellule epiteliali e ripristinare la funzionalità e l'estetica della ferita. I sostituti dermici hanno in comune lo scaffold tridimensionale, ma differiscono nel caso in cui possiedano una componente cellulare [11]. Un esempio di sostituto acellulare è rappresentato dal sostituto rigenerativo dermico Integra® che è stato visto in precedenza, mostrando anche i risultati eccezionali sia dal punto di vista funzionale che cosmetico. Il vantaggio dei sostituti acellulari risiede nella disponibilità immediata, essendo che nel caso di sostituti cellulari deve essere contato il tempo di produzione in vitro che comporta anche costi più elevati.

Un altro esempio di sostituto acellulare è costituito da Hyalomatrix® un prodotto della Anika Therapeutics. Questo prodotto è formato da due strati: lo strato che andrà a contatto con la ferita è composto da Hyaff® il materiale tessuto non-tessuto biodegradabile che è stato descritto in precedenza, mentre il secondo strato è formato da una pellicola di elastomero trasparente che costituisce una barriera per gli agenti esterni. Quando il tessuto non-tessuto entra a contatto con la ferita, assorbe acqua e si trasforma in un gel idrofilo che crea un ambiente favorevole per la formazione di tessuto dermico. La pellicola trasparente, essendo semipermeabile, consente il bilancio di fluidi corporei, mentre la sua trasparenza permette di osservare la guarigione senza la rimozione del sostituto. Lo Hyalomatrix® è consigliato nel caso di ustioni estese e profonde, quando manca, in modo totale o parziale, lo strato dermico, perché presenta un metodo di guarigione differente da quello di altri sostituti cutanei. La rigenerazione è infatti guidata dalla maggior quantità di acido ialuronico derivata dalla degradazione di Hyaff®. Essendo l'acido ialuronico riassorbibile e importante per i processi sia riparativi sia fisiologici, questo sostituto permette la guarigione con esiti minimi cicatriziali [11]. L'uso di Hyalomatrix® è interessante sia per i risultati ottenuti dei trial clinici che per la sua disponibilità immediata e costo basso.

I sostituti dermici possono prevedere una componente cellulare costituita da fibroblasti di origine allogenica o autologa [11]. Nel caso di tessuti allologhi ci sono i vantaggi di disponibilità immediata mentre nel caso di tessuti autologhi servono i tempi per la produzione. Nel tessuto allologo, inoltre, grazie al processo di coltivazione in vitro dove gli antigeni di

istocompatibilità di classe I vengono repressi, manca lo stimolo principale per il rigetto acuto. Nonostante questo, possono esserci agenti minori che portano alla non integrazione del costrutto nell'ospite e quindi vengono eliminati in tempo breve [11]. I costrutti autologhi non hanno questo problema, però hanno bisogno di tempi di produzione maggiorati che possono portare a costi eccessivi.

Le aziende che producevano sostituti dermici con componente cellulare allologa si sono indirizzate maggiormente sui tessuti allologhi derivanti da circoncisione di neonati. Il sangue del cordone ombelicale viene testato insieme al sangue della madre sia al momento della nascita che sei mesi prima per la negatività dei marcatori dell'epatite B, C, non-A e non-B, HIV I-II, citomegalovirus e micoplasma [11]. Il tessuto neonatale ha un'elevata replicazione rendendo la resa delle colture cellulari alta. Un esempio di questo tipo di sostituto è rappresentato da Dermagraft® e Trancyte® prodotti della società Advanced Tissue Sciences.

Trancyte® è un sostituto dermico temporaneo indicato nel caso di ustioni di secondo o terzo grado. È composto da uno strato formato da una rete di nylon rivestita da collagene porcino e uno strato di silicone impermeabile. Sul primo strato vengono coltivati i fibroblasti di natura allologa per circa 14 giorni. Alla fine di questo processo, i costrutti vengono congelati in modo che la vitalità cellulare non sia mantenuta e poi spediti con una scadenza di circa sei mesi. Questo prodotto viene usato come trattamento primario e temporaneo delle ustioni. Essendo i materiali di cui è composto non biodegradabili, il costrutto deve essere rimosso prima di un innesto cutaneo autologo.

Dermagraft® è consigliato nel caso di ulcere venose o del piede diabetico. È composto da fibroblasti allologhi coltivati su un mesh di acido poliglicolico e poligalactina-910 [11]. Questo sostituto non può essere integrato nel tessuto circostante, ma serve principalmente per attivare i processi metabolici delle cellule presenti sul letto della ferita tramite l'opera dei fibroblasti. Il biomateriale ha la funzione di sostegno e verrà rimosso in seguito. Nel caso di Dermagraft®, i fibroblasti vengono crioconservati in modo che la vitalità cellulare rimanga inalterata. Infatti, Dermagraft® serve principalmente per creare una matrice dermica con gli stessi elementi di una matrice dermica neonatale. Viene inoltre prodotta una serie di fattori per promuovere la neo-vascolarizzazione, la migrazione e la differenziazione delle cellule epiteliali. Grazie alla neo-vascolarizzazione c'è un maggior apporto di sostanze nutritive e di ossigeno che stimolano il processo di guarigione dell'ulcera, normalmente bloccato. Studi condotti su Dermagraft® hanno dimostrato un incremento della guarigione delle ulcere plantari nel caso di pazienti diabetici rispetto al trattamento convenzionale.

Hyalograft 3D® è un sostituto dermico autologo, composto da uno scaffold tridimensionale di Hyaff® dove vengono seminati i fibroblasti del paziente e saranno coltivati per circa due settimane [fig. 3.3.1 - fig. 3.3.2]. Anche se i prodotti allologhi hanno un tasso di proliferazione più altro rispetto ai fibroblasti autologhi di un paziente adulto, solo i secondi si possono integrare completamente nel letto della ferita.

Hyalograft 3D® è formato da una struttura tridimensionale di tessuto non-tessuto in cui le fibre sono organizzate in maniera casuale per poter ricordare l'organizzazione delle fibre di collagene della matrice extracellulare [11]. Hyalograft 3D® è utilizzato in associazione al Laserskin® per avere una ricostruzione sia dermica che epidermica, per questo i casi clinici, che verranno considerati in seguito, si occuperanno della ricostruzione di tutti gli strati cutanei.



Figura 3.3.1 Hyalograft 3D® scaffold per la coltura di fibroblasti autologhi [12]

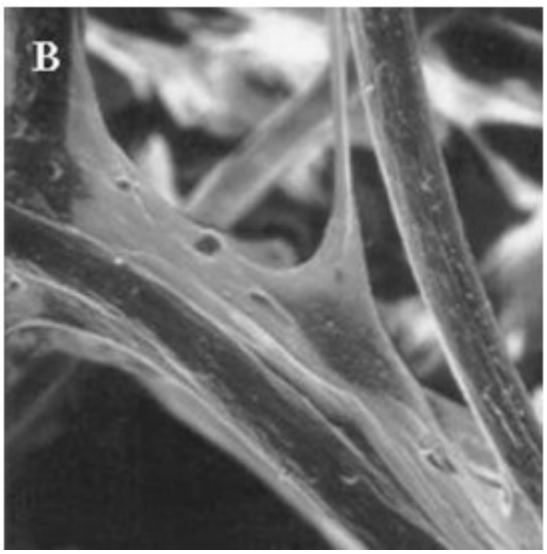

Figura 3.3.2 Crescita dei fibroblasti umani sulle fibre di Hyalograft 3D® [12]

L'associazione di Hyalograft 3D® e Laserskin® è consigliata soprattutto nel caso di trattamenti di ulcere cutanee derivate sia dal piede diabetico che da altre patologie vascolari. È stato condotto uno studio sull'uso di questa associazione nel caso di 975 pazienti che presentavano ulcere derivanti da patologie vascolari, diabetiche, post-traumatiche e da pressione. Questo studio è derivato da dati di 130 diverse cliniche in un lasso di tempo di quattro anni [12].

I fibroblasti e i cheratinociti sono stati prelevati tramite biopsia e coltivati tramite procedure standard. I fibroblasti sono stati poi seminati ed espansi per sette giorni su Hyalograft 3D®, dove proliferano e iniziano la produzione di matrice extracellulare [12]. Per l'impianto di Hyalograft 3D® si è proceduto preparando il letto della ferita con l'escissione del tessuto necrotico e mantenendo la zona idratata con soluzione fisiologica. L'impianto è avvenuto direttamente sulla ferita e, dopo sette giorni, si è proceduto con l'impianto di Laserskin®. Per le ulcere più profonde è stato usato un secondo impianto di Hyalograft 3D® prima di Laserskin® per aumentare il tessuto di granulazione. Dopo questa procedura è stato applicato un bendaggio direttamente sul sito ed è stata somministrata una terapia a base di antibiotici per contrastare le possibili infezioni. Si è cercato di controllare le patologie che hanno portato all'ulcera, trattando le malattie vascolari o, nel caso di ulcere neuropatiche, togliendo il peso dalla zona. L'età media dei pazienti era di circa 66.1 anni e il 50.2% erano donne come si può notare dalla tabella 3.3.1. Nella tabella 3.3.2 è possibile osservare le posizioni delle ulcere, la patologia da cui sono derivate e le loro dimensioni e durata, mentre nella tabella 3.3.3 si possono notare i risultati raggiunti dopo il trattamento a seconda della tipologia di ulcera, i giorni di guarigione e la velocità di guarigione. Come si nota dalla tabella 3.3.1 circa l'83% dei pazienti presentava una sola lesione, il 15% presentava due ferite mentre il restante 2% ne presentava tre o più. Circa 346 pazienti erano affetti da piede diabetico, 483 pazienti presentavano ulcere vascolari di cui il 19.9% erano venose, l'11.8% arteriose e il restante arterovenose. Una minoranza delle ulcere (1.8% e 9.6%) derivavano rispettivamente da pressione e post-trauma. Le ulcere di circa 34 pazienti avevano origine di diversa natura, tra cui sclerodermia, medicine citostatiche ed epidermolisi bollosa.

	Diabetic Foot	Venous	Arterial/ Venous	Arterial	Pressure	Posttrauma	Other Types	Total
No. patients	346	194	174	115	18	94	34	975
Mean age (SD)	64.5 (12.0)	68.8 (12.8)	70.6 (13.0)	68.4 (15.5)	62.8 (14.8)	57.1 (20.3)	65.9 (14.2)	66.1 (14.4)
Sex (%F)	32.5	66.9	63.2	64.9	38.5	45.1	59.3	50.2
No. ulcers treated	401	234	226	133	21	103	38	1156

Tabella 3.3.1 Dati demografici dei pazienti trattati

	Diabetic Foot		Venous		Arterial/Venous		Arterial		Pressure		Posttrauma		Other Type		Total	
No. ulcers treated	401	(34.7)	234	(20.2)	226	(19.6)	133	(11.5)	21	(1.8)	103	(8.9)	38	(3.3)	1156	(100.0)
Main location																
Foot	401 0	(100.0)	4	(1.7)	6	(2.7)	15	(11.3)	9	(42.9)	10	(9.7)	2	(5.3)	447	(38.7)
Ankle	0		48	(20.5)	46	(20.3)	15	(11.3)	1	(4.8)	13	(12.6)	5	(13.1)	128	(11.0)
Leg	0		178	(76.1)	170	(75.2)	95	(71.4)	5	(23.8)	64	(62.1)	16	(42.1)	528	(45.7)
Other sites[(1)]			4	(1.7)	4	(1.8)	8	(6.0)	6	(28.6)	16	(15.6)	15	(39.5)	53	(4.6)
Area of ulcer																
not spec.	1		0		0		1		0		0		0		2	
< 5 cm^2	68	(17.0)	19	(8.1)	17	(7.5)	13	(9.8)	3	(14.3)	6	(5.8)	0	(0.0)	126	(10.9)
5-15 cm^2	153	(38.2)	78	(33.3)	71	(31.4)	55	(41.7)	4	(19.0)	34	(33.0)	19	(50.0)	414	(35.9)
≥ 15 cm^2	179	(44.7)	137	(58.5)	138	(61.1)	64	(48.5)	14	(66.7)	63	(61.2)	19	(50.0)	614	(53.2)
Depth[(2)]																
not spec.	2		1		0		1		0		0		0		4	
Superficial	7	(1.7)	15	(6.4)	17	(7.5)	8	(6.0)	1	(4.8)	7	(6.8)	2	(5.3)	57	(4.9)
Partial thickness	51	(12.8)	84	(36.0)	59	(26.1)	29	(21.9)	1	(4.8)	17	(16.5)	13	(34.2)	254	(22.0)
Full thickness	168	(42.1)	93	(39.9)	83	(36.7)	46	(34.8)	8	(38.1)	28	(27.2)	5	(13.2)	431	(37.4)
Deep	173	(43.3)	41	(17.6)	67	(29.7)	49	(37.1)	11	(52.4)	51	(49.5)	18	(47.4)	410	(35.6)
Ulcer duration																
not spec.	2		0		0		1		0		0		0		3	
< 12 months	294	(73.7)	82	(35.0)	79	(35.0)	68	(51.5)	12	(57.1)	70	(68.0)	15	(39.5)	620	(53.8)
≥ 12 months	105	(26.3)	152	(65.0)	147	(65.0)	64	(48.5)	9	(42.9)	33	(32.0)	23	(60.5)	533	(46.2)

Figures indicate number of ulcers (percent).
(1) For example: Achilles tendon area, sacrum, hand, arm, thorax, hip, and so on.
(2) *Superficial:* Ulcers involving the epidermis or the epidermis and papillary dermis. *Partial thickness:* Ulcers deeply penetrating the dermal layer. *Full thickness:* Ulcers involving the whole dermal layer, with exposure of subcutaneous tissue. *Deep:* Full-thickness ulcers penetrating underlying deep tissues, that is, tendon, fascia, muscle and bone.

Tabella 3.3.2 classificazione delle ulcere prima del trattamento

	Diabetic foot		Venous		Arterial/Venous		Arterial		Pressure		Posttrauma		Other Type		Total	
No. ulcers	401		234		226		133		21		103		38		1156	
Mean observation time—days (SD)	330	(216)	330	(207)	333	(225)	284	(211)	224	(148)	285	(199)	318	(192)	319	(213)
Healing rate	282	(70.3)	132	(56.4)	97	(42.9)	67	(50.4)	15	(71.4)	67	(65.0)	19	(50.0)	679	(58.7)
No. of healed ulcers																
Healing time	0		1		0		0		0		0		0		1	
non spec.	179	(63.5)	93	(71.0)	62	(63.9)	41	(61.2)	13	(86.7)	48	(71.6)	15	(78.9)	451	(66.5)
< 4 months	103	(36.5)	38	(29.0)	35	(36.1)	26	(38.8)	2	(13.3)	19	(28.4)	4	(21.1)	227	(33.5)
≥4 months																
Recurrences*	23	(8.2)	15	(11.4)	12	(12.4)	7	(10.4)	0	(0)	5	(7.5)	4	(21.0)	66	(9.7)

Figures indicate number of ulcers (percent).
*Number of recurrences observed in a mean follow-up period of observation from healing of 240 days.

Tabella 3.3.3 Risultati ottenuti dopo il trattamento a seconda del tipo di ulcera

Nel caso di perdita di tessuto in incidenti stradali, si può studiare il caso di un paziente di 19 anni [13]. Il paziente riportava una perdita di sostanza a livello della spalla destra, numerose fratture ossee localizzate alle coste, femore, omero e tibia, una contusione della milza e lo scuoiamento dell'arto inferiore destro dalla coscia al piede, mentre nell'arto inferiore sinistro presentava una perdita di sostanza nella regione sovramalleolare laterale di diametro 4x8 cm [13]. Sull'arto inferiore destro, lo scuoiamento aveva portato all'esposizione del tessuto muscolare con diffuse aree necrotiche e versamento muco-purulento, mostrando quindi la completa assenza di tessuto cutaneo e sottocutaneo [figura 3.3.3]. Data la situazione, sono state praticati diversi lavaggi chirurgici delle regioni necrotiche e lavaggi con soluzione fisiologica per mantenere la lesione idratata. Dopo tali procedure, che hanno portato ad un miglioramento

della situazione, si è passati ad applicare Hyalomatrix® sulla ferita. Dopo cinque giorni, sono state posizionate otto lamine di Hyalograft® con fibroblasti autologhi e, dopo altre tre settimane, sono state applicate altre dodici lamine [figura 3.3.4].

Dopo la procedura, c'è stato un buon attecchimento e la formazione di un fondo ottimale per permettere l'impianto di un innesto derma-epidermico nelle zone della coscia e gamba destra. In questo caso, l'impianto di cheratinociti autologhi coltivati era sconsigliato, perché non era possibile creare un ambiente privo di coltura batterica locale e infezioni. Nove giorni dopo dall'impianto, non ci sono state complicazioni e gli innesti apparivano attecchiti a circa il 90% della regione. Nella figura 3.3.5 si può notare la regione di interesse a circa 9 mesi dall'ultima procedura e si può notare l'ottima cicatrizzazione e il ritorno di funzionalità completa.

Figura 3.3.3 Aspetto della lesione prima del trattamento [13]

Figura 3.3.4 Impianto delle lamine Hyalograft 3D®[13]

Figura 3.3.5 Aspetto dell'arto 9 mesi dopo [13]

4. VALUTAZIONE CLINICA

Come è stato approfondito nel capitolo precedente, l'uso dei sostituti cutanei ha portato a dei risultati ottimali sia nel caso del ritorno della funzionalità sia nell'estetica delle cicatrici, in particolare nel caso di sostituti cutanei a base di acido ialuronico. Per quanto riguarda le ulcere sono considerate, soprattutto nel caso di ulcere da decubito o diabetiche, patologie che non mettono a rischio la vita del paziente quindi si preferisce usare dei trattamenti poco costosi dal punto di vista economico. Si è visto che si preferisce usare un trattamento che fornisce un numero maggiore di guarigione con il minor numero di applicazioni, e questo può è possibile grazie all'uso di sostituti cutanei. Infatti, è evidente che, rispetto alle tecniche tradizionali, gli innesti artificiali offrono dei costi minori dal punto di vista economico e anche dal punto di vista della qualità della vita del paziente. Vedendo il caso di un piede diabetico, il trattamento tradizionale prevede l'amputazione nel caso di tessuto necrotico; questa può portare a costi più elevati e creano problematiche nel paziente sia perché comportano un handicap fisico sia perché c'è il rischio della formazione di nuove lesioni [10]. Le nuove tecnologie permettono di ricostruire il tessuto cutaneo danneggiato e quindi portano ad una guarigione completa senza rischi di riformazione di ulcere.

Grazie al fatto che c'è un maggior beneficio dal punto di vista economico-sociale, si è potuto progredire nella ricerca di sostituti cutanei più efficienti. Basti pensare come, in pochi anni, si sia riusciti a passare da colture senza scaffold a membrane tridimensionali che hanno un grande impatto nella ricostruzione del tessuto. Con le nuove tecnologie, tramite la coltura in vitro, si ha accesso a quantità sufficienti di cellule per la ricostruzione dei tessuti sia allologhi che autologhi.

In particolare, nel caso dell'acido ialuronico, si è visto come esso abbia una grande importanza in diversi aspetti biologici, tra cui l'idratazione del tessuto, l'organizzazione dei proteoglicani, la differenziazione cellulare e la loro disposizione [14]. La versione esterificata dell'acido ialuronico ha dimostrato di mantenere le funzioni dell'acido ialuronico una volta impiantato, ma con una solubilità rallentata, permettendo così la creazione di una struttura tridimensionale. La struttura in acido ialuronico esterificato permette la proliferazione delle cellule e la loro adesione senza il bisogno di ulteriori trattamenti. È importante sottolineare come alcuni studi abbiano identificato dei marcatori per la sintesi del collagene di tipo II e della cheratina ancora prima che il sostituto venga impiantato. Questi marcatori indicano la differenziazione delle cellule di interesse anche se non siamo a contatto con l'organismo che verrà poi amplificato dopo l'impianto.

Lo scaffold a base di acido ialuronico si può analizzare in diversi studi, sia con valutazioni in vitro che in vivo. Questo tipo di scaffold viene consigliato per lo più nel caso di ferite croniche, come nel caso delle ulcere perché, associato al plasma ricco di piastrine (Platelet-Rich Plasma - PRP), permette una guarigione più veloce e senza il ritorno, in molti di casi, dell'ulcera. Le ulcere croniche non possono guarire spontaneamente e, normalmente, sono trattate con medicazioni a base di fattori di crescita, acido ialuronico, idrogel e la Terapia Topica Negativa (Vacuum Assisted Closure Therapy- VAC Therapy) [15].

In questo studio, sono stati analizzati dei modelli in vitro e in vivo per studiare le potenzialità dell'ingegneria tessutale per la guarigione di ferite [15]. I fattori di crescita presenti nel PRP stimolano la crescita del tessuto e possono ridurre il sanguinamento. Lo studio ha riportato che circa il 73.62% dei pazienti sono guariti completamente in circa un mese. Il successo di questo studio ha riportato che l'associazione di una matrice di acido ialuronico e di PRP può portare ad una guarigione in tempi più brevi rispetto al solo uso dell'acido ialuronico. Mentre l'acido ialuronico serve come temporaneo sostituto dermico, il PRP serve per la proliferazione cellulare [15]. Il PRP viene definito come bio-stimolatore ed è utilizzato generalmente come fattore di crescita. È derivato in modo autologo dal paziente tramite il sangue e si presenta come un volume di plasma con elevate concentrazioni di fattori di crescita e proteine che stimolano i processi cellulari, come la loro differenziazione e la angiogenesi.

Lo scaffold di acido ialuronico ha un ruolo, come visto in precedenza, sia dal punto di vista strutturale per l'organizzazione delle cellule nella fase proliferativa, sia per accelerare il processo di crescita e guarigione. Visto che non possono essere sempre disponibili gli innesti cutanei autologhi o allologhi, la combinazione di acido ialuronico come scaffold e il PRP fornisce un'alternativa più che valida perché migliora la formazione di tessuto granulare e la rigenerazione del tessuto. Oltre a ridurre il tempo di guarigione e a migliorare la qualità di cicatrizzazione, questa combinazione previene possibili complicazioni [15].

Per quanto riguarda il sostituto dermico rigenerativo Integra® i primi studi clinici, avvenuti nell'anno 1981 per i grandi ustionati e nel 1997 per la chirurgia riparativa, hanno dimostrato l'occorrenza di tre tipi di complicazioni. La prima era la comparsa di ematomi che implicavano la perdita dell'innesto dermico e quindi era richiesto un controllo frequente delle medicazioni per individuare i possibili segni di un'emorragia [16]. La seconda complicanza erano i rischi infettivi, soprattutto nel momento dell'escissione della lesione perché bisognava mantenere il letto della ferita vitale e asciutto quindi senza tessuto necrotico perché potrebbe contaminare il derma. La terza complicazione era un insieme di complicanze minori, ovvero la possibilità di

scollamento prematuro del silicone dall'impianto e l'accumulo di sierosità che possono compromettere l'attecchimento del derma [16].

Gli ideatori del sostituto dermico Integra®, Burke e Yannas, hanno condotto diverse valutazioni cliniche; le prime coinvolgevano dieci pazienti che presentavano delle lesioni estese su circa il 50% del corpo. È stato applicato il sostituto Integra® in circa 10-70% della superficie del corpo con buoni risultati. L'attecchimento del derma è stato di circa il 95%-100% mentre dell'epidermide di circa l'85%-95%, dimostrando il bisogno di un innesto di epidermide per avere un ripristino della giunzione dermoepidermica [16]. Anche anni dopo da questi interventi, la funzionalità e l'estetica erano ottimali. Integra® ha migliorato le prospettive di vita del paziente, ed è stata il centro di diversi studi volti a determinare questo fattore. Il fatto che si possa creare una copertura con Integra® già durante l'operazione di escissione, ha diminuito la mortalità significatamente. Questo perché il paziente non è più esposto ad infezioni, portando così fenomeni di infiammazioni ridotti, il mantenimento dell'idratazione e la riduzione delle perdite termiche. Grazie ad Integra® si può pensare all'innesto di tessuto autologo dopo che il paziente si è ristabilito perché il silicone può rimanere nel sito per tutto il tempo sufficiente; perciò il chirurgo può concentrarsi sull'estetica e sulla funzionalità sia del sito donatore che della lesione.

Un'altra complicazione dovuta al sostituto dermico Integra® è l'impossibilità di ricoprire l'attecchimento dermico con una coltura epidermica, ma questo problema può essere sormontato dalla tecnica di applicazione *micrograft* di Meeck, che permette l'epidermizzazione del derma su lesioni estese [16]. Nonostante ciò, Integra® ripaga questa complicazione con la facilità dell'utilizzo e la possibilità di gestire le ustioni profonde anche alle mani portando ottimi risultati estetici e funzionali. Infatti, anche con tendini e ossa esposti, il derma rivitalizzato non creerà aderenze sulle zone tendinee, mantenendo così la funzionalità.

5. CONCLUSIONI E PROSPETTIVE FUTURE

L'uso dei sostituti cutanei nel caso di lesioni, sia ulcere che ustioni estese, crea situazioni meno invalidanti per il paziente, sia per gli interventi che diventano meno laboriosi e un decorso più semplice. Inoltre, i risultati estetici e funzionali sono ottimali per la maggior parte dei casi e sono migliori rispetto all'utilizzo delle tecniche convenzionali, soprattutto nelle zone più delicate come le mani o il collo dove il ritorno della funzionalità è fondamentale [17].

I sostituti cutanei hanno un grande peso anche nella cura dei pazienti pediatrici, perché c'è il bisogno di una cicatrizzazione più elastica che segue la crescita del bambino senza ricostruzioni chirurgiche [17].

I problemi riscontrati con l'uso dei sostituti cutanei nel caso di ustioni estese sono di natura economica, ma si può notare come, nel caso delle ulcere, i costi sono minori in quanto viene a curarsi una lesione cronica tagliando i costi ospedalieri dei trattamenti e delle possibili amputazioni.

L'obiettivo dell'ingegneria dei tessuti è ricostruire il tessuto mancante mantenendo la funzionalità originale senza possibili degenerazioni e la possibilità di trattare patologie cutanee genetiche o autoimmuni come l'epidermolisi bollosa o la vitiligine. Infatti, negli ultimi anni, sono state studiate nell'ambito clinico, delle possibili terapie per contrastare il dolore delle piaghe dell'epidermolisi bollosa. L'epidermolisi bollosa è una malattia genetica rara e si presenta come un'estrema fragilità della cute, dove, anche la frizione più lieve, può generare delle lacerazioni. Per via delle frequenti ferite, le cicatrici tendono a restringere il tessuto delle mani e dei piedi, e c'è quindi il bisogno di ripetute operazioni chirurgiche per ripristinare la funzionalità. L'ingegneria tessutale entra in gioco, per allievare il dolore provocato dalle piaghe, con le colture di cheratinociti allologhi. Le colture di cheratinociti rilasciano citochine e altre sostanze durante la proliferazione in vitro e creano poi una copertura delle terminazioni nervose responsabili del dolore [11].

La vitiligine è una malattia autoimmune che si presenta come aree della superficie prive di pigmento perché avviene la distruzione dei melanociti. Per la vitiligine stabile, ovvero con lesioni acromiche ben definite, si possono utilizzare due tipi di terapie [17]. La prima, quella convenzionale, è il trapianto di melanociti quando la vitiligine stabile risulta refrattaria alla terapia medica (che comprende una terapia steroidea, acido folico e vitamina B12). La seconda comprende la co-coltura di melanociti e cheratinociti autologhi. Vengono quindi utilizzati dei foglietti epiteliali per il trattamento delle zone acromiche. In questo caso, il derma è integro, quindi si può asportare solo lo strato epidermico senza rimuovere lo strato basale o le strutture di ancoraggio nella zona di giunzione dermoepidermica. Per l'innesto viene utilizzato il sostituto epidermico Laserskin® associata alla co-coltura di melanociti e cheratinociti. I risultati osservati sono stati: in sei pazienti c'è stata la completa ripigmentazione, in quattro pazienti la ripigmentazione era compresa tra il 40-71% mentre in un paziente non c'è stata ripigmentazione per via della sepsi [17]. Nonostante ciò, questo tipo di terapia sembra efficace e sicura nel caso di trattamento di vitiligine stabile resistente alla terapia convenzionale.

È importante notare come l'ingegneria tessutale non si ferma solo ai sostituti epidermici, ma cerca di spingersi oltre con anche la coltivazione dei fibroblasti autologhi. Un esempio importante è rappresentato dalla ricostruzione della mucosa orale avvenuta tramite la seminazione di fibroblasti sopra uno scaffold a base di HYAFF®. L'impianto viene applicato sulla lesione gengivale e fermato con un punto di sutura. Dopo circa tre mesi dall'impianto, lo scaffold risulta completamente riassorbito e la lesione completamente riepitelizzata e ricostruita. Questa tecnica mostra diversi vantaggi, tra cui i tempi brevi di guarigione, l'impegno minore da parte del paziente e il fattore estetico.

Negli ultimi anni, la ricerca nell'ingegneria tessutale ha portato a numerose applicazioni negli ambiti medici, dalla cura delle grandi ustioni e della guarigione di lesioni croniche, come le ulcere, alla ricostruzione di tessuto osseo o cartilagineo, anche grazie alla ricerca italiana che si mostra all'avanguardia in questo settore [11]. Quello che si spera nel futuro, è di poter utilizzare l'ingegneria tessutale in più ambiti e migliorare la qualità di vita del paziente sia dal punto di vista del ritorno della funzionalità, sia dal punto di vista estetico.

6. BIBLIOGRAFIA

[1] S. Mantero, A. Remuzzi, M. T. Raimondi, A. Ahluwalia, 2009, *Fondamenti di ingegneria dei tessuti per la medicina rigenerativa*, Pàtron Editore, Bologna.

[2] M. Monti, 2000, *L'ulcera cutanea*, Springer editore, Milano 2000.

[3] A. Baus, F. Combes, A. Lakhel, JP. Padrier, M. Brachet, A. Duhoux, *Chirurgia delle ustioni gravi in fase acuta*, EMC – Tecniche chirurgiche – Chirurgia plastica, ricostruttiva ed estetica, 2017; 15(4):1-25 [Articolo 1 – 45-157], Francia

[4] http://app.sales.integralife.com [ultima visita: 12/10/2022] *Sostituto di rigenerazione dermica Integra®*, linee guida per il trattamento

[5] E. Demiri, A. Papaconstantinou, D. Dionyssiou, A. Dionyssopoulos, K. Kaidoglou, I. Efstratiou, *Recostruction of skin avulsion injuries of the upper extremity with Integra® dermal regeneration template and skin grafts in a single- stage procedure*, 2013, Tessalonica, Grecia

[6] R. Weigert, H. Choughri, V. Casoli, *Management of severe hand wounds with integra® dermal regeneration template,* 2009, Bordeaux, Francia

[7] E. Tognana, L. Callegaro, *Tissue engineering: from research to clinical application in regererative medicine*

[8] P. A. Harris, F di Francesco, D. Barisoni, I. M. Leigh, H. A. Navsaria, *Use of hyaluronic acid and cultured autologous keratinocytes and fibroblasts in exstensive burns,* The Lancet – Vol. 353 – gennaio 1999

[9] R. Lobmann, D. Pittasch, I. Műhlen, H. Lehnert, *Autologous human keratinocytes cultured on membranes composed of benzyl ester of hyaluronic acid for grafting in nonhealing diabetic foot lesions,* 2002, Magdeburg, Germany

[10] τ. A. U., *Trattamento autologo delle ulcere del piede diabetico,* Progetto per un modello organizzativo di un trattamento multidisciplinare associato all'impiego di tecnologie biomediche innovative, fab, tecnologie dell'uomo per l'uomo

[11] L. Donati, L. Vaienti, V. Donati, T. Donati, 2003, *Ingegneria tessutale: dalle prospettive sperimentali alle realtà cliniche,* Monduzzi editore, Bologna

[12] L. Uccioli, MD, and the TissueTech Autograft System Italian Study Group, *A clinical investigation on the characteristics and outcomes of treating chronic lower extremity wounds using the tissuetech autograft system*, Roma, 2003

[13] M. G. Onesti, C. Monarca, M. I. Rizzo, S. Carella, G. Spinelli, N. Scuderi, *Trattamento di un'ampia perdita di sostanza cutanea post-traumatica mediante colture cellulari,* 2009, G Chir Vol 30 – n. ½ - pp. 33-35, Roma

[14] J. Aigner, R. Staudenmaier, N. Rotter, M. Klöppel, M. Radice, A. Pavesio, A. Naumann, *Cartilage tissue engineering using scaffolds of hyaluronan benzyl esters for reconstructive head and neck surgery,* Elvesier Science B.V., 2000

[15] B. De Angelis, M. F. L. Morais D'Autilio, F. Orlandi, G. Pepe, S. Garcovich, M. G. Scioli, A. Orlandi, V. Cervelli, P. Gentile, *Wound healing: in vitro and in vivo evaluation of a bio-functionalized scaffold based on hyaluronic acid and platelet-rich plasma in chronic ulcers,* 2019, Roma

[16] E. Dantzer, *Indicazioni dei sostituti cutanei e degli alloinnesti,* EMC – Tecniche chirurgiche – Chirurgia plastica, ricostruttiva ed estetica 2015; 13(1):1-15 [Articolo 1-45-158]

[17] M. Palombo, I. Bronco, C. D'Andrassi, S. Moroni, C. La Greca, P. Palombo, *Valutazione dei diversi sostituti dermici nel trattamento delle ustioni profonde,* Prevent Res, 2013, P&R Public 52, Roma

[1.1 figura] https://medicinagram.altervista.org [ultima visita: 15/01/22]

[1.2 figura] https://medicinagram.altervista.org [ultima visita: 15/01/22]

[2.1 figura] https://it-m.iliveok.com/health/trapianto-di-pelle_129112i16056.html [ultima visita: 20/01/22]

[3.1.1 figura] E. Demiri, A. Papaconstantinou, D. Dionyssiou, A. Dionyssopoulos, K. Kaidoglou, I. Efstratiou, *Recostruction of skin avulsion injuries of the upper extremity with Integra® dermal regeneration template and skin grafts in a single- stage procedure*, 2013, Tessalonica, Grecia

[3.1.2 figura] R. Weigert, H. Choughri, V. Casoli, *Management of severe hand wounds with integra® dermal regeneration template,* 2009, Bordeaux, Francia

[3.1.3 figura] R. Weigert, H. Choughri, V. Casoli, *Management of severe hand wounds with integra® dermal regeneration template,* 2009, Bordeaux, Francia

[3.1.1-3.1.2 tabelle] http://app.sales.integralife.com [ultima visita: 12/10/2022] *Sostituto di rigenerazione dermica Integra®*, linee guida per il trattamento

[3.2.1 figura] https://www.bioblog.it/2008/03/01/pelle-artificiale/20081933 [ultima visita 27/01/22]

[3.2.2-3.2.3-3.2.4 figura] R. Lobmann, D. Pittasch, I. Műhlen, H. Lehnert, *Autologous human keratinocytes cultured on membranes composed of benzyl ester of hyaluronic acid for grafting in nonhealing diabetic foot lesions,* 2002, Magdeburg, Germany

[3.3.1-3.3.2 figura] L. Uccioli, MD, and the TissueTech Autograft System Italian Study Group, *A clinical investigation on the characteristics and outcomes of treating chronic lower extremity wounds using the tissuetech autograft system*, Roma, 2003

[3.3.3-3.3.4-3.3.5 figura] M. G. Onesti, C. Monarca, M. I. Rizzo, S. Carella, G. Spinelli, N. Scuderi, *Trattamento di un'ampia perdita di sostanza cutanea post-traumatica mediante colture cellulari,* 2009, G Chir Vol 30 – n. ½ - pp. 33-35, Roma

[tabella 3.3.1-tabella 3.3.2-tabella 3.3.3] L. Uccioli, MD, and the TissueTech Autograft System Italian Study Group, *A clinical investigation on the characteristics and outcomes of treating chronic lower extremity wounds using the tissuetech autograft system*, Roma, 2003